



SEMMELWEIS EGYETEM

Fogorvostudományi Kar

Oktatási Centrum, Fogpótlástani Klinika

Igazgató: Dr. Hermann Péter egyetemi tanár

Fogpótlástani Szakvizsga Esetbemutató

Alsó 12 tagú fémkerámia hídpótlás és felső kombinált pótlás

Vizsgáló: Dr. Kollár Karolina

Tutor: Dr. Schmidt Péter, Dr. Czeglédy Ágota

Konzulens: Prof. Dr. Hermann Péter, Dr. Dombi Csaba

Esetbemutató

- 1. pillérfogak preparációja fém-kerámia és/vagy fémmentes kerámia hídhöz, precíziós-szituációs lenyomatvétel és ideiglenes híd készítése

- 2. kombinált fogpótlás készítése finommechanikai rögzítőeszközzel

- 4. arcív felhelyezése, egyéni értékű artikulátor programozása


- 6. tanulmányi minta értékelése részlegesen fogatlan páciensről, a részleges kivehető pótlás tervezése (kapcsok, összekötő rész, stb.), behelyezési irány meghatározása paralellométerrel

- 8. centrális reláció vertikális és horizontális dimenziójának meghatározása, nyílhegyregisztráció



A páciens bemutatása

- 62 éves, férfi
- Rokkant nyugdíjas



A fogorvosi vizsgálatra érkezés indoka

- A páciens szerette volna felső 1-es foghiányát pótoltatni
- Ezen kívül alsó elkopott fogait is megcsináltatná

Általános anamnézis

- A fogászati kezelést befolyásoló tényezők nincsenek
- Általános egészségügyi állapotra vonatkozó adatok, betegségek:
 - Szívbetegség (akut myocaridalis infarktus 2018.01.03.- STENT):
Covercard (Perindropil, Ampodipin), Concor
 - Magasvérnyomás: *Concor (Bisoprolol)*
 - Véralvadásgátló: *Eliquis (Apixaban)*
 - Magaskoleszterin szint: *Xeter (Rosuvastatin), Ezetrol (Ezetimibe)*
 - Gyomorsav túltengés: *Noacid (Pantoprazol)*
 - Egyik oldali vesével rendelkezik csak a páciens (2017 vese eltáv.)
 - *Térdműtét (2005)*
- Allergia: nem ismert
- A páciens nem dohányzik, alkoholt nem fogyaszt



Fogászati anamnézis

- **Viselt fogpótlások:**

- **Egybeöntött technológiával készült fémkerámia hídpótlás**

- **Leplezett horgonykoronák: 12, 13, 15**

- **Leplezett hézagfogak: 14, 16**

- **Utolsó fogeltávolítás kb. 10 éve történt**

- **Egyéb korábbi fogászati kezelés nem történt**



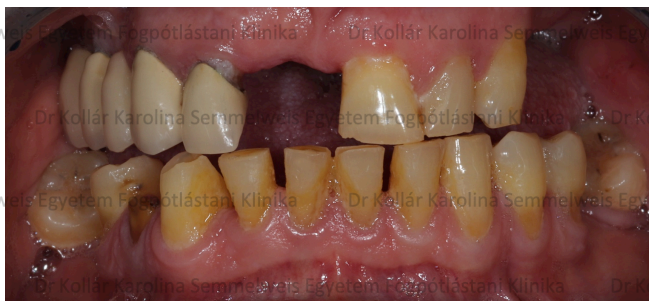Kiindulási státusz

Arc- és szájfotók

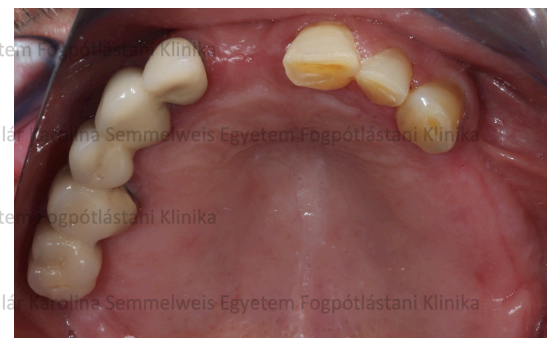Arc



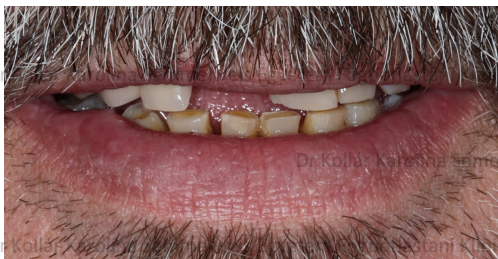IKP



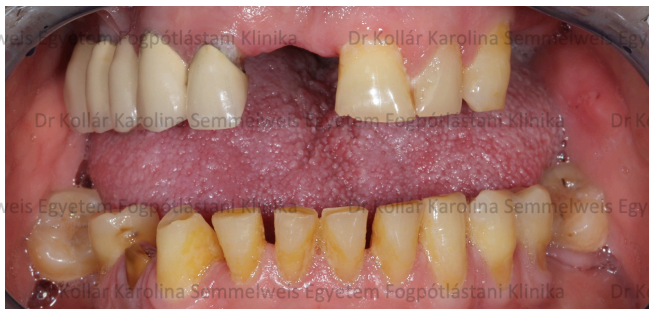Felső fogív



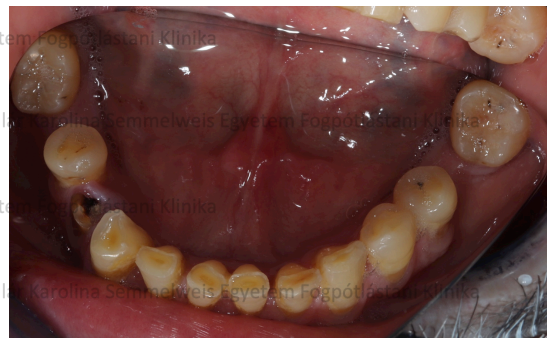Mosoly



Enyhén nyitott

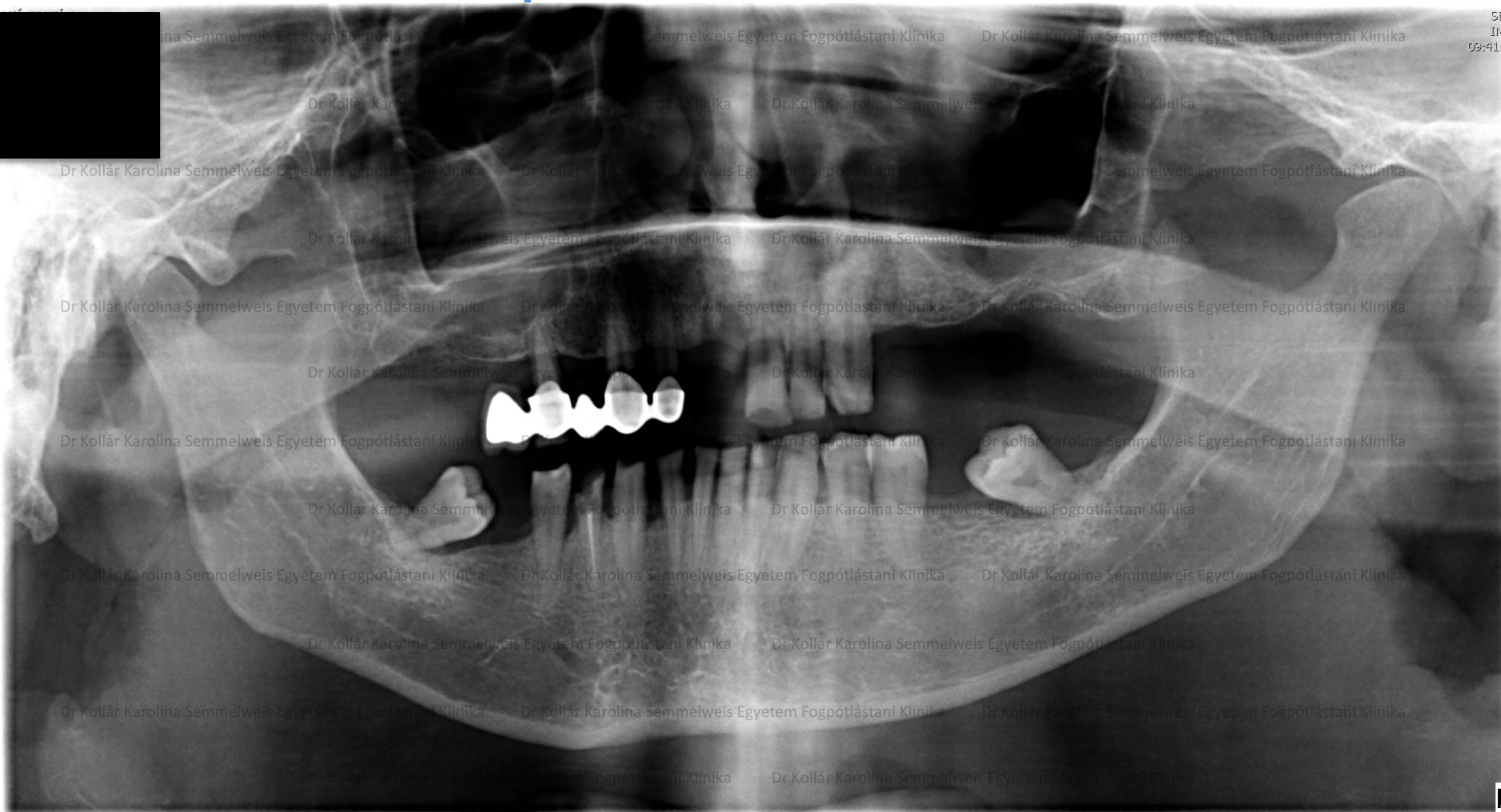


Alsó fogív



Kiindulási státusz

SE:0
IM:0
09:41:00

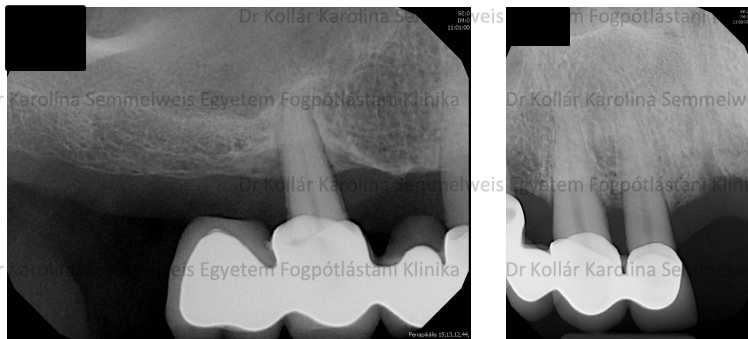

Kiindulási státusz

Dr Kollár Karolina Semmelweis Egyetem Fogpótlástani Klinika Dr Kollár Karolina Semmelweis Egyetem Fogpótlástani Klinika

Periapikális röntgenfelvételek és röntgen-diagnózisok

Dr Kollár Karolina Semmelweis Egyetem Fogpótlástani Klinika Dr Kollár Karolina Semmelweis Egyetem Fogpótlástani Klinika Dr Kollár Karolina Semmelweis Egyetem Fogpótlástani Klinika



- foghiány = szürke szám
- X = eltávolítandó fog
- (=) = záródott foghiány
- K = korona
- H = híd – kiterjedését () jelöli
- U = teleszkóp
- I = implantátum
- C = szuvasodás (caries)
- T = tömés
- E = gyökérkezelt fog (endo)
- P = periapikális gyulladás
- CS = gyökércsapos fogmű
- * = cserélendő

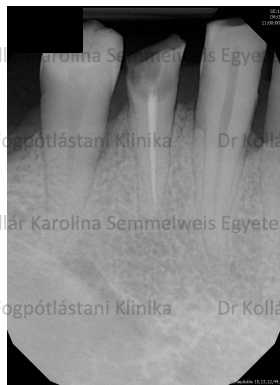(H H H H H)

Dr Kollár Karolina Semmelweis Egyetem Fogpótlástani Klinika Dr Kollár Karolina Semmelweis Egyetem Fogpótlástani Klinika Dr Kollár Karolina Semmelweis Egyetem Fogpótlástani Klinika

8	7	6	5	4	3	2	1	1	2	3	4	5	6	7	8
8	7	6	5	4	3	2	1	1	2	3	4	5	6	7	8

Dr Kollár Karolina Semmelweis Egyetem Fogpótlástani Klinika Dr Kollár Karolina Semmelweis Egyetem Fogpótlástani Klinika Dr Kollár Karolina Semmelweis Egyetem Fogpótlástani Klinika

X E, X X



Dr Kollár Karolina Semmelweis Egyetem Fogpótlástani Klinika Dr Kollár Karolina Semmelweis Egyetem Fogpótlástani Klinika



Fej-, nyak régió vizsgálata, Intraorális vizsgálat I.

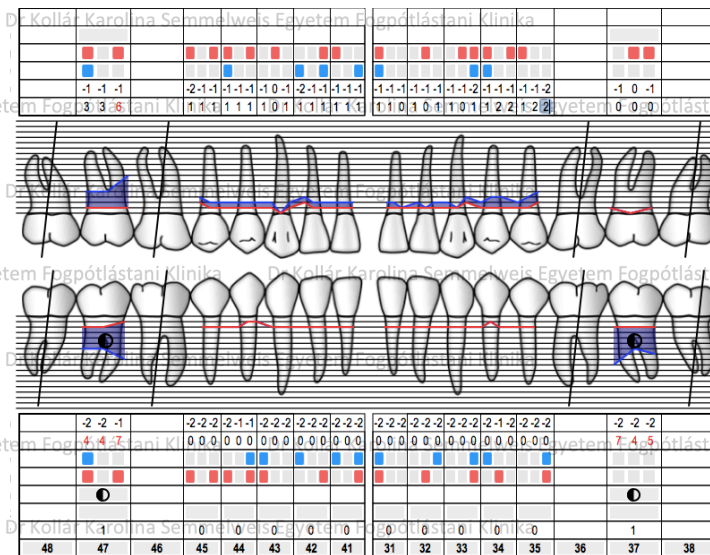
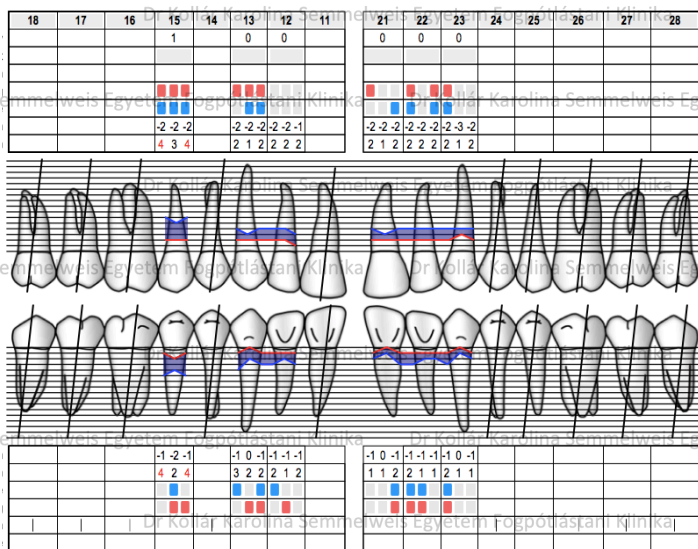
- **Sztomato-onkológiai szűrés: negatív**
- **TMI vizsgálat:** TMI vizsgálat során a szájnyitás nem korlátozott, deviáció nem észlelhető, a mandibula mozgása szimmetrikus, kóros érzékenység, kattogás, crepitatio nem érzékelhető.
- **Harapási forma: eugnath**
- **Artikuláció típusa: szemfogvezetés**



Fej-, nyak régió vizsgálata,

Intraorális vizsgálat II.

- Szájhygiéné: javítandó
- Szájnyálkahártya-elváltozások: *nincsenek*
- Parodontium állapota: parodontális tasakok 37 és 47 fogaknál



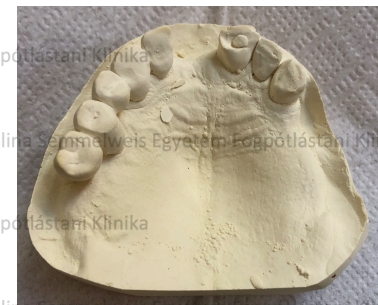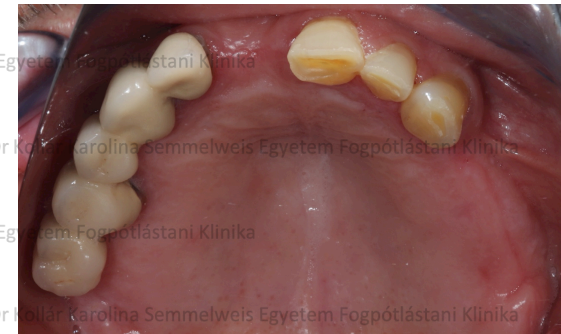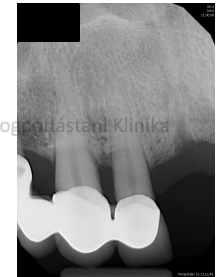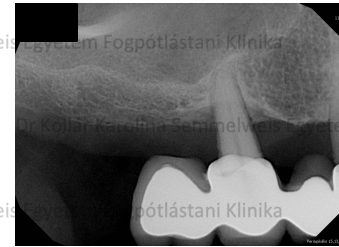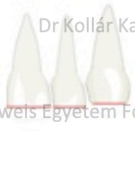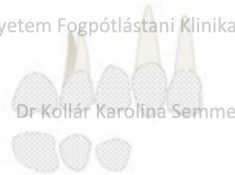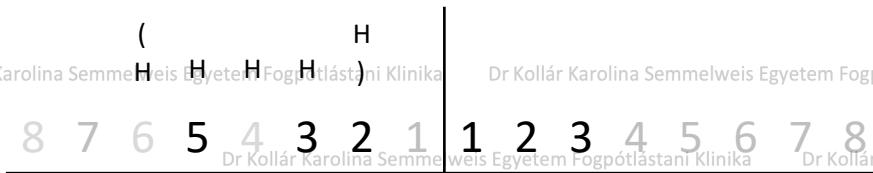Dr Kollár Karolina Semmelweis Egyetem Fogpótlástani Klinika Dr Kollár Karolina Semmelweis Egyetem Fogpótlástani Klinika Dr Kollár Karolina Semmelweis Egyetem Fogpótlástani Klinika

Dr Kollár Karolina Semmelweis Egyetem Fogpótlástani Klinika Dr Kollár Karolina Semmelweis Egyetem Fogpótlástani Klinika

Kiindulási státusz

Felső állcsont

- Fábián és Fejérdy-féle foghiány osztályozás szerint: 2B
- Fogazati státusz:



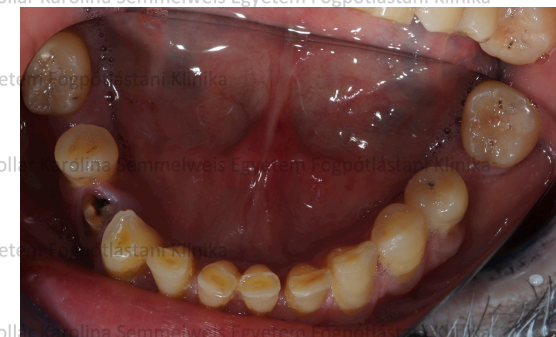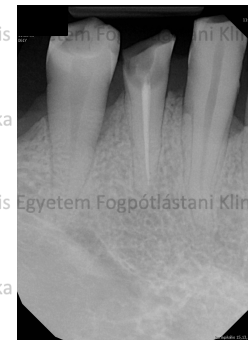- Egybeöntött technológiával készült fémkerámia hídpótlás
- Leplezett horgonykoronák: 12, 13, 15
- Leplezett hézagfogak: 14, 16



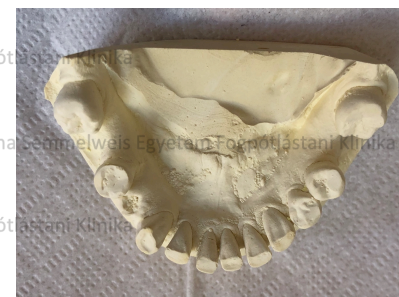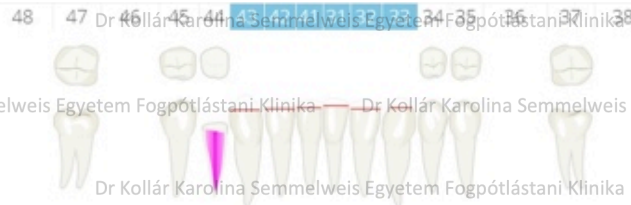
Kiindulási státusz

Alsó állcsont

- Fábián és Fejérdy-féle foghiány osztályozás szerint: 1A
- Fogazati státusz:



8	7	6	5	4	3	2	1	1	2	3	4	5	6	7	8
	X			E, X										X	



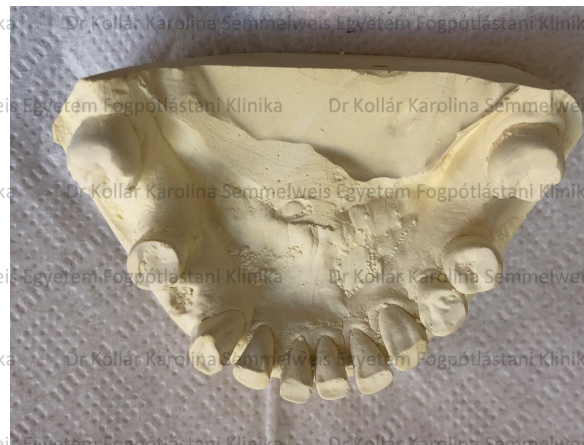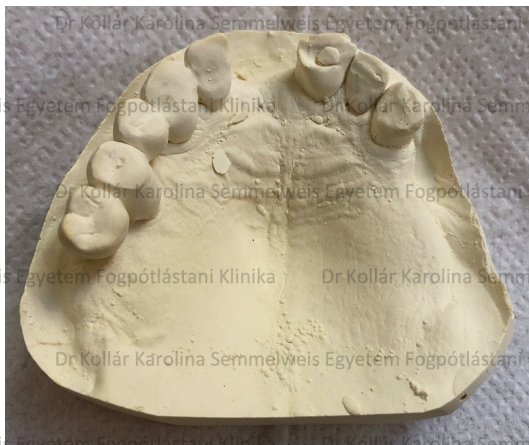
Endodonciai kezelés: 44



Kezelési terv

Előkészítő műveletek I.

- Szájsebészeti: 15, 37, 44, 47 extractio
- Parodontológiai: supra és subgingivális depurálás, kürettálás, gyökérsimítás
- Protetikai tervezési fázis: tanulmányi lenyomatok és minták



Protetikai Kezelési terv

Felső állcsont foghiánya Fábián- és Fejérdy- féle foghiány osztályozás alapján: 2B

KOMBINÁLT FOGPÓTLÁS REJTETT ELHORGONYZÁSSAL

Rögzített rész:

- 6-tagú, egybeöntött technológiával készült fémkerámia sín (CoCr)
- Leplezett horgonykoronák: 13, 12, 21, 22, 23,
- Leplezett hézagfog: 11

Finommechanikai rögzítőeszközök: Preci- Vertex (13, 23)

- frézelt váll (13 és 23-on) és interlock (13-12 és 23-22között)

Kivehető rész: rejtett elhorgonyzású részleges kivehető fogpótlás

- Megtámasztás: dentomucosális
- mintára öntött technológiával készült redukált fém (CoCr) alaplemez

- Elhorgonyzás: rejtett rögzítőeszközökkel merev elhorgonyzás

- Preci- Vertex matrix és billenésgátló nyúlvány: 13, 23

- interlock: 13-22 és 13-22 között

- 8 db keményakrilát műfog: 17, 16, 15, 14, 24, 25, 26, 27

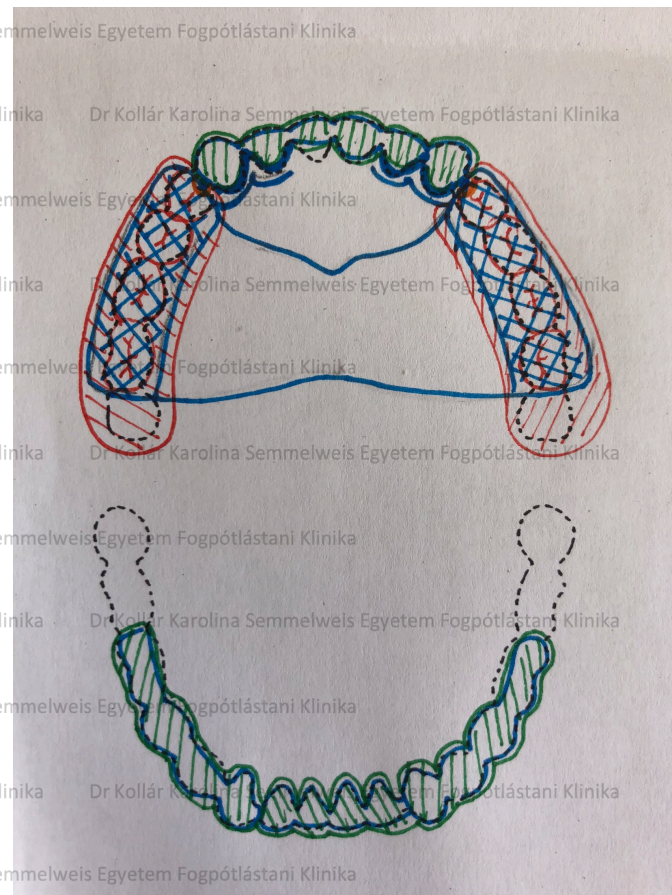
Alsó állcsont foghiánya Fábián- és Fejérdy- féle foghiány osztályozás alapján: 1B

FIX HÍDPÓTLÁS 3 RÉSZRE OSZTVA

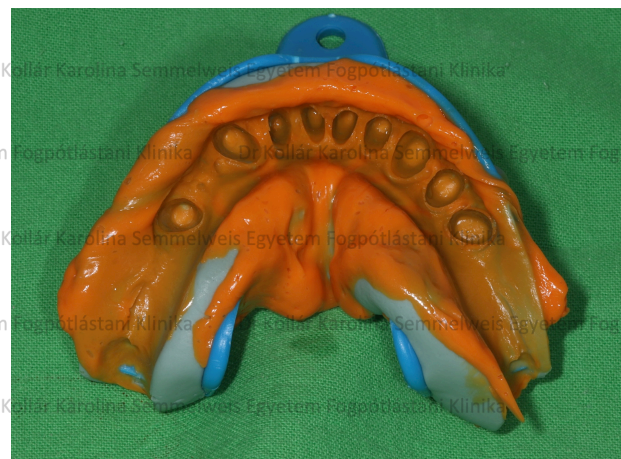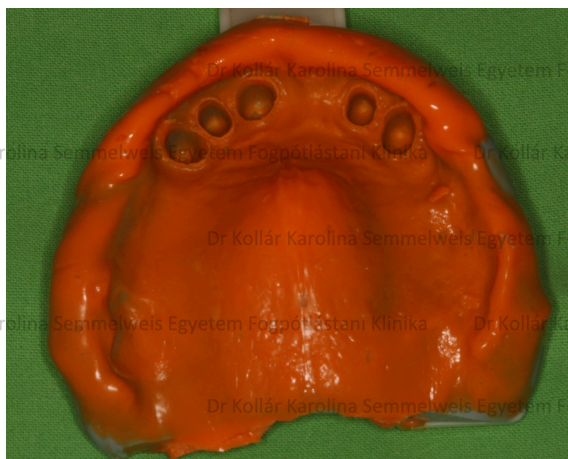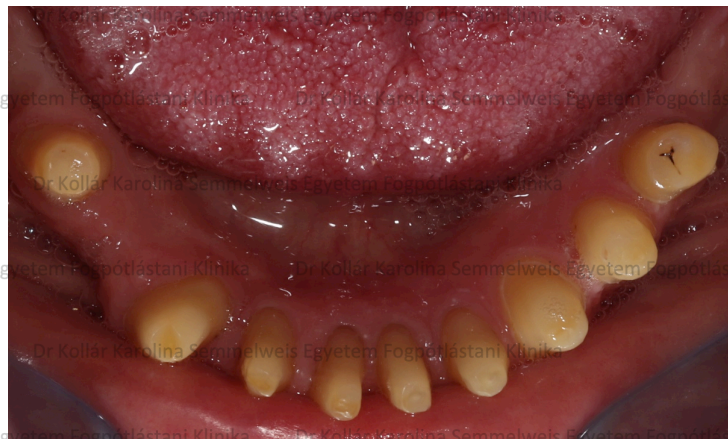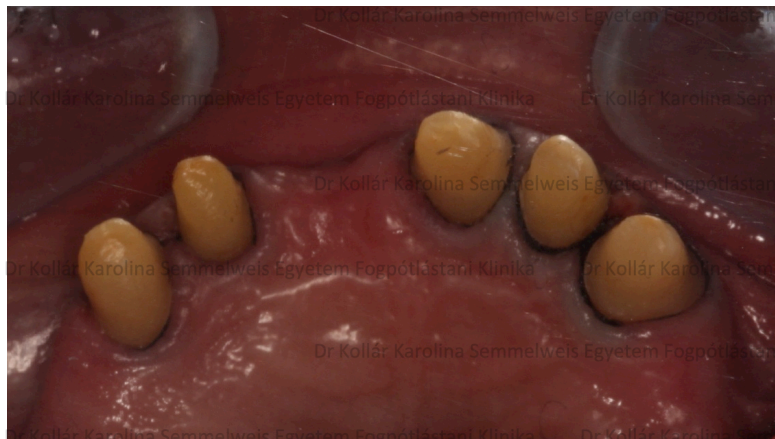- 4+4+4 tagú egybeöntött technológiával készült fémkerámiai hídpótlások

- Leplezett horgonykoronák: 35, 34, 33, 32, 31, 41, 42, 43, 45

- Leplezett hézagfog (+szabadvég): 36, 44, 46



Csonkelőkészítés és a precíziós- szituációs lenyomatok



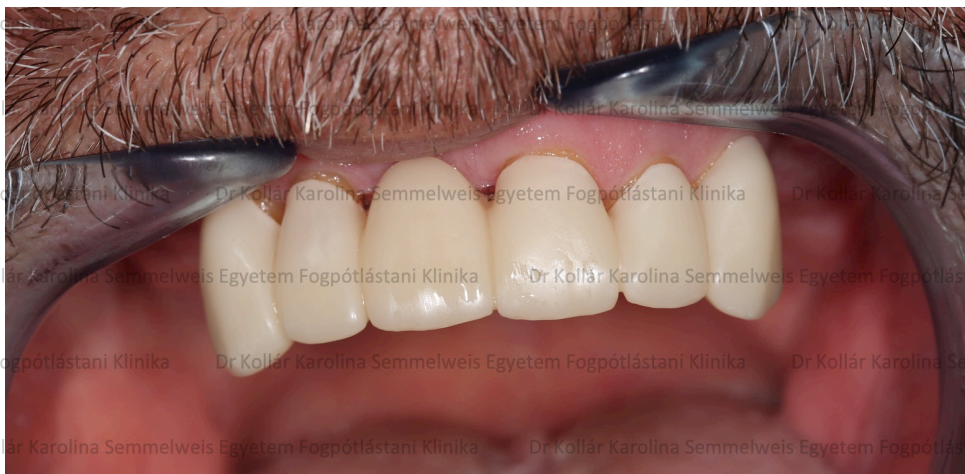Két fázisú, kétidejű precíziós-szituációs lenyomatvétele; c-szilikon lenyomatanyag; Zetaplus +
Oranwash (Zhermack®)

Dr Kollár Karolina Semmelweis Egyetem Fogpótlástani Klinika Dr Kollár Karolina Semmelweis Egyetem Fogpótlástani Klinika Dr Kollár Karolina Semmelweis Egyetem Fogpótlástani Klinika

Ideiglenes PMMA híd

Dr Kollár Karolina Semmelweis Egyetem Fogpótlástani Klinika Dr Kollár Karolina Semmelweis Egyetem Fogpótlástani Klinika Dr Kollár Karolina Semmelweis Egyetem Fogpótlástani Klinika

Dr Kollár Karolina Semmelweis Egyetem Fogpótlástani Klinika Dr Kollár Karolina Semmelweis Egyetem Fogpótlástani Klinika



Dr Kollár Karolina Semmelweis Egyetem Fogpótlástani Klinika Dr Kollár Karolina Semmelweis Egyetem Fogpótlástani Klinika Dr Kollár Karolina Semmelweis Egyetem Fogpótlástani Klinika

Dr Kollár Karolina Semmelweis Egyetem Fogpótlástani Klinika Dr Kollár Karolina Semmelweis Egyetem Fogpótlástani Klinika

Dr Kollár Karolina Semmelweis Egyetem Fogpótlástani Klinika Dr Kollár Karolina Semmelweis Egyetem Fogpótlástani Klinika Dr Kollár Karolina Semmelweis Egyetem Fogpótlástani Klinika

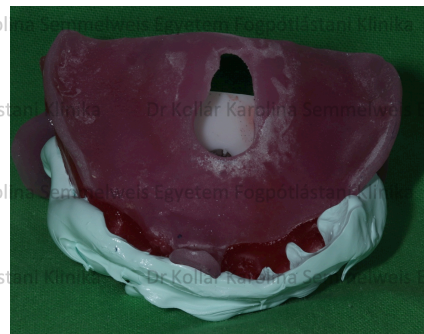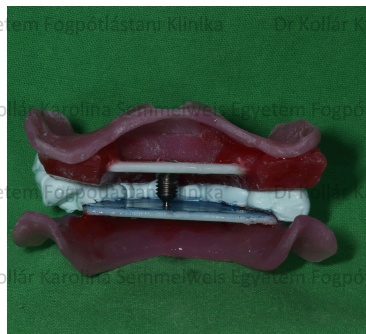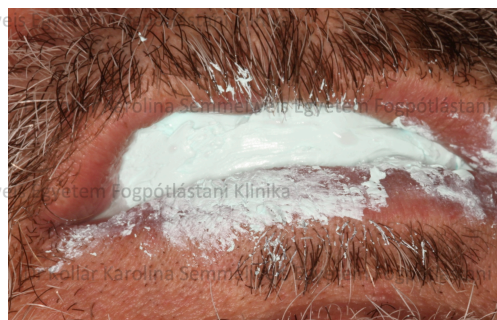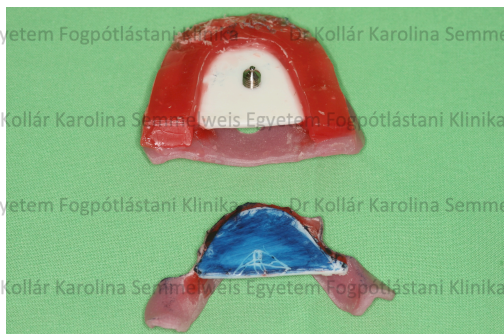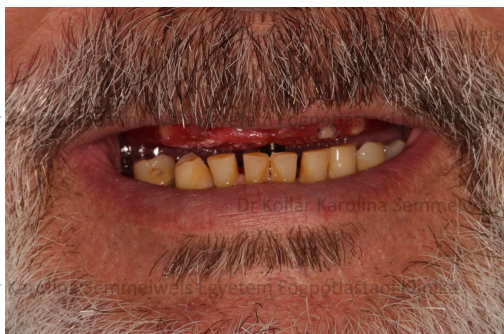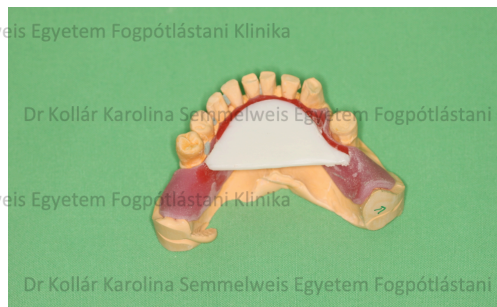
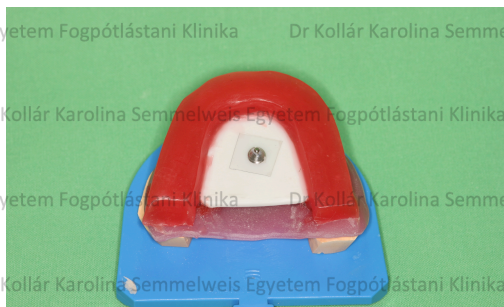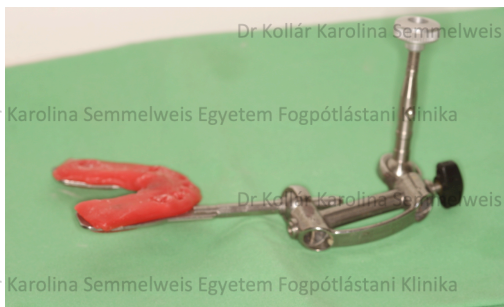Dr Kollár Karolina Semmelweis Egyetem Fogpótlástani Klinika Dr Kollár Karolina Semmelweis Egyetem Fogpótlástani Klinika

Dr Kollár Karolina Semmelweis Egyetem Fogpótlástani Klinika Dr Kollár Karolina Semmelweis Egyetem Fogpótlástani Klinika Dr Kollár Karolina Semmelweis Egyetem Fogpótlástani Klinika

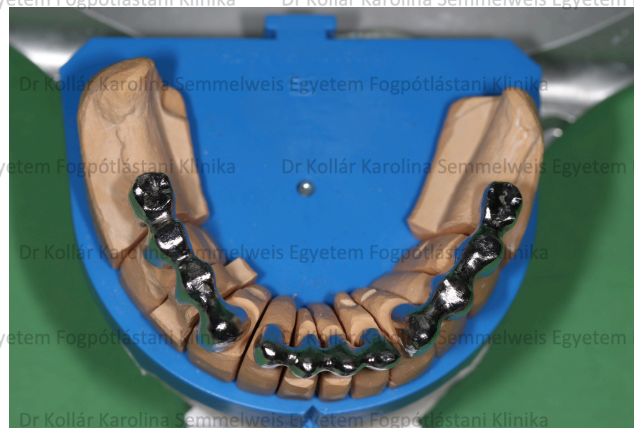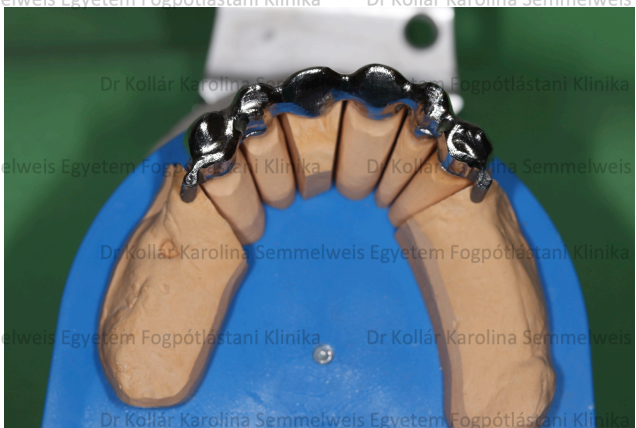
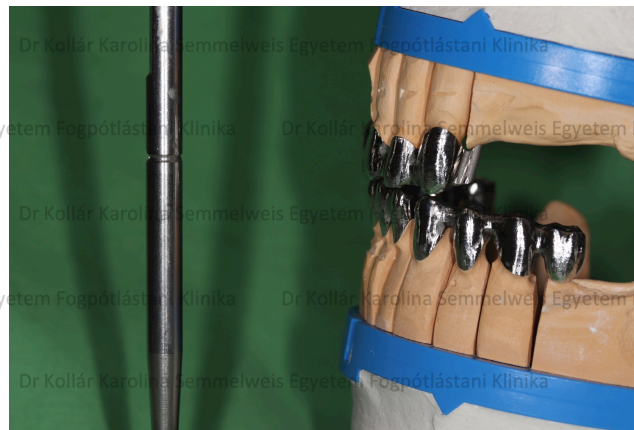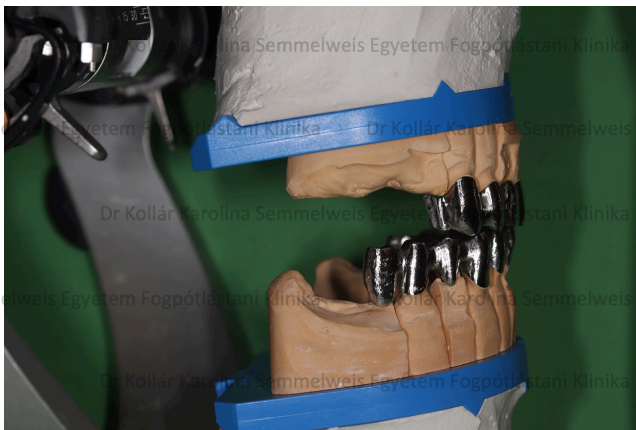Dr Kollár Karolina Semmelweis Egyetem Fogpótlástani Klinika Dr Kollár Karolina Semmelweis Egyetem Fogpótlástani Klinika



Arcív és intraorális rajzolókészülék használata

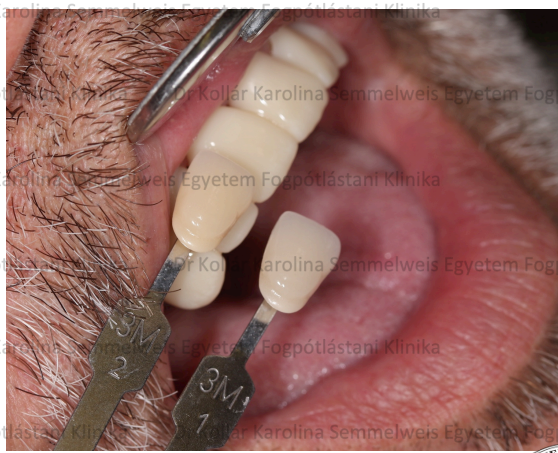
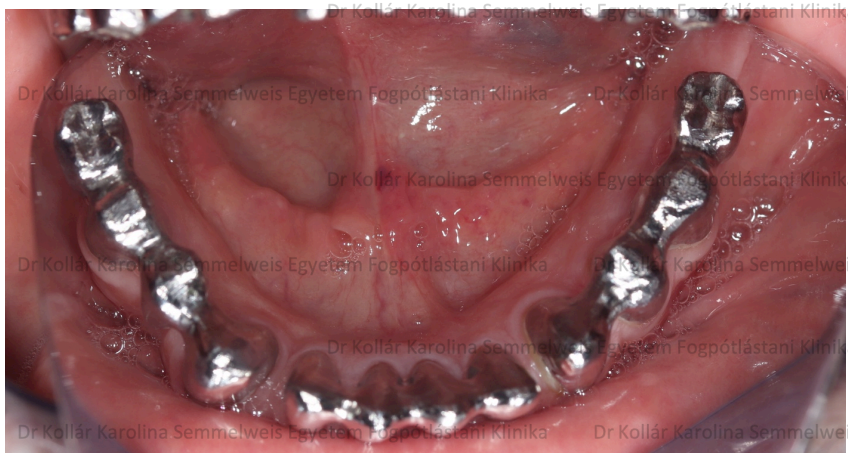
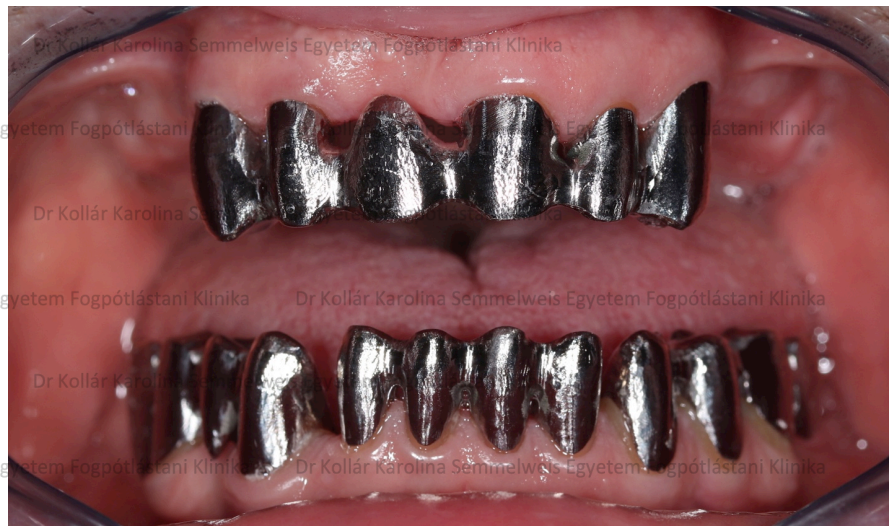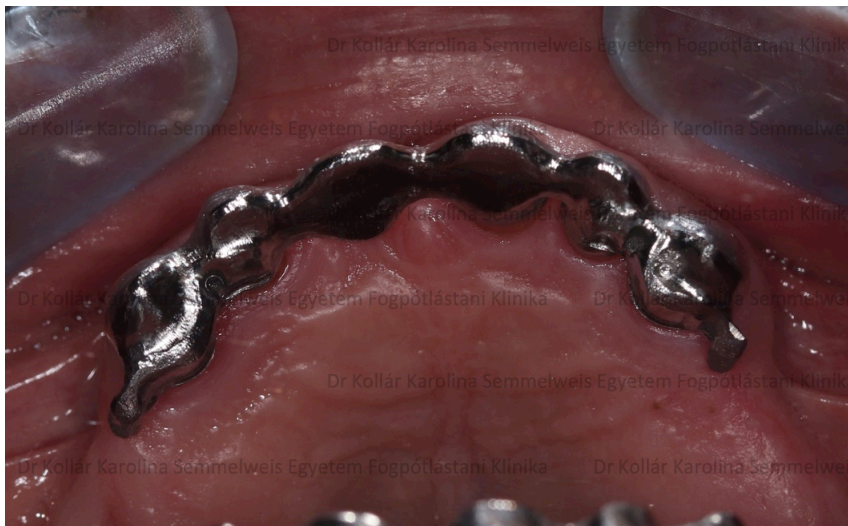Fémvázak ellenőrzése az egyéni értékű artikulátorban (Protar 5B)



Fémvázak ellenőrzése szájbán, fogszín választása

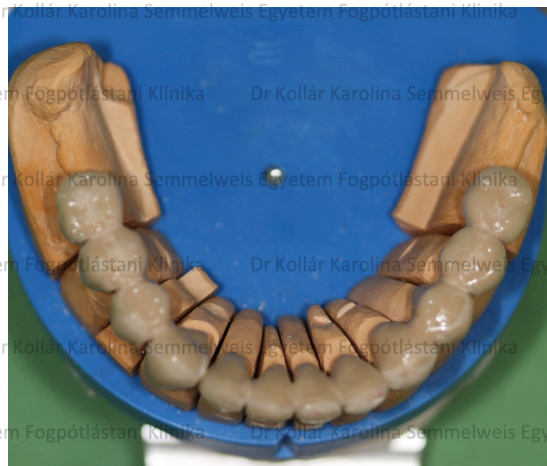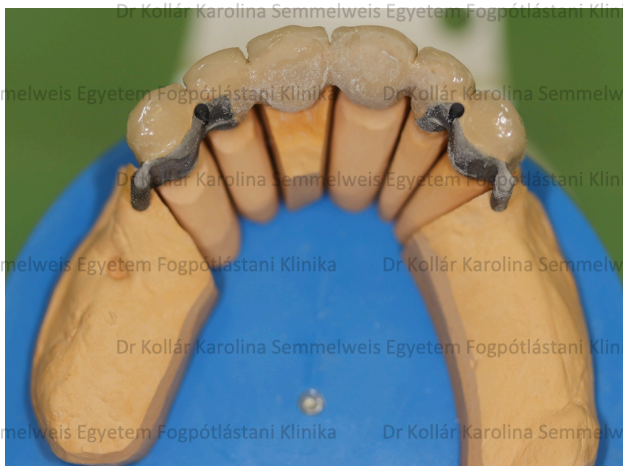
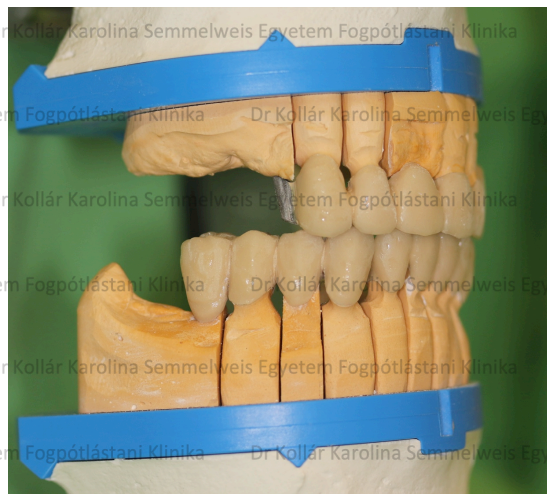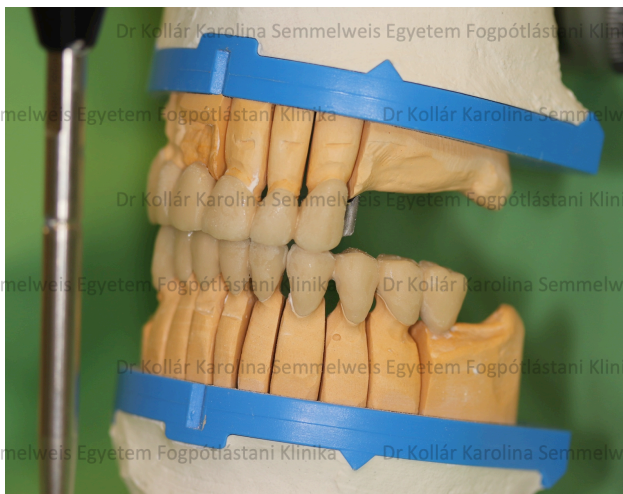(VITA 3D Masters)



Nyaki 3M2 test és él 3M1



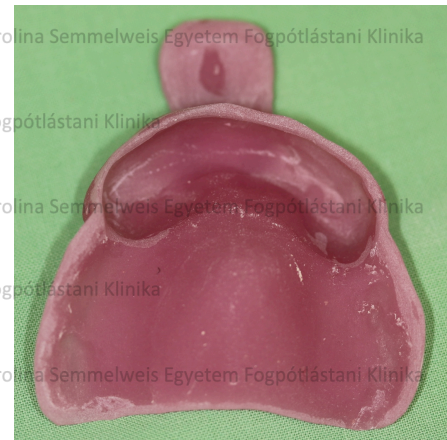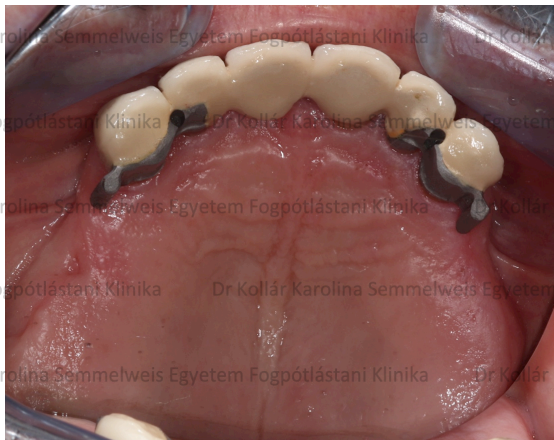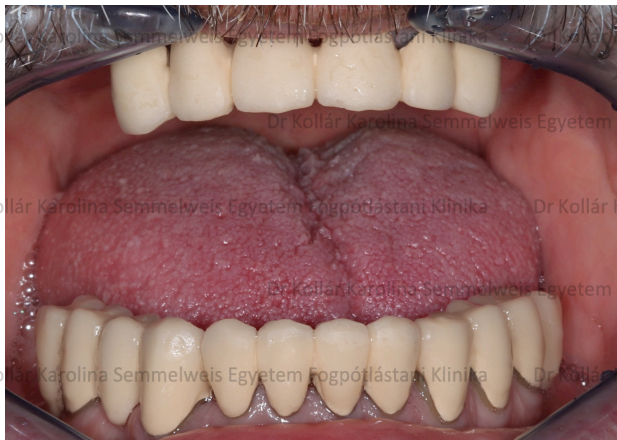Alsó és felső fogpótlás nyerspróbája az artikulátorban



Alsó és felső fogpótlás nyerspróbája a szájbán, szituációs lenyomat az felső fogpótlás fix részével egyéni kanállal

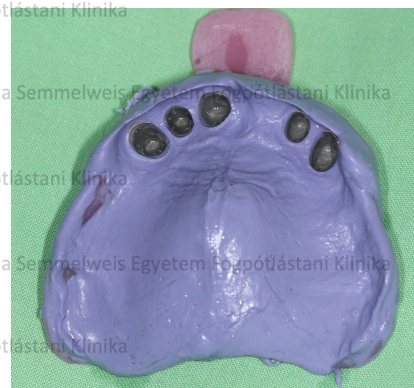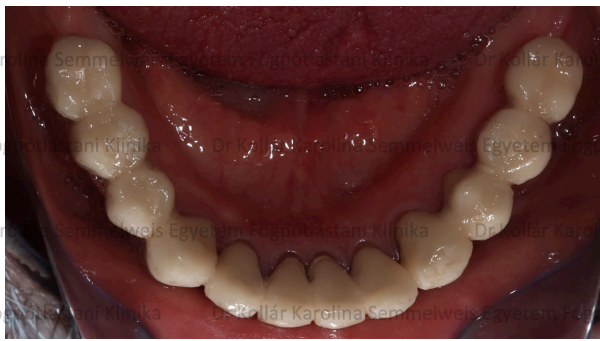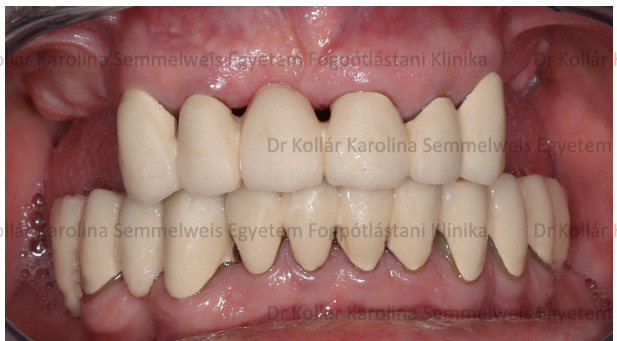Dr Kollár Karolina Semmelweis Egyetem Fogpótlástani Klinika

Dr Kollár Karolina Semmelweis Egyetem Fogpótlástani Klinika



Dr Kollár Karolina Semmelweis Egyetem Fogpótlástani Klinika

Dr Kollár Karolina Semmelweis Egyetem Fogpótlástani Klinika



Dr Kollár Karolina Semmelweis Egyetem **Szituációs lenyomat: Thixoflex M kondenzációs szilikon (Zhermack)** Semmelweis Egyetem Fogpótlástani Klinika

Dr Kollár Karolina Semmelweis Egyetem Fogpótlástani Klinika

Dr Kollár Karolina Semmelweis Egyetem Fogpótlástani Klinika



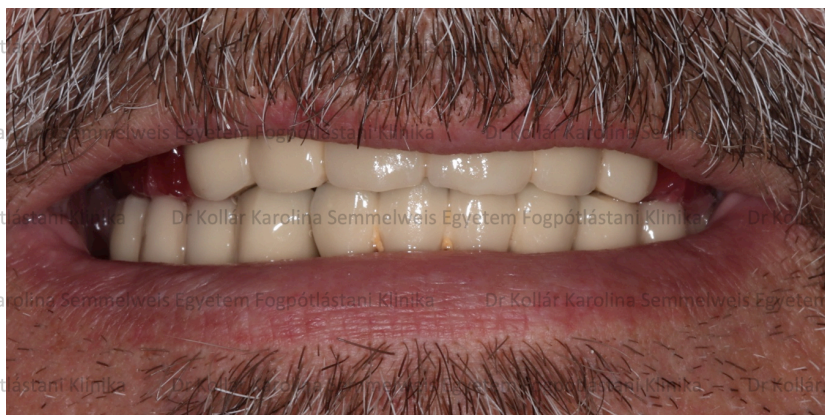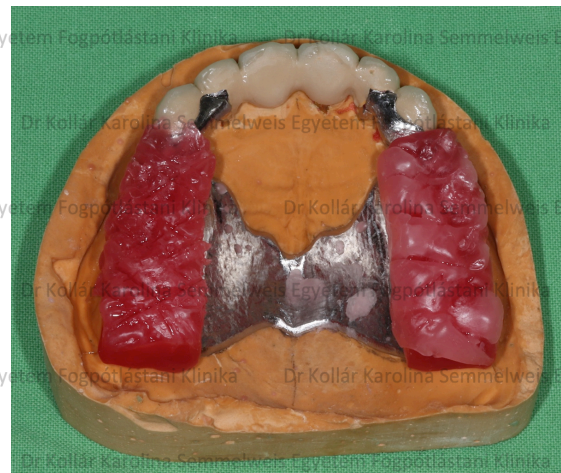
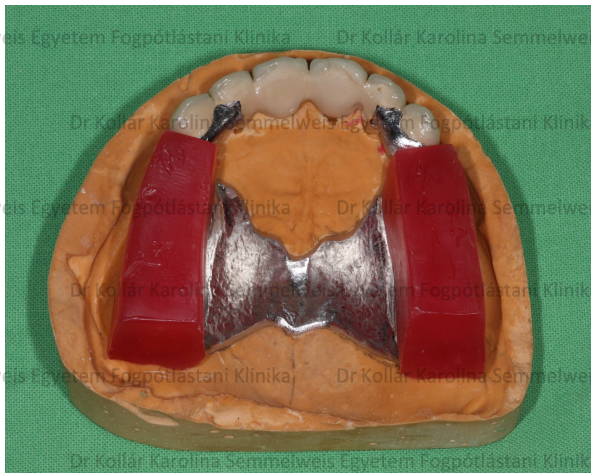Dr Kollár Karolina Semmelweis Egyetem Fogpótlástani Klinika Dr Kollár Karolina Semmelweis Egyetem Fogpótlástani Klinika Dr Kollár Karolina Semmelweis Egyetem Fogpótlástani Klinika

Felső fémlemez próbája és az IKP meghatározása a kombinált fogpótlás kivehető részéhez

Dr Kollár Karolina Semmelweis Egyetem Fogpótlástani Klinika Dr Kollár Karolina Semmelweis Egyetem Fogpótlástani Klinika Dr Kollár Karolina Semmelweis Egyetem Fogpótlástani Klinika

Dr Kollár Karolina Semmelweis Egyetem Fogpótlástani Klinika

Dr Kollár Karolina Semmelweis Egyetem Fogpótlástani Klinika



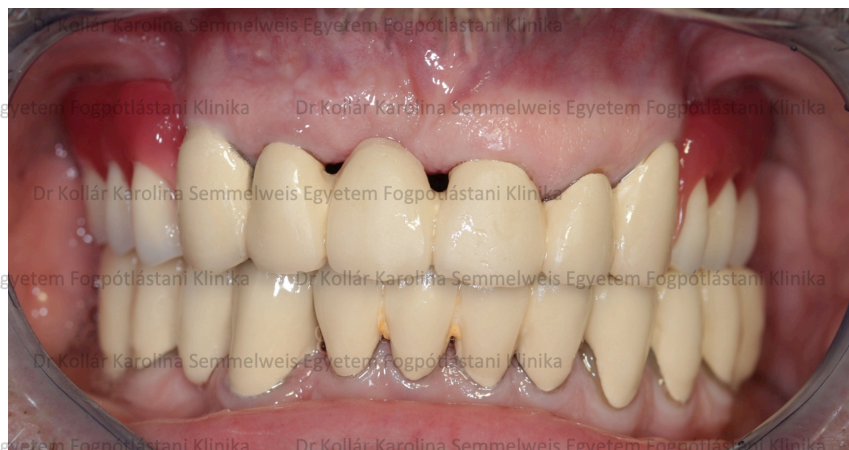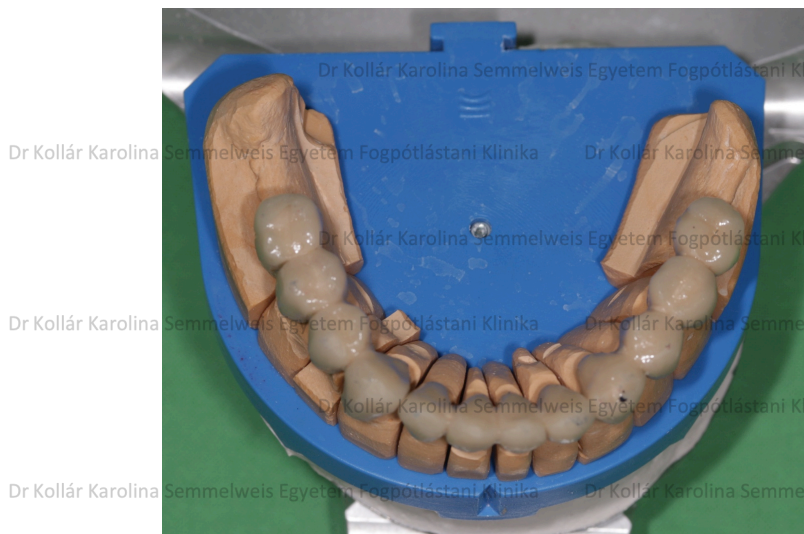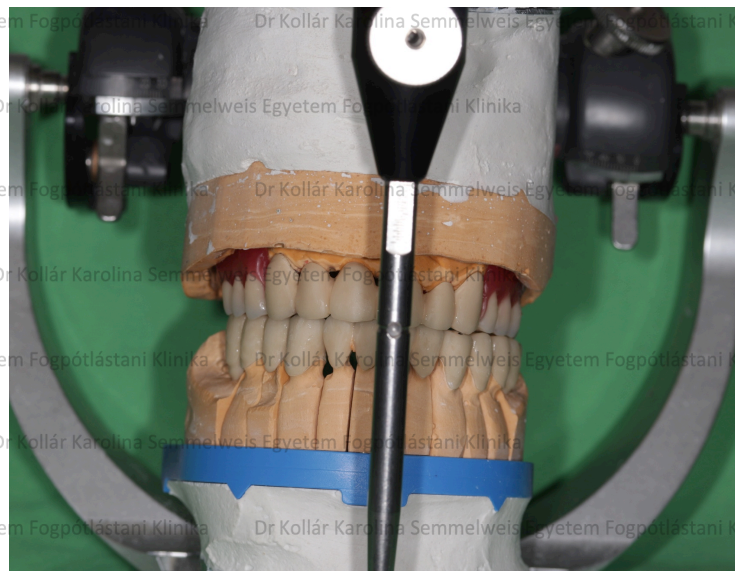
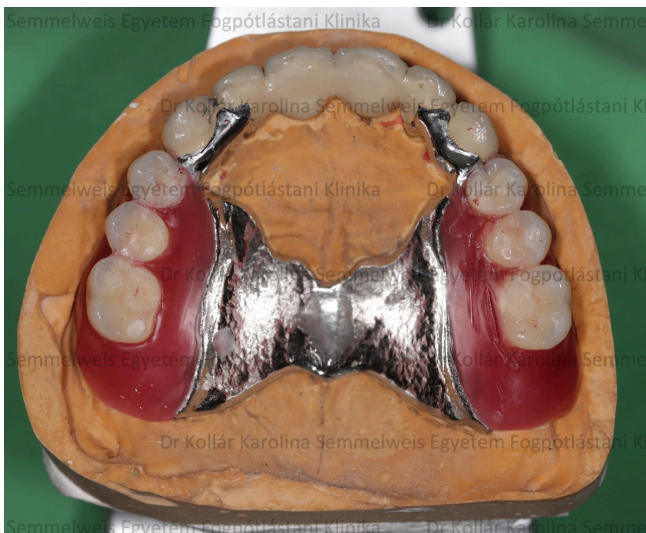
Dr Kollár Karolina Semmelweis Egyetem Fogpótlástani Klinika

Dr Kollár Karolina Semmelweis Egyetem Fogpótlástani Klinika

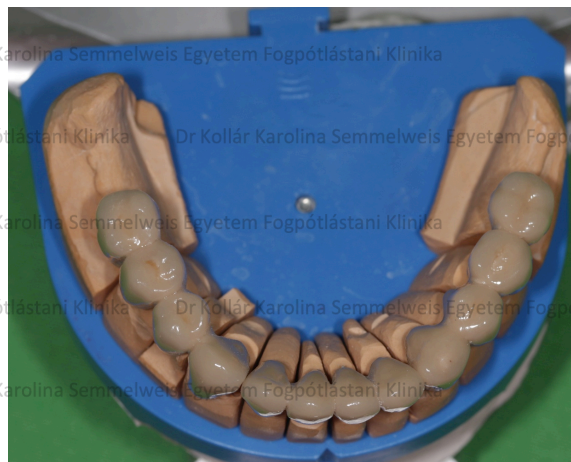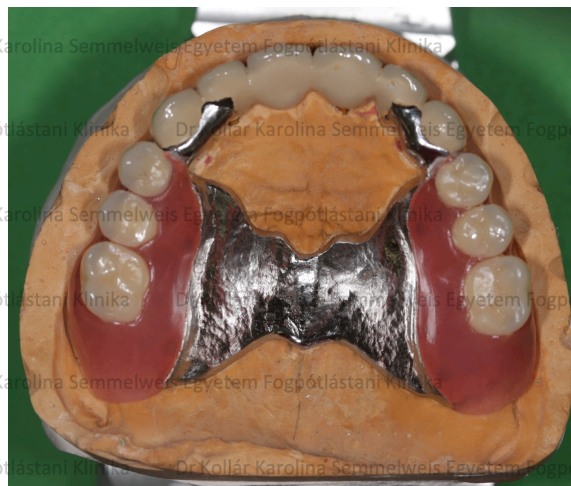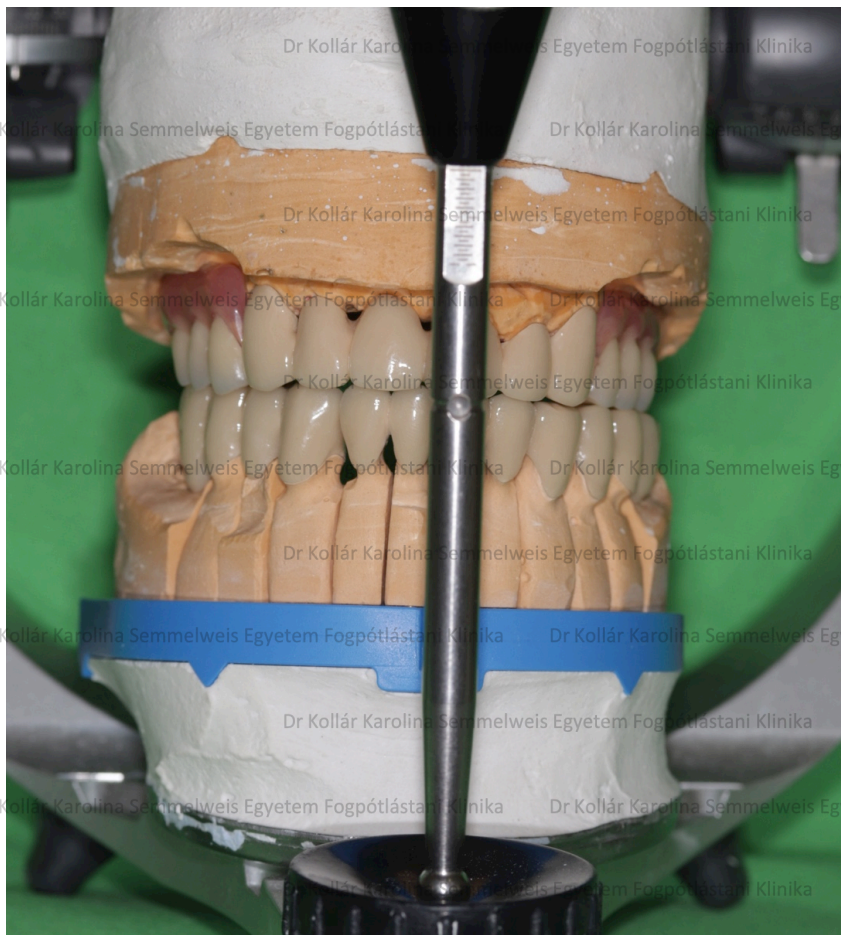


Próba fogisor és fogpróba

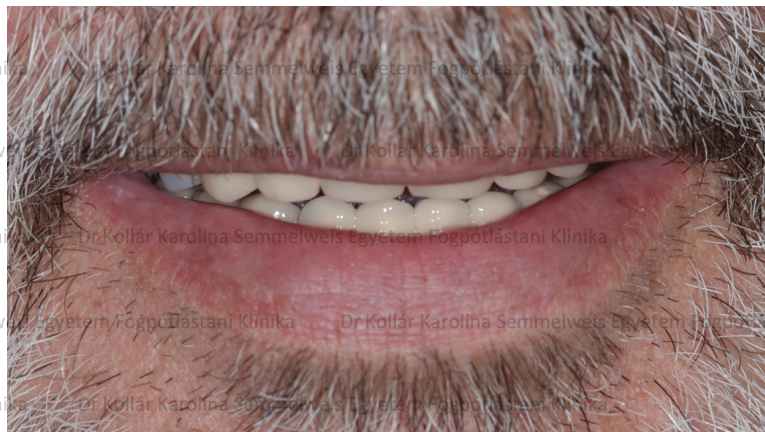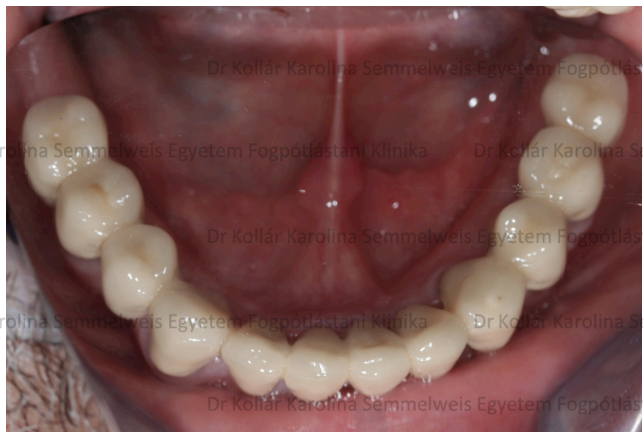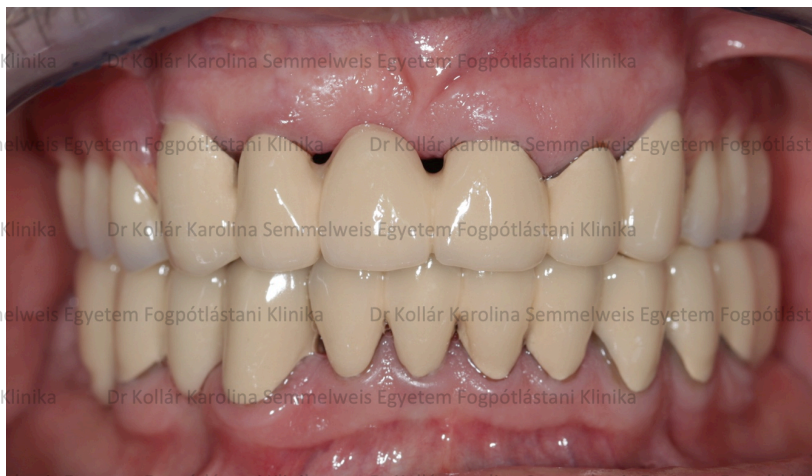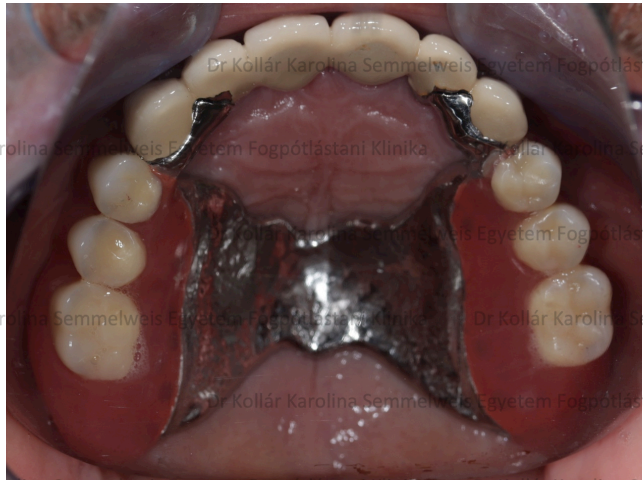Dr Kollár Karolina Semmelweis Egyetem Fogpótlástani Klinika



Kész fogpótlás az artikulátorban




Kész fogpótlás rögzítése a szájbán



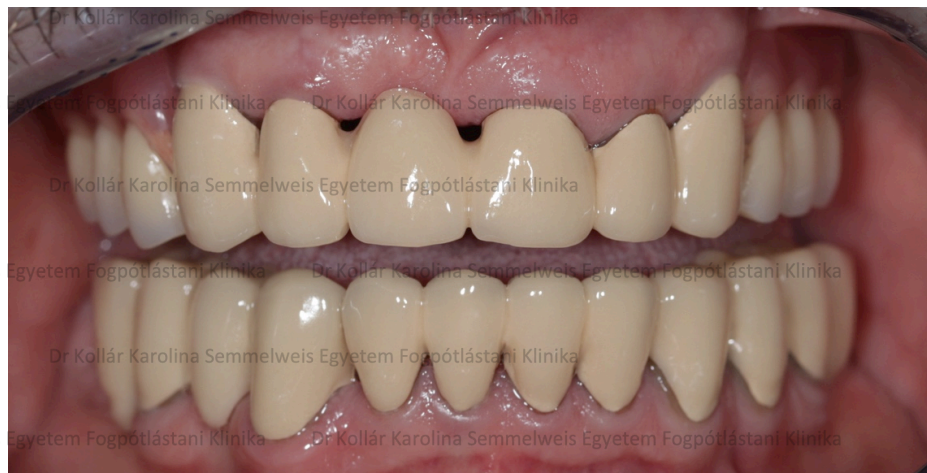Üvegionomercement: 3M Ketac-Cem Easymix

Instruálás, motiválás és individuális recall



Kontroll vizsgálat

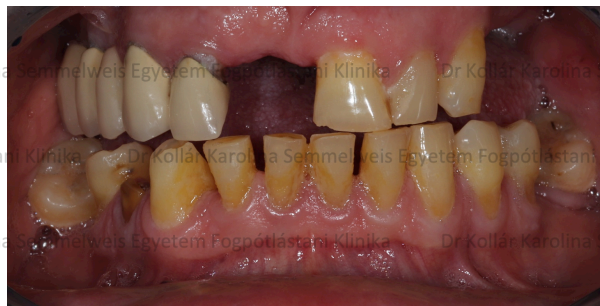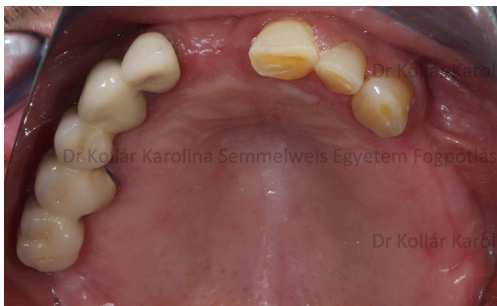- Egy hét elteltével okklúzió, artikuláció és szájhigiéné ellenőrzése.
- Páciens az elkészült fogpótlással elégedett, panaszmentesen viseli.
- Individualis recall



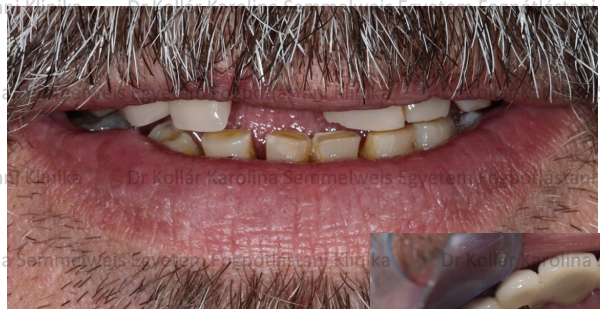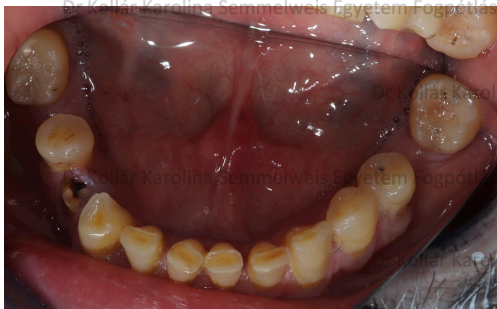Dr Kollár Karolina Semmelweis Egyetem Fogpótlástani Klinika

Dr Kollár Karolina Semmelweis Egyetem Fogpótlástani Klinika

Dr Kollár Karolina Semmelweis Egyetem Fogpótlástani Klinika



Előtte- utána fotók

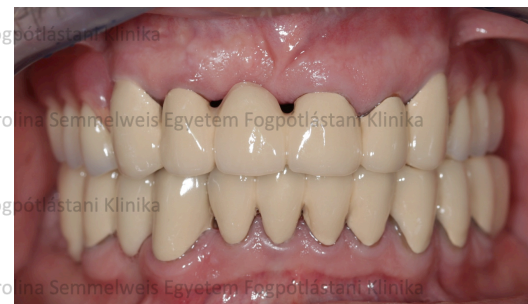
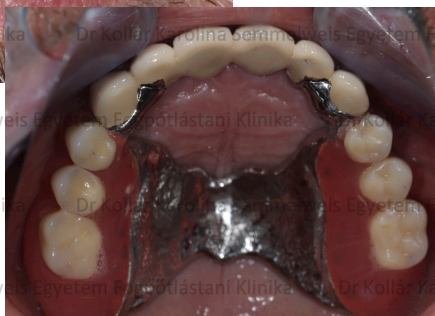
Dr Kollár Karolina Semmelweis Egyetem Fogpótlástani Klinika

Dr Kollár Karolina Semmelweis Egyetem Fogpótlástani Klinika

Dr Kollár Karolina Semmelweis Egyetem Fogpótlástani Klinika

Dr Kollár Karolina Semmelweis Egyetem Fogpótlástani Klinika



Dr Kollár Karolina Semmelweis Egyetem Fogpótlástani Klinika

Dr Kollár Karolina Semmelweis Egyetem Fogpótlástani Klinika

Dr Kollár Karolina Semmelweis Egyetem Fogpótlástani Klinika

Dr Kollár Karolina Semmelweis Egyetem Fogpótlástani Klinika

Dr Kollár Karolina Semmelweis Egyetem Fogpótlástani Klinika

Dr Kollár Karolina Semmelweis Egyetem Fogpótlástani Klinika

Dr Kollár Karolina Semmelweis Egyetem Fogpótlástani Klinika

Dr Kollár Karolina Semmelweis Egyetem Fogpótlástani Klinika

Dr Kollár Karolina Semmelweis Egyetem Fogpótlástani Klinika

Dr Kollár Karolina Semmelweis Egyetem Fogpótlástani Klinika

Dr Kollár Karolina Semmelweis Egyetem Fogpótlástani Klinika

Dr Kollár Karolina Semmelweis Egyetem Fogpótlástani Klinika

Dr Kollár Karolina Semmelweis Egyetem Fogpótlástani Klinika





Köszönöm a megtisztelő figyelmet!

