



SEMMELWEIS EGYETEM

Fogorvostudományi Kar

Oktatási Centrum, Fogpótlástani Klinika

Igazgató: Dr. Hermann Péter egyetemi tanár

Fogpótlásban Szakvizsga

6. Tanulmányi minta értékelése részlegesen fogatlan páciensről,
a részleges kivehető pótlás tervezése
(kapcsok, összekötő rész, stb.), behelyezési irány meghatározása
paralelometerrel

Vizsgázó: Dr. Tóth Viktória

Tutor: Dr. Déri Tamás

Konzulens: Prof. Dr. Hermann Péter

A páciens bemutatása

Dr Tóth Viktória Semmelweis Egyetem Fogpótlástani Klinika

- A páciens nő, 72 éves
- Nyugdíjas

Dr Tóth Viktória Semmelweis Egyetem Fogpótlástani Klinika

Dr Tóth Viktória Semmelweis Egyetem Fogpótlástani Klinika

Dr Tóth Viktória Semmelweis Egyetem Fogpótlástani Klinika

Dr Tóth Viktória Semmelweis Egyetem Fogpótlástani Klinika

Dr Tóth Viktória Semmelweis Egyetem Fogpótlástani Klinika



Dr Tóth Viktória Semmelweis Egyetem Fogpótlástani Klinika

A fogorvosi vizsgálatra érkezés indoka

Dr Tóth Viktória Semmelweis Egyetem Fogpótlástani Klinika

Dr Tóth Viktória Semmelweis Egyetem Fogpótlástani Klinika

- *Alsó fogpótlást szeretne*

Dr Tóth Viktória Semmelweis Egyetem Fogpótlástani Klinika

Dr Tóth Viktória Semmelweis Egyetem Fogpótlástani Klinika

Dr Tóth Viktória Semmelweis Egyetem Fogpótlástani Klinika

Általános anamnézis

Dr Tóth Viktória Semmelweis Egyetem Fogpótlástani Klinika

• A fogászati kezelést befolyásoló tényezők

• Általános egészségügyi állapotra vonatkozó adatok, betegségek:

Dr Tóth Viktória Semmelweis Egyetem Fogpótlástani Klinika

Dr Tóth Viktória Semmelweis Egyetem Fogpótlástani Klinika

• Allergia:

Dr Tóth Viktória Semmelweis Egyetem Fogpótlástani Klinika

• Egészségre káros szokások: nincsenek

Dr Tóth Viktória Semmelweis Egyetem Fogpótlástani Klinika

Dr Tóth Viktória Semmelweis Egyetem Fogpótlástani Klinika

Dr Tóth Viktória Semmelweis Egyetem Fogpótlástani Klinika

Dr Tóth Viktória Semmelweis Egyetem Fogpótlástani Klinika

Dr Tóth Viktória Semmelweis Egyetem Fogpótlástani Klinika



Fogászati anamnézis

Dr Tóth Viktória Semmelweis Egyetem Fogpótlástani Klinika

- A páciens rendszeresen jár fogászati kezelésre, a felső kombinált fogpótlása 2019 decemberében készült el
- 2019-ben volt az utolsó fogeltávolítás a felső állcsonton
- Fogszabályozás és szájsebészeti beavatkozás nem volt



Kiindulási státusz

Dr Tóth Viktória Semmelweis Egyetem Fogpótlástani Klinika

Dr Tóth Viktória Semmelweis Egyetem Fogpótlástani Klinika

Arc- és szájfotók

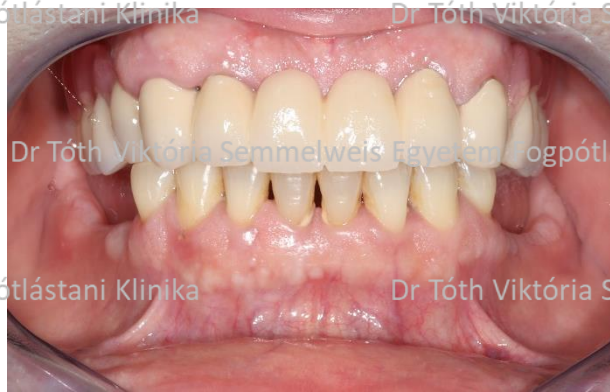Dr Tóth Viktória Semmelweis Egyetem Fogpótlástani Klinika

Arc – természetes mosoly



Dr Tóth Viktória Semmelweis Egyetem Fogpótlástani Klinika

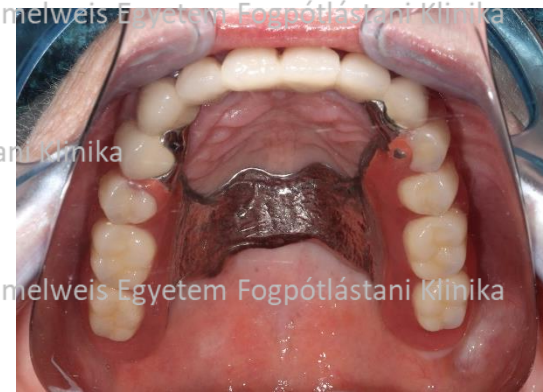IKP




Dr Tóth Viktória Semmelweis Egyetem Fogpótlástani Klinika

Dr Tóth Viktória Semmelweis Egyetem Fogpótlástani Klinika

Felső fogív



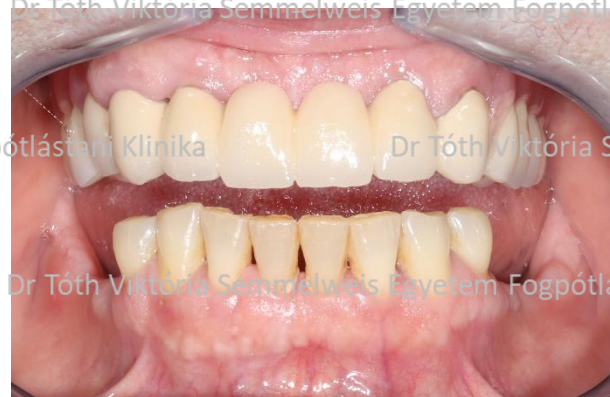Dr Tóth Viktória Semmelweis Egyetem Fogpótlástani Klinika



Dr Tóth Viktória Semmelweis Egyetem Fogpótlástani Klinika

Dr Tóth Viktória Semmelweis Egyetem Fogpótlástani Klinika

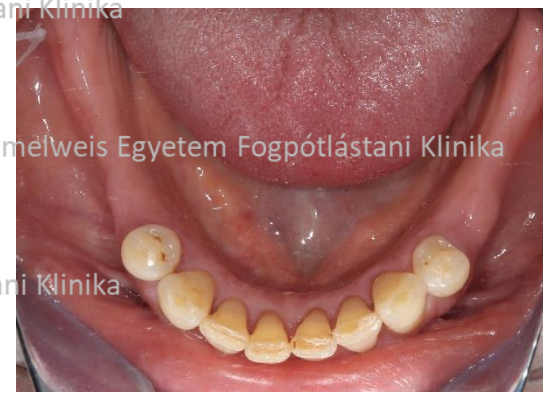Mosoly



Dr Tóth Viktória Semmelweis Egyetem Fogpótlástani Klinika

Nyitott

Dr Tóth Viktória Semmelweis Egyetem Fogpótlástani Klinika



Alsó fogív



Kiindulási státusz

Dr Tóth Viktória Semmelweis Egyetem Fogpótlástani Klinika

Dr Tóth Viktória Semmelweis Egyetem Fogpótlástani Klinika

2019.12.02.

Dr Tóth Viktória Semmelweis Egyetem Fogpótlástani Klinika

Dr Tóth Viktória Semmelweis Egyetem Fogpótlástani Klinika

Dr Tóth Viktória Semmelweis Egyetem Fogpótlástani Klinika

Dr Tóth Viktória Semmelweis Egyetem Fogpótlástani Klinika

Dr Tóth Viktória Semmelweis Egyetem Fogpótlástani Klinika

Dr Tóth Viktória Semmelweis Egyetem Fogpótlástani Klinika

Dr Tóth Viktória Semmelweis Egyetem Fogpótlástani Klinika

Dr Tóth Viktória Semmelweis Egyetem Fogpótlástani Klinika

Dr Tóth Viktória Semmelweis Egyetem Fogpótlástani Klinika

Dr Tóth Viktória Semmelweis Egyetem Fogpótlástani Klinika

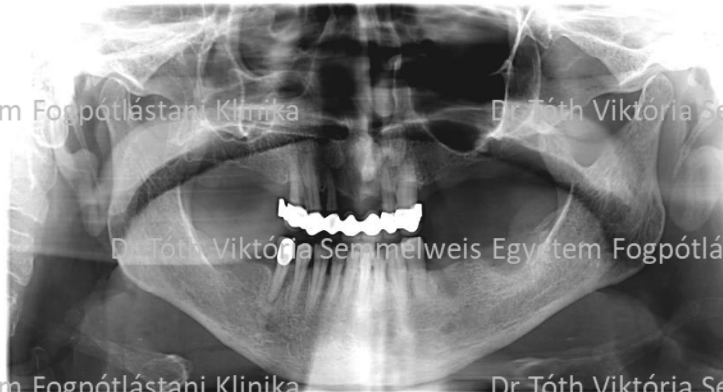Dr Tóth Viktória Semmelweis Egyetem Fogpótlástani Klinika

Dr Tóth Viktória Semmelweis Egyetem Fogpótlástani Klinika



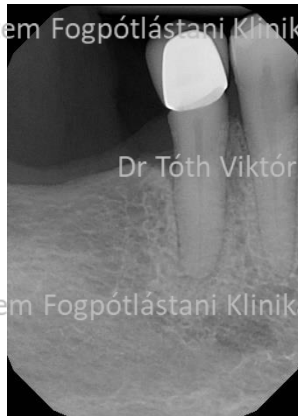Kiindulási státusz

Periapikális röntgenfelvételek és röntgen-diagnózisok



- foghiány = szürke szám
- X = eltávolítandó fog
-) (= záródott foghiány
- K = korona
- H = híd – kiterjedését () jelöli
- U = teleszkóp
- I = implantátum
- C = szuvasodás (caries)
- T = tömés
- E = gyökérkezelt fog (endo)
- P = periapikális gyulladás
- CS = gyökércsapos fogmű
- * = cserélendő

				(H	H	H	H		H	H	H)					
8	7	6	5	4	3	2	1		1	2	3	4	5	6	7	8
8	7	6	5	4	3	2	1		1	2	3	4	5	6	7	8
			X													



Fej-, nyak régió vizsgálata, Intraorális vizsgálat I.

- **Sztomato-onkológiai szűrés: negatív**
- **TMI vizsgálat: negatív**
- **Harapási forma: eugnath**
- **Artikuláció típusa: *frontfogvezetés***

Dr Tóth Viktória Semmelweis Egyetem Fogpótlástani Klinika

Dr Tóth Viktória Semmelweis Egyetem Fogpótlástani Klinika

Dr Tóth Viktória Semmelweis Egyetem Fogpótlástani Klinika

Dr Tóth Viktória Semmelweis Egyetem Fogpótlástani Klinika

Dr Tóth Viktória Semmelweis Egyetem Fogpótlástani Klinika



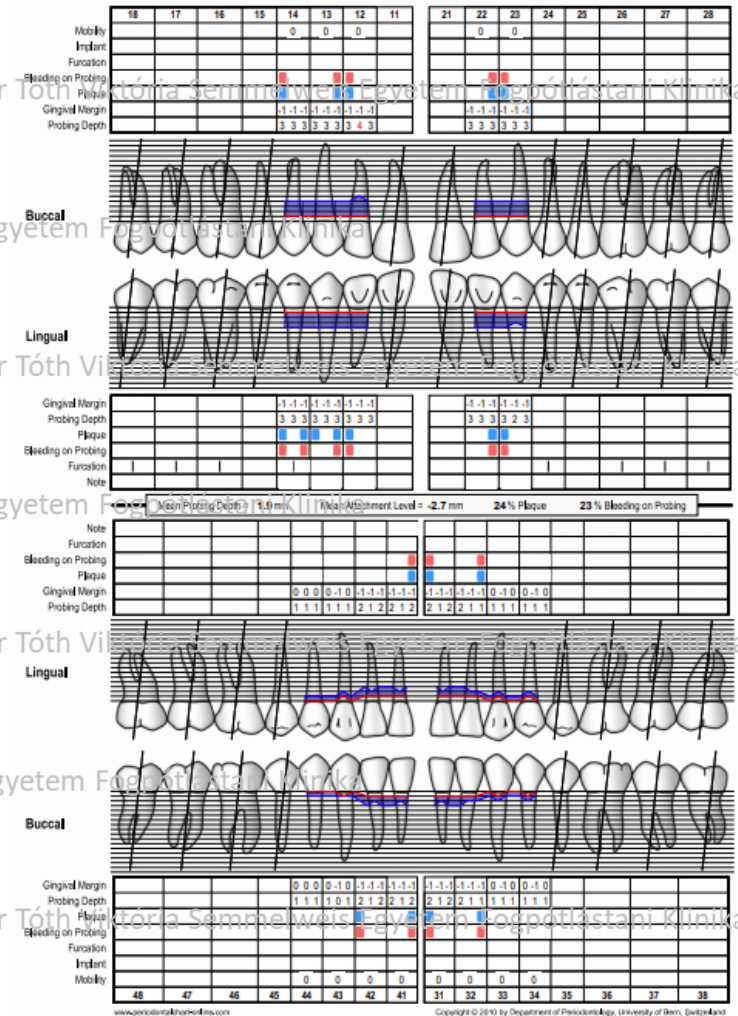
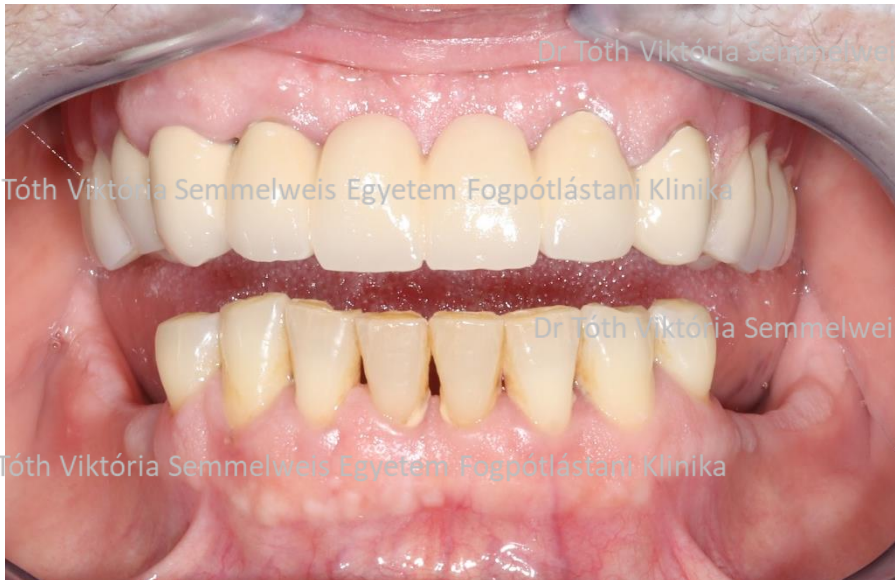Fej-, nyak régió vizsgálata,

Intraorális vizsgálat II.

- Szájhygiéné: *jó*

- Szájnyálkahártya-elváltozások:
Nincsenek

- Parodontium állapota: gingivitis, calculus



Fogpótlás Szakvizsga 6. tanulmányi minta értékelése részlegesen fogatlan páciensről, a részleges kivethető pótlás tervezése

Kiindulási státusz

Dr Tóth Viktória Semmelweis Egyetem Fogpótlástani Klinika

Dr Tóth Viktória Semmelweis Egyetem Fogpótlástani Klinika

Felső állcsont

Dr Tóth Viktória Semmelweis Egyetem Fogpótlástani Klinika

- Fotó a felső állcsontról és a mintáról
- Periapikális röntgenfelvételek
- Fábián és Fejérdy-féle protetikai foghiány osztály: 2B
- Fogazati státusz:

Dr Tóth Viktória Semmelweis Egyetem Fogpótlástani Klinika

Dr Tóth Viktória Semmelweis Egyetem Fogpótlástani Klinika

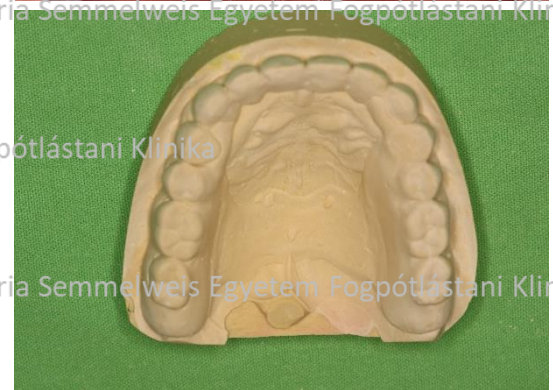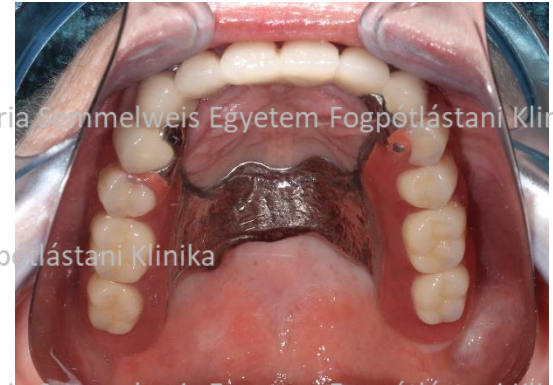Dr Tóth Viktória Semmelweis Egyetem Fogpótlástani Klinika

Dr Tóth Viktória Semmelweis Egyetem Fogpótlástani Klinika

Dr Tóth Viktória Semmelweis Egyetem Fogpótlástani Klinika

Dr Tóth Viktória Semmelweis Egyetem Fogpótlástani Klinika

Dr Tóth Viktória Semmelweis Egyetem Fogpótlástani Klinika



(H H H H H H H)

8 7 6 5 4 3 2 1 1 2 3 4 5 6 7 8

foghiány = szürke szám

X = eltávolítandó fog

) (= záródott foghiány

K = korona

H = híd – kiterjedését () jelöli

U = teleszkóp

I = implantátum

C = szuvasodás (caries)

T = tömés

E = gyökérkezelt fog (endo)

P = periapikális gyulladás

CS = gyökércsapos fogmű

* = cserélendő

Dr Tóth Viktória Semmelweis Egyetem Fogpótlástani Klinika

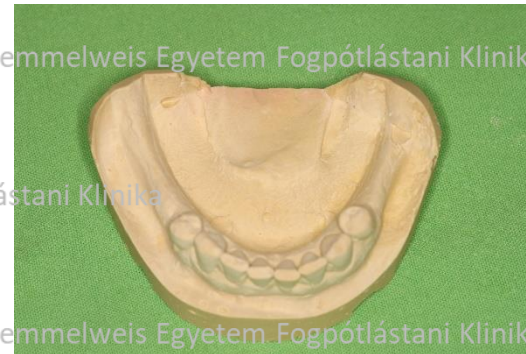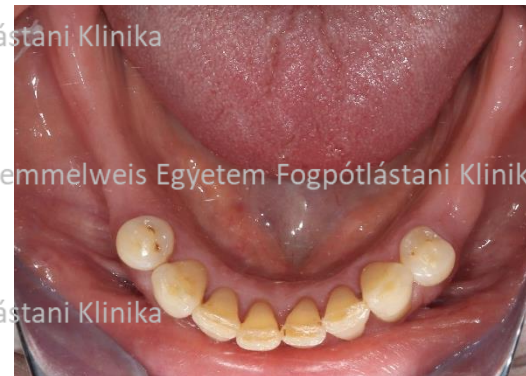Dr Tóth Viktória Semmelweis Egyetem Fogpótlástani Klinika

Dr Tóth Viktória Semmelweis Egyetem Fogpótlástani Klinika

Kiindulási státusz

Alsó állcsont

- Fotó az alsó állcsontról és a tanulmányi mintáról
- Periapikális röntgenfelvételek
- Fábián és Fejérdy-féle protetikai foghiány osztály: 2A
- Fogazati státusz:



8 7 6 5 4 3 2 1 | 1 2 3 4 5 6 7 8

foghiány = szürke szám

X = eltávolítandó fog

) (= záródott foghiány

K = korona

H = híd – kiterjedését () jelöli

U = teleszkóp

I = implantátum

C = szuvasodás (caries)

T = tömés

E = gyökérkezelt fog (endo)

P = periapikális gyulladás

CS = gyökércsapos fogmű

* = cserélendő

Kezelési terv

Előkészítő műveletek

Dr Tóth Viktória Semmelweis Egyetem Fogpótlástani Klinika

Dr Tóth Viktória Semmelweis Egyetem Fogpótlástani Klinika

Dr Tóth Viktória Semmelweis Egyetem Fogpótlástani Klinika

• Szájsebészeti: -

Dr Tóth Viktória Semmelweis Egyetem Fogpótlástani Klinika

• Parodontológiai: -

Dr Tóth Viktória Semmelweis Egyetem Fogpótlástani Klinika

• Konzerváló fogászati: -

Dr Tóth Viktória Semmelweis Egyetem Fogpótlástani Klinika

Dr Tóth Viktória Semmelweis Egyetem Fogpótlástani Klinika

Dr Tóth Viktória Semmelweis Egyetem Fogpótlástani Klinika

Dr Tóth Viktória Semmelweis Egyetem Fogpótlástani Klinika

Dr Tóth Viktória Semmelweis Egyetem Fogpótlástani Klinika

Dr Tóth Viktória Semmelweis Egyetem Fogpótlástani Klinika

Dr Tóth Viktória Semmelweis Egyetem Fogpótlástani Klinika

Dr Tóth Viktória Semmelweis Egyetem Fogpótlástani Klinika

Fogpótlás Szakvizsga 6. tanulmányi minta értékelése
részlegesen fogatlan páciensről, a részleges kivethető
pótlás tervezése

Dr Tóth Viktória Semmelweis Egyetem Fogpótlástani Klinika

SEMMEI WEIS EGYETEM
Fogpótlástani Klinika



Protetikai Kezelési Terv

Dr Tóth Viktória Semmelweis Egyetem Fogpótlástani Klinika

Színek jelentése:

Kék = fém, Zöld = kerámia, Piros = akrilát
Sárga = rejtett elhorgonyzási elem (matrix)
Narancsszín = cirkónium-dioxid kerámia

Dr Tóth Viktória Semmelweis Egyetem Fogpótlástani Klinika

Dr Tóth Viktória Semmelweis Egyetem Fogpótlástani Klinika

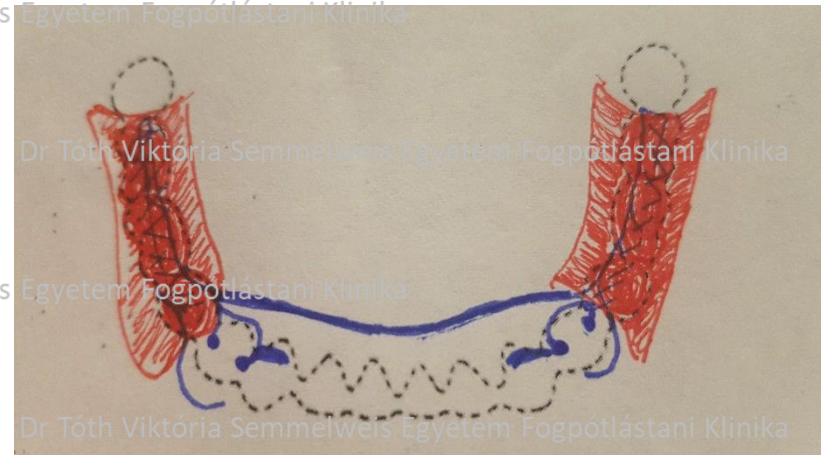
ALSÓ ÁLLCSONT:

Kapocselhorgonyzású részleges lemezes fogpótlás

- Megtámasztás: dentomucosalis
 - mintára öntött technológiával készült, redukált fém (CoCr) alaplemez lingualis ívvel összekötve
 - 34, 44: nyeregávoli megtámasztás mesialis és distalis rágófelszíni támasszal
- Elhorgonyzás: merev
 - öntött kapocs (Ney-5) elhorgonyzás a 34 és 44 fogon
 - Billenésgátló nyúlvány a 33 és 43 fogon
- 6 db keményakrilát műfog (35, 36, 37, 45, 46, 47)

Dr Tóth Viktória Semmelweis Egyetem Fogpótlástani Klinika

Dr Tóth Viktória Semmelweis Egyetem Fogpótlástani Klinika



Dr Tóth Viktória Semmelweis Egyetem Fogpótlástani Klinika

Dr Tóth Viktória Semmelweis Egyetem Fogpótlástani Klinika

Dr Tóth Viktória Semmelweis Egyetem Fogpótlástani Klinika

Dr Tóth Viktória Semmelweis Egyetem Fogpótlástani Klinika

Dr Tóth Viktória Semmelweis Egyetem Fogpótlástani Klinika

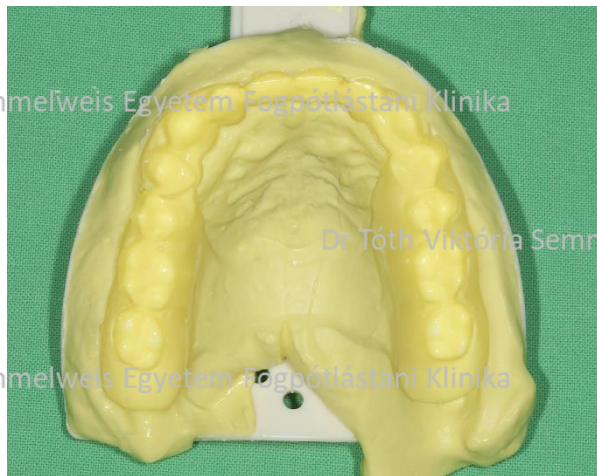
Dr Tóth Viktória Semmelweis Egyetem Fogpótlástani Klinika

Tanulmányi lenyomatok: Tropicalgin alginát (Zhermack®)

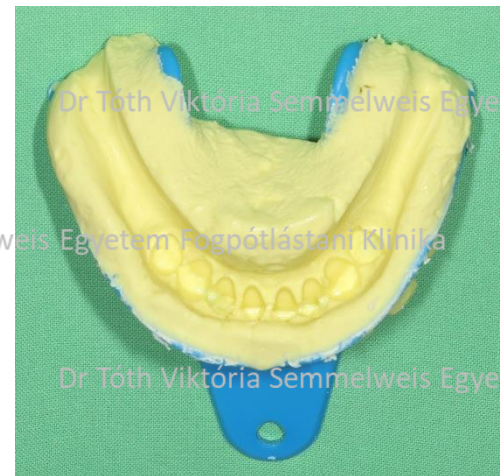Felső antagonista, alsó szituációs minta

Dr Tóth Viktória Semmelweis Egyetem Fogpótlástani Klinika

Dr Tóth Viktória Semmelweis Egyetem Fogpótlástani Klinika



Dr Tóth Viktória Semmelweis Egyetem Fogpótlástani Klinika

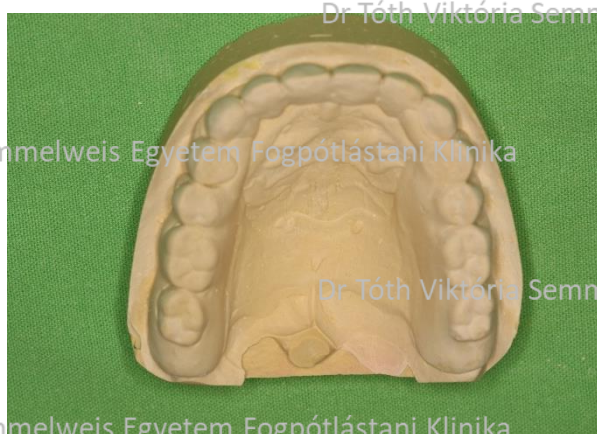

Dr Tóth Viktória Semmelweis Egyetem Fogpótlástani Klinika

Dr Tóth Viktória Semmelweis Egyetem Fogpótlástani Klinika

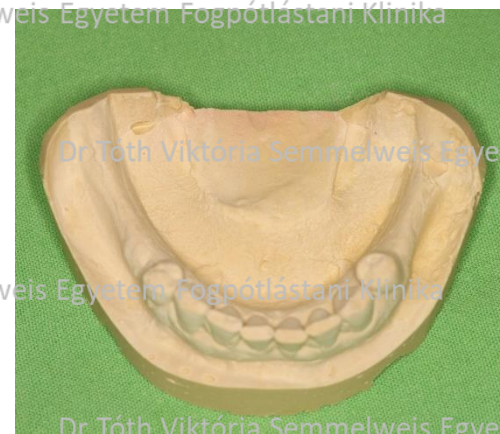Dr Tóth Viktória Semmelweis Egyetem Fogpótlástani Klinika

Dr Tóth Viktória Semmelweis Egyetem Fogpótlástani Klinika



Dr Tóth Viktória Semmelweis Egyetem Fogpótlástani Klinika

Dr Tóth Viktória Semmelweis Egyetem Fogpótlástani Klinika



Dr Tóth Viktória Semmelweis Egyetem Fogpótlástani Klinika

Dr Tóth Viktória Semmelweis Egyetem Fogpótlástani Klinika

Dr Tóth Viktória Semmelweis Egyetem Fogpótlástani Klinika



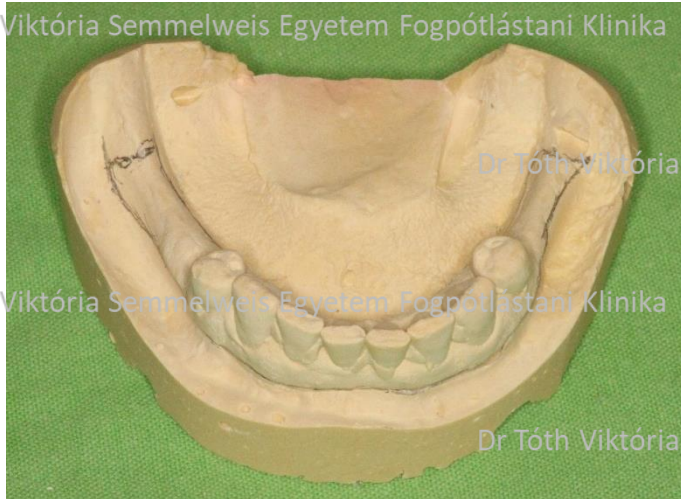Egyéni kanál határainak berajzolása a szituációs mintán Egyéni kanál a mintán (fényrekötő akrilát)

Dr Tóth Viktória Semmelweis Egyetem Fogpótlástani Klinika

Dr Tóth Viktória Semmelweis Egyetem Fogpótlástani Klinika

Dr Tóth Viktória Semmelweis Egyetem Fogpótlástani Klinika

Dr Tóth Viktória Semmelweis Egyetem Fogpótlástani Klinika

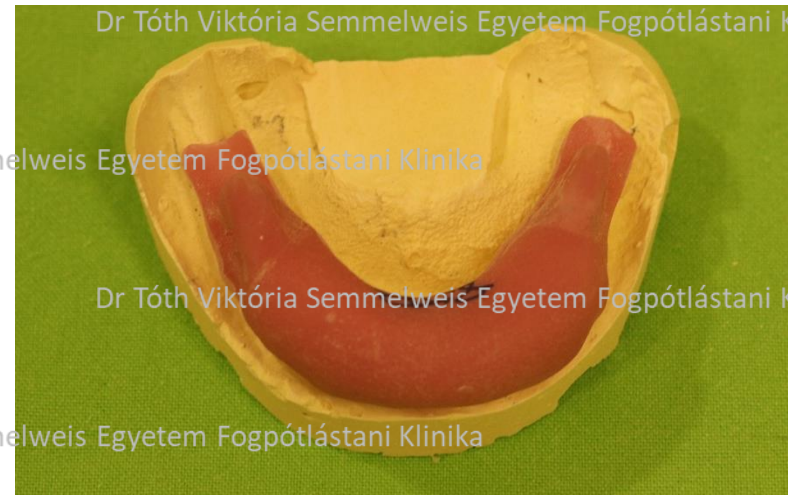

Dr Tóth Viktória Semmelweis Egyetem Fogpótlástani Klinika

Dr Tóth Viktória Semmelweis Egyetem Fogpótlástani Klinika

Dr Tóth Viktória Semmelweis Egyetem Fogpótlástani Klinika

Dr Tóth Viktória Semmelweis Egyetem Fogpótlástani Klinika



Dr Tóth Viktória Semmelweis Egyetem Fogpótlástani Klinika

Dr Tóth Viktória Semmelweis Egyetem Fogpótlástani Klinika

Dr Tóth Viktória Semmelweis Egyetem Fogpótlástani Klinika

Dr Tóth Viktória Semmelweis Egyetem Fogpótlástani Klinika

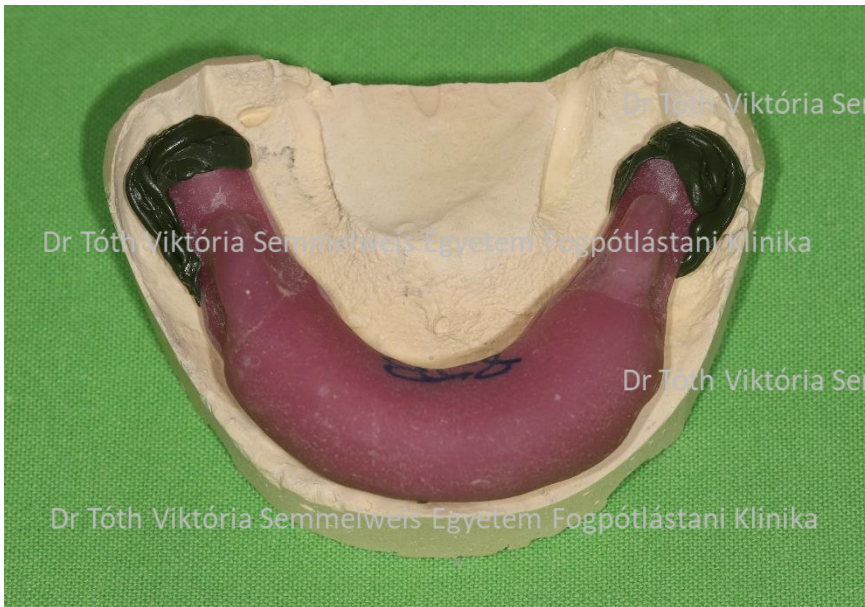Dr Tóth Viktória Semmelweis Egyetem Fogpótlástani Klinika

Dr Tóth Viktória Semmelweis Egyetem Fogpótlástani Klinika

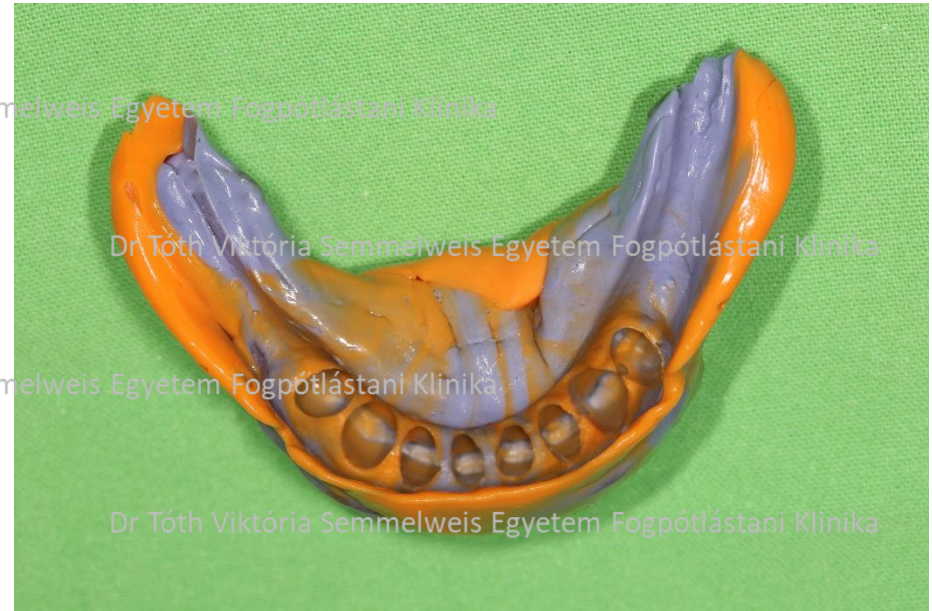Egyéni kanál zöld kerrel meghosszabbítva Situációs lenyomatvétel (C-szilikon lenyomatanyag: Thixoflex M+ Oranwash Zhermack®)

Dr Tóth Viktória Semmelweis Egyetem Fogpótlástani Klinika

Dr Tóth Viktória Semmelweis Egyetem Fogpótlástani Klinika



Dr Tóth Viktória Semmelweis Egyetem Fogpótlástani Klinika



Dr Tóth Viktória Semmelweis Egyetem Fogpótlástani Klinika

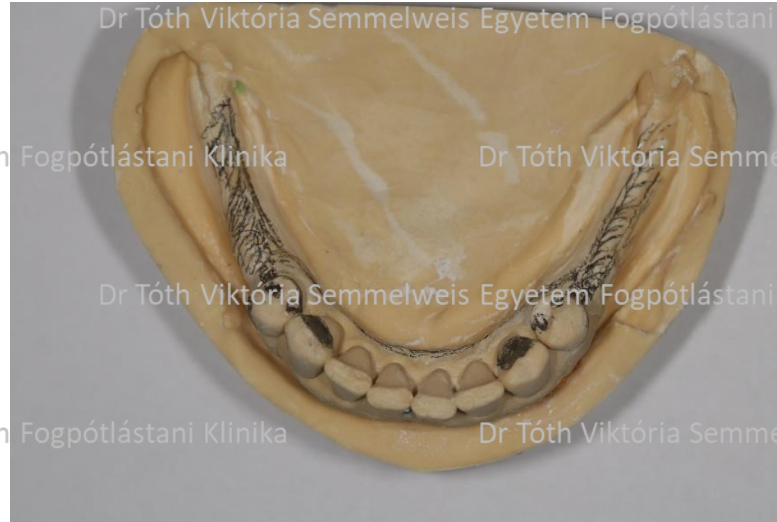Dr Tóth Viktória Semmelweis Egyetem Fogpótlástani Klinika

Dr Tóth Viktória Semmelweis Egyetem Fogpótlástani Klinika

Fémlemez határainak berajzolása a mestermintán

Dr Tóth Viktória Semmelweis Egyetem Fogpótlástani Klinika

Dr Tóth Viktória Semmelweis Egyetem Fogpótlástani Klinika



Dr Tóth Viktória Semmelweis Egyetem Fogpótlástani Klinika

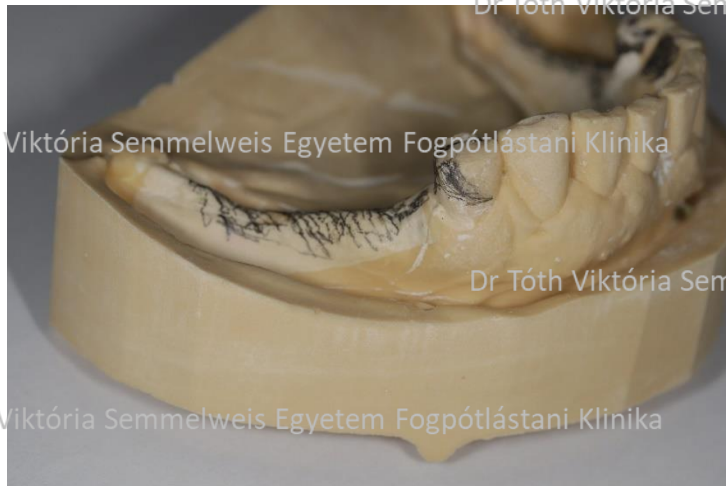Dr Tóth Viktória Semmelweis Egyetem Fogpótlástani Klinika

Dr Tóth Viktória Semmelweis Egyetem Fogpótlástani Klinika

Dr Tóth Viktória Semmelweis Egyetem Fogpótlástani Klinika

Dr Tóth Viktória Semmelweis Egyetem Fogpótlástani Klinika

Dr Tóth Viktória Semmelweis Egyetem Fogpótlástani Klinika

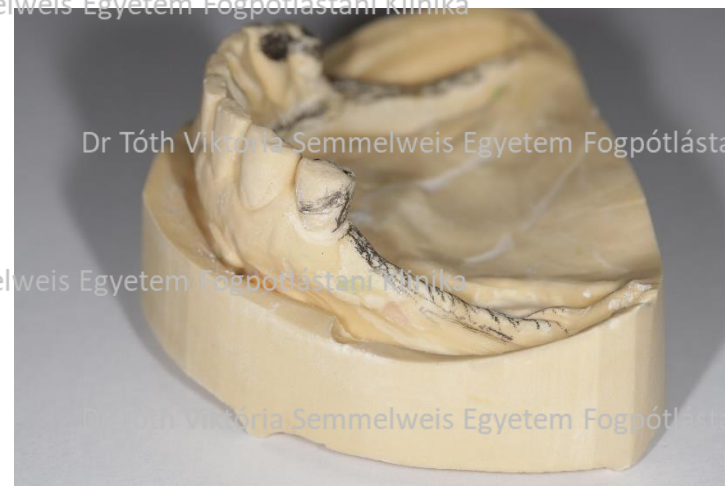

Dr Tóth Viktória Semmelweis Egyetem Fogpótlástani Klinika

Dr Tóth Viktória Semmelweis Egyetem Fogpótlástani Klinika

Dr Tóth Viktória Semmelweis Egyetem Fogpótlástani Klinika

Dr Tóth Viktória Semmelweis Egyetem Fogpótlástani Klinika



Dr Tóth Viktória Semmelweis Egyetem Fogpótlástani Klinika

Dr Tóth Viktória Semmelweis Egyetem Fogpótlástani Klinika

Fogpótlás Szakvizsga 6. tanulmányi minta értékelése
részlegesen fogatlan páciensről, a részleges kivethető
pótlás tervezése

SEMMEIWEIS EGYETEM
Fogpótlástani Klinika



Behelyezési irány meghatározása paralelométerrel I.

Dr Tóth Viktória Semmelweis Egyetem Fogpótlástani Klinika

Dr Tóth Viktória Semmelweis Egyetem Fogpótlástani Klinika



Dr Tóth Viktória Semmelweis Egyetem Fogpótlástani Klinika

Dr Tóth Viktória Semmelweis Egyetem Fogpótlástani Klinika

Dr Tóth Viktória Semmelweis Egyetem Fogpótlástani Klinika

Dr Tóth Viktória Semmelweis Egyetem Fogpótlástani Klinika

Dr Tóth Viktória Semmelweis Egyetem Fogpótlástani Klinika

Dr Tóth Viktória Semmelweis Egyetem Fogpótlástani Klinika



Dr Tóth Viktória Semmelweis Egyetem Fogpótlástani Klinika

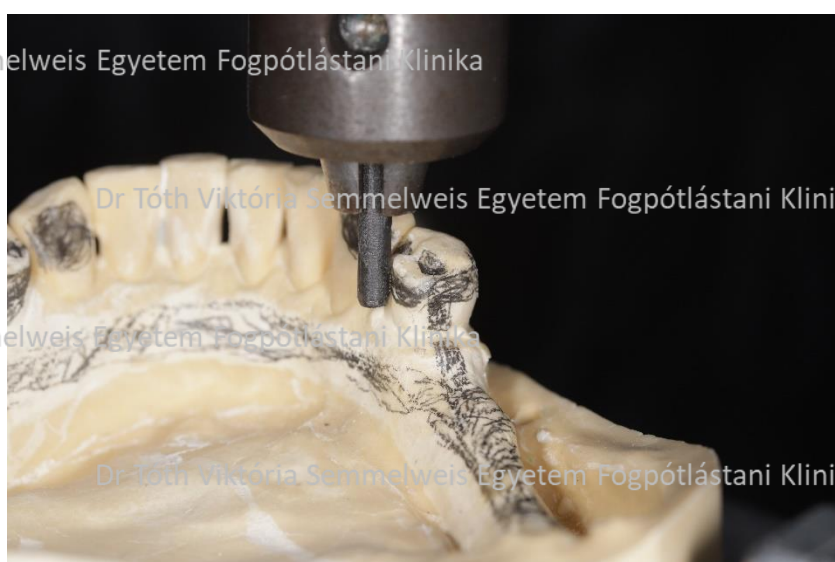
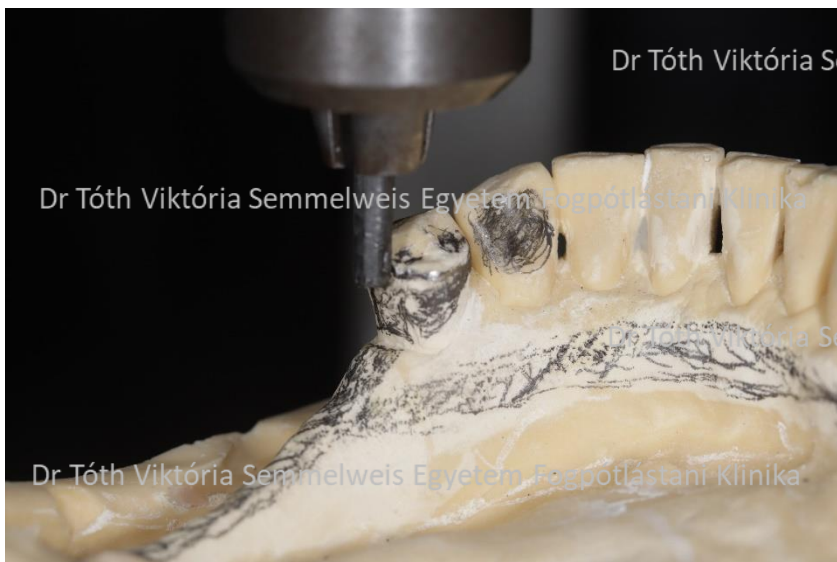Dr Tóth Viktória Semmelweis Egyetem Fogpótlástani Klinika

Dr Tóth Viktória Semmelweis Egyetem Fogpótlástani Klinika

Dr Tóth Viktória Semmelweis Egyetem Fogpótlástani Klinika

Dr Tóth Viktória Semmelweis Egyetem Fogpótlástani Klinika

Behelyezési irány meghatározása paralelometerrel II.



Dr Tóth Viktória Semmelweis Egyetem Fogpótlástani Klinika

Dr Tóth Viktória Semmelweis Egyetem Fogpótlástani Klinika

Dr Tóth Viktória Semmelweis Egyetem Fogpótlástani Klinika

Dr Tóth Viktória Semmelweis Egyetem Fogpótlástani Klinika

Dr Tóth Viktória Semmelweis Egyetem Fogpótlástani Klinika

Dr Tóth Viktória Semmelweis Egyetem Fogpótlástani Klinika

Köszönöm a megtisztelő figyelmet!

Dr Tóth Viktória Semmelweis Egyetem Fogpótlástani Klinika

Dr Tóth Viktória Semmelweis Egyetem Fogpótlástani Klinika

Dr Tóth Viktória Semmelweis Egyetem Fogpótlástani Klinika

Dr Tóth Viktória Semmelweis Egyetem Fogpótlástani Klinika

Dr Tóth Viktória Semmelweis Egyetem Fogpótlástani Klinika

Dr Tóth Viktória Semmelweis Egyetem Fogpótlástani Klinika

Dr Tóth Viktória Semmelweis Egyetem Fogpótlástani Klinika

Dr Tóth Viktória Semmelweis Egyetem Fogpótlástani Klinika



Fogpótlás Szakvizsga 6. tanulmányi minta értékelése
részlegesen fogatlan páciensről, a részleges kivethető
pótlás tervezése

SEMMELWEIS EGYETEM
Fogpótlástani Klinika