



SEMMELWEIS EGYETEM

Fogorvostudományi Kar

Oktatási Centrum, Fogpótlástani Klinika

Igazgató: Dr. Hermann Péter egyetemi tanár

Fogpótlástani Szakvizsga Esetbemutató

Rejtett elhorgonyzású részleges lemezes pótlás (harapásemelés)

Vizsgáló: Dr. Kollár Karolina

Tutor: Dr. Schmidt Péter, Dr. Czeglédy Ágota

Konzulens: Prof. Dr. Hermann Péter, Dr. Dombi Csaba

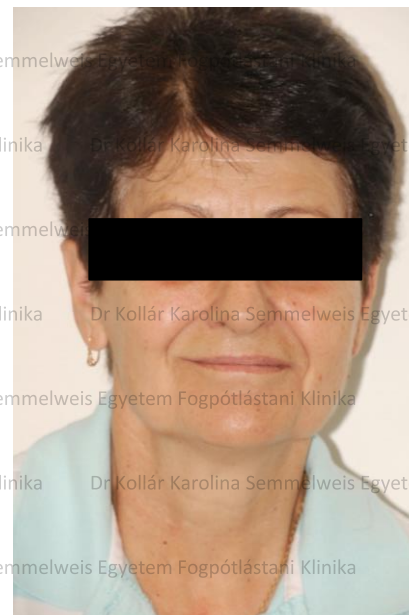Esetbemutató

- 2. kombinált fogpótlás készítése
finommechanikai rögzítőeszközzel
- 4. arcív felhelyezése, egyéni értékű
artikulátor programozása
- 14. A szerzett mélyharapás terápiájának
kivitelezése (sínterápiával, direkt
felépítéssel)



A páciens bemutatása

- 64 éves, nő
- varrónő



A fogorvosi vizsgálatra érkezés indoka

- A páciens az orális medicina rendelésre érkezett beutalóval az alsó állcsonton található hyperkeratózis miatt. Az elváltozás a moláris régióban volt látható a fogatlan állcsontgerincen. Az elváltozás a páciens számára panaszt nem okozott.

Általános anamnézis

- A fogászati kezelést befolyásoló tényezők nincsenek

- Általános egészségügyi állapotra vonatkozó adatok, betegségek:

- magasvérnyomás: Nebilet (béta-blokkoló)

- Allergia: nem ismert

- Egészségre káros szokások nincsenek



Fogászati anamnézis

Dr Kollár Karolina Semmelweis Egyetem Fogpótlástani Klinika

Dr Kollár Karolina Semmelweis Egyetem Fogpótlástani Klinika

Dr Kollár Karolina Semmelweis Egyetem Fogpótlástani Klinika

Dr Kollár Karolina Semmelweis Egyetem Fogpótlástani Klinika

Dr Kollár Karolina Semmelweis Egyetem Fogpótlástani Klinika

Dr Kollár Karolina Semmelweis Egyetem Fogpótlástani Klinika

Dr Kollár Karolina Semmelweis Egyetem Fogpótlástani Klinika

- **Viselt fogpótlások: felső kapocs elhorgonyzású kombinált fogpótlás (2 éve)**

Dr Kollár Karolina Semmelweis Egyetem Fogpótlástani Klinika

Dr Kollár Karolina Semmelweis Egyetem Fogpótlástani Klinika

Dr Kollár Karolina Semmelweis Egyetem Fogpótlástani Klinika

Dr Kollár Karolina Semmelweis Egyetem Fogpótlástani Klinika

Dr Kollár Karolina Semmelweis Egyetem Fogpótlástani Klinika

Dr Kollár Karolina Semmelweis Egyetem Fogpótlástani Klinika

Dr Kollár Karolina Semmelweis Egyetem Fogpótlástani Klinika

- **Korábbi szájsebészeti beavatkozások: több, mint 10 éve**

Dr Kollár Karolina Semmelweis Egyetem Fogpótlástani Klinika

Dr Kollár Karolina Semmelweis Egyetem Fogpótlástani Klinika

Dr Kollár Karolina Semmelweis Egyetem Fogpótlástani Klinika

Dr Kollár Karolina Semmelweis Egyetem Fogpótlástani Klinika

Dr Kollár Karolina Semmelweis Egyetem Fogpótlástani Klinika

- **Egyéb korábbi fogászati kezelés nem történt**

Dr Kollár Karolina Semmelweis Egyetem Fogpótlástani Klinika

Dr Kollár Karolina Semmelweis Egyetem Fogpótlástani Klinika

Dr Kollár Karolina Semmelweis Egyetem Fogpótlástani Klinika

Dr Kollár Karolina Semmelweis Egyetem Fogpótlástani Klinika

Dr Kollár Karolina Semmelweis Egyetem Fogpótlástani Klinika

Dr Kollár Karolina Semmelweis Egyetem Fogpótlástani Klinika

Dr Kollár Karolina Semmelweis Egyetem Fogpótlástani Klinika

Dr Kollár Karolina Semmelweis Egyetem Fogpótlástani Klinika

Dr Kollár Karolina Semmelweis Egyetem Fogpótlástani Klinika

Dr Kollár Karolina Semmelweis Egyetem Fogpótlástani Klinika

Dr Kollár Karolina Semmelweis Egyetem Fogpótlástani Klinika

Dr Kollár Karolina Semmelweis Egyetem Fogpótlástani Klinika

Dr Kollár Karolina Semmelweis Egyetem Fogpótlástani Klinika

Dr Kollár Karolina Semmelweis Egyetem Fogpótlástani Klinika

Dr Kollár Karolina Semmelweis Egyetem Fogpótlástani Klinika

Dr Kollár Karolina Semmelweis Egyetem Fogpótlástani Klinika

Dr Kollár Karolina Semmelweis Egyetem Fogpótlástani Klinika



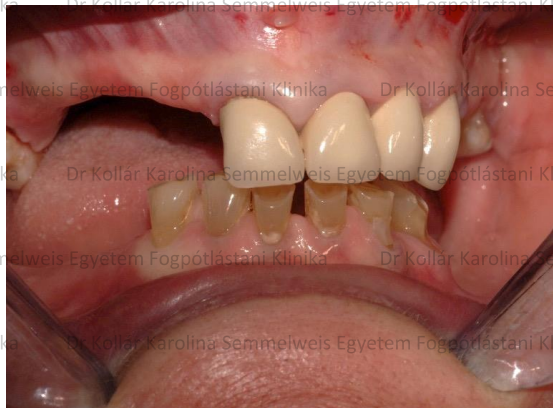Kiindulási státusz

Arc- és szájfotók

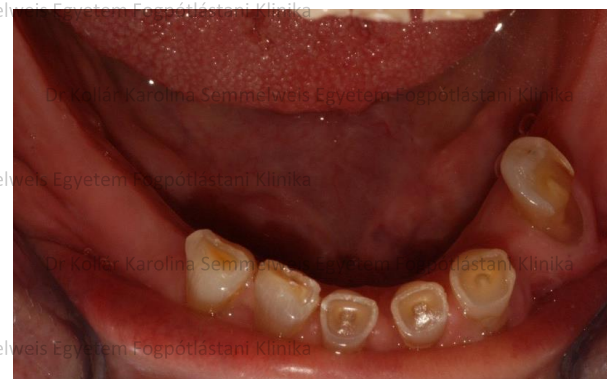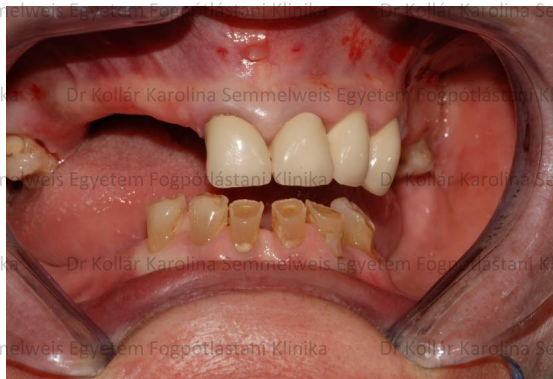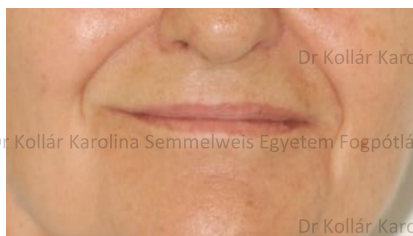
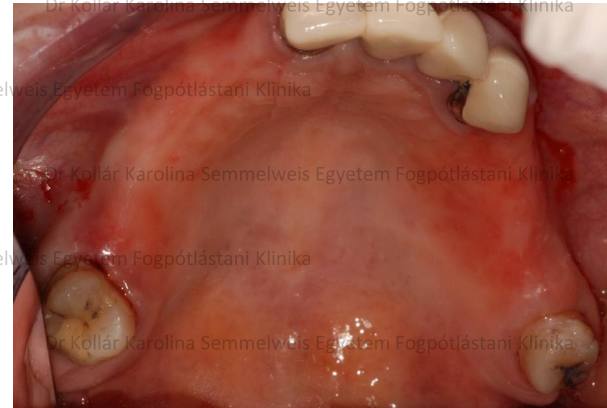Arc



IKP



Felső fogív



Mosoly

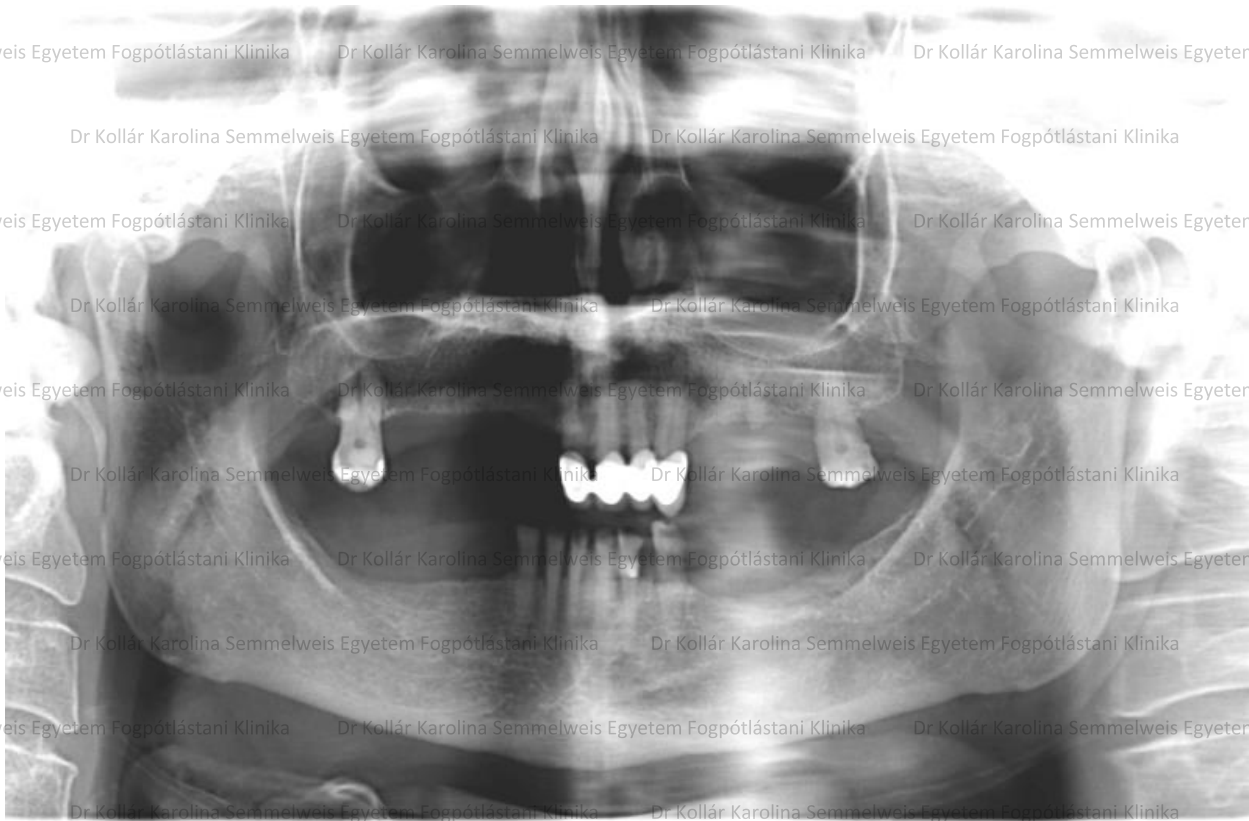
Enyhén nyitott

Alsó fogív



Kiindulási státusz

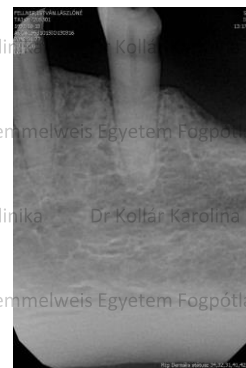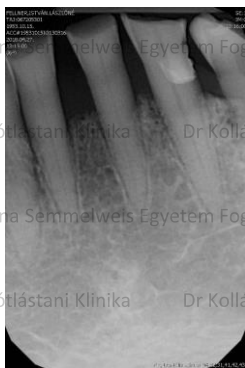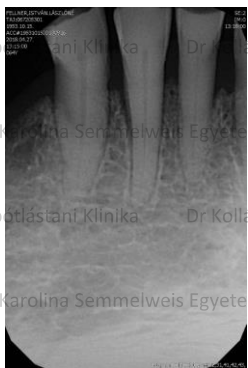Orthopantomogram



Kiindulási státusz

Periapikális röntgenfelvételek és röntgen-diagnózisok

| | | | | | | | | | | | | | | | |
|---|---|---|---|---|-----|-----|-----|-----|-------|---|-----|---|---|---|---|
| 8 | 7 | 6 | 5 | 4 | 3 | 2 | 1 | 1 | 2 | 3 | 4 | 5 | 6 | 7 | 8 |
| 8 | 7 | 6 | 5 | 4 | 3 | 2 | 1 | 1 | 2 | 3 | 4 | 5 | 6 | 7 | 8 |
| | | | | | Att | Att | Att | Att | Att,T | | Att | | | | |



- foghiány = szürke szám
- X = eltávolítandó fog
- () = záródott foghiány
- K = korona
- H = híd – kiterjedését () jelöli
- U = teleszkóp
- I = implantátum
- C = szuvasodás (caries)
- T = tömés
- E = gyökérkezelt fog (endo)
- P = periapikális gyulladás
- CS = gyökércsapos fogmű
- * = cserélendő



Fej-, nyak régió vizsgálata, Intraorális vizsgálat I.

- **Sztomato-onkológiai szűrés:**

Szájnyálkahártya vizsgálat (stomato-onkológiai szűrés) során az alsó állcsonton a moláris régiókban a fogatlan állcsontgerincen mindkét oldalon hyperkeratózis volt látható .

- **TMI vizsgálat:**

TMI vizsgálat során a szájnnyitás nem korlátozott, deviáció nem észlelhető, a mandibula mozgása szimmetrikus, kóros érzékenység, kattogás, crepitatio nem érzékelhető.

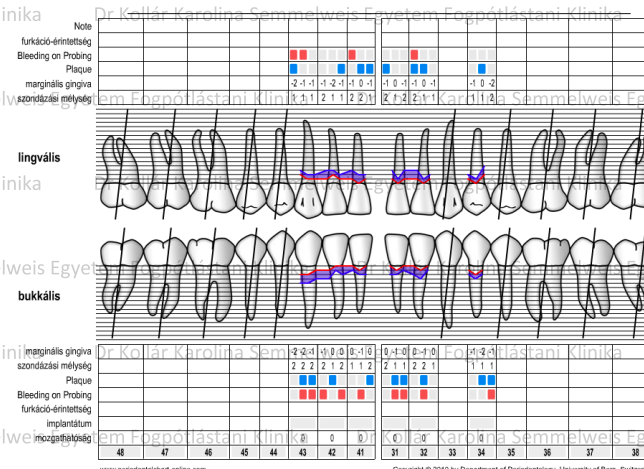
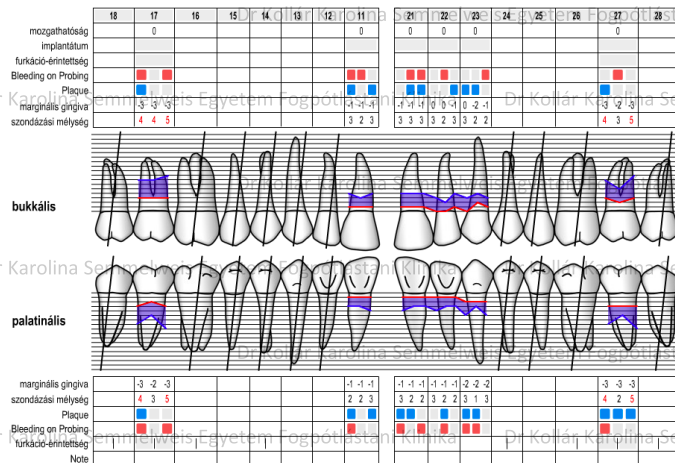
- **Harapási forma: mélyharapás**

- **Artikuláció típusa: csoportvezetés**



Fej-, nyak régió vizsgálata, Intraorális vizsgálat II.

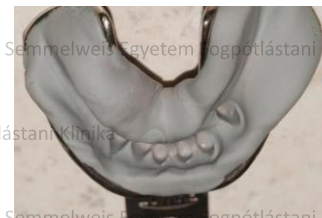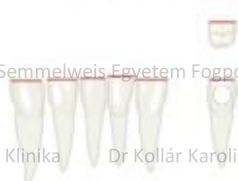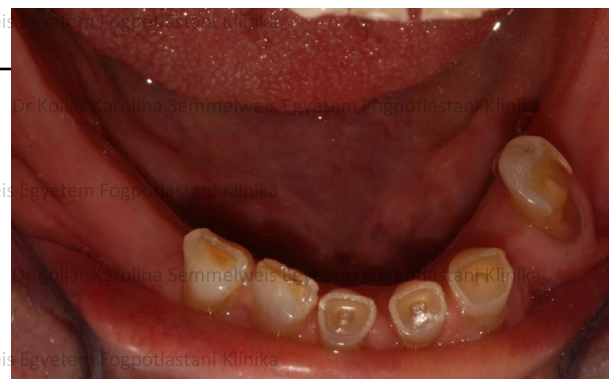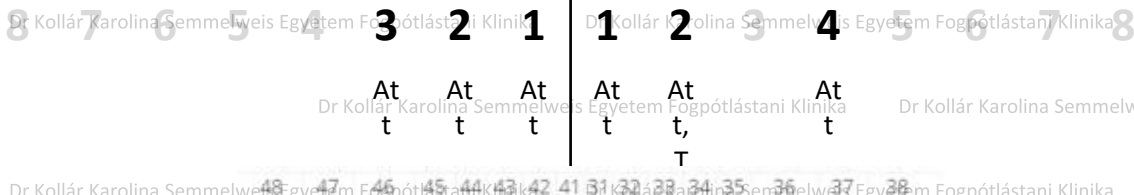
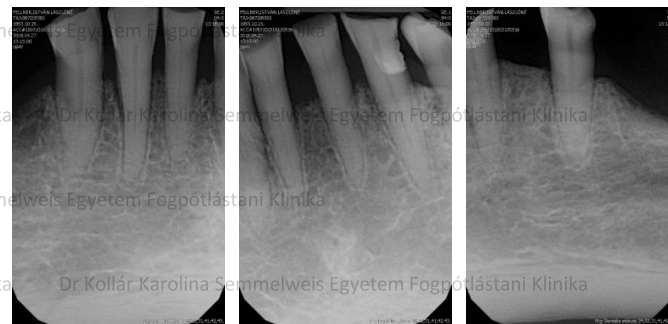- **Szájhigiéné:** javítandó
- **Szájnyálkahártya-elváltozások:** Szájnyálkahártya vizsgálat (stomatológiai szűrés) során az alsó állcsonton a moláris régiókban a fogatlan állcsontgerincen mindkét oldalon hyperkeratózis volt látható.
- **Parodontium állapota:** plakk okozta gingivitis, bizonyos fogaknál 4mm-nél nagyobb tasak



Kiindulási státusz

Alsó állcsont

- Fábián és Fejérdy-féle foghiány osztályozás szerint: 2B
- Fogazati státusz:



Esztétikus tömés: 32



Kezelési terv

Előkészítő műveletek

- **Konzerváló fogászati: -**

- **Szájsebészeti: -**

- **Parodontológiai: Szájhygiéniás instruálás, motiválás, Supraringivális és subgingivális depurálás, kürettálás és gyökérsimítás**



Protetikai Kezelési terv

- **A felső állcsont kapocs elhorgonyzású pótlása megfelelő volt, ennek cseréjét nem indikáltuk.**

- **Alsó állcsont foghiánya Fábián- és Fejérdy-féle foghiány osztályozás alapján: 2B**

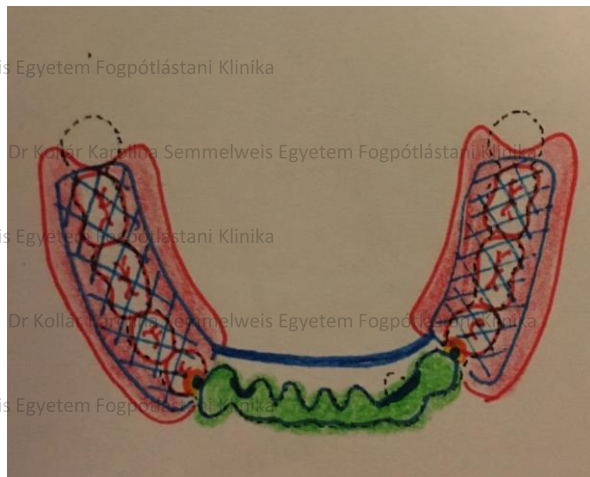
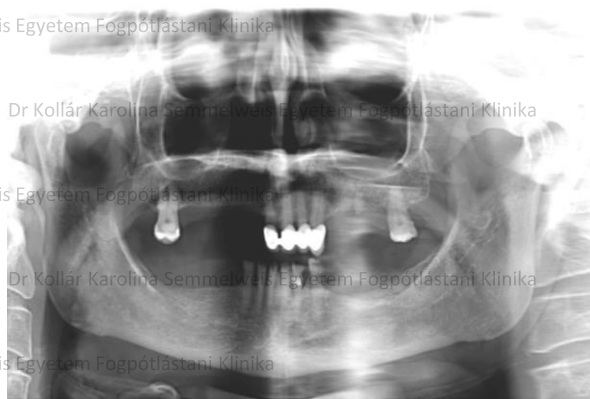- **KOMBINÁLT FOGPÓTLÁS REJTETT ELHORGONYZÁSSAL**

Rögzített rész:

- 7-tagú, egybeöntött technológiával készült fémkerámia híd(CoCr)
- Leplezett horgonykoronák: 34, 32, 31, 41, 42, 43,
- Leplezett hézagfog: 33
- Finommechanikai rögzítőeszközök: Vario-Kugel-Snap-SG (33, 43)
- frézelt váll (34 és 43-on) és interlock(33-34 és 43-42 között)

Kivehető rész: rejtett elhorgonyzású részleges kivehető fogpótlás

- Megtámasztás: dentomucosális
- mintára öntött technológiával készült redukált fém.(CoCr) alaplemez, lingualis ível
- Elhorgonyzás: rejtett rögzítőeszközökkel merev elhorgonyzás
- Vario-Kugel-Snap-SG matrix és billenésgátló nyúlvány: 34, 43
- interlock: 33-34 és 43-42 között
- 7 db keményakrilát műfog: 47, 46, 45, 44, 35, 36, 37

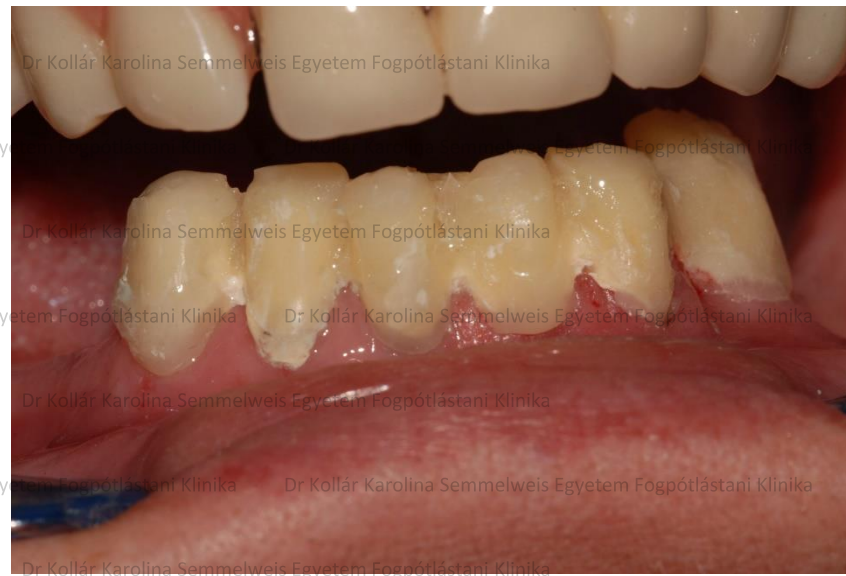
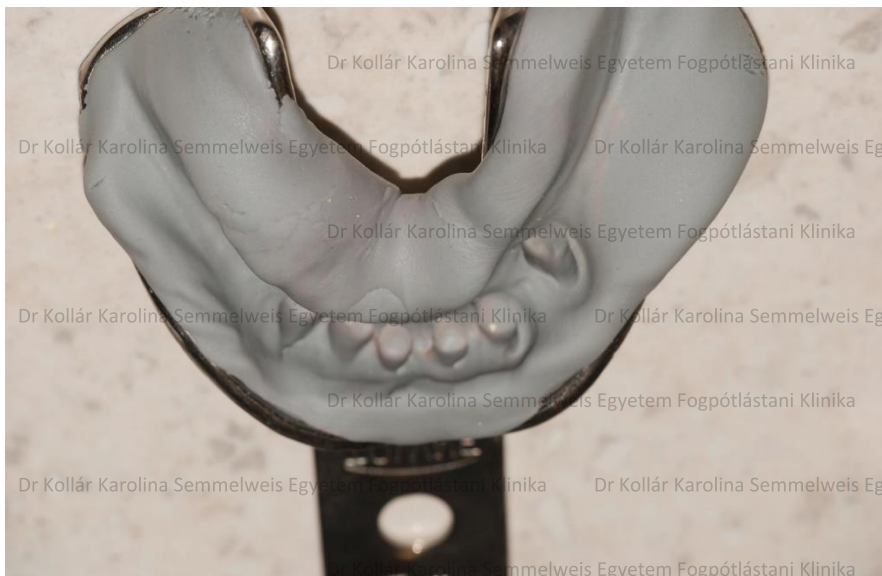
Dr Kollár Karolina Semmelweis Egyetem Fogpótlástani Klinika Dr Kollár Karolina Semmelweis Egyetem Fogpótlástani Klinika Dr Kollár Karolina Semmelweis Egyetem Fogpótlástani Klinika

Előzetes szilikon szituációs lenyomat alapján, rendelői, önkötő akrilátból készített ideiglenes fogpótlás

Dr Kollár Karolina Semmelweis Egyetem Fogpótlástani Klinika Dr Kollár Karolina Semmelweis Egyetem Fogpótlástani Klinika Dr Kollár Karolina Semmelweis Egyetem Fogpótlástani Klinika

Dr Kollár Karolina Semmelweis Egyetem Fogpótlástani Klinika Dr Kollár Karolina Semmelweis Egyetem Fogpótlástani Klinika Dr Kollár Karolina Semmelweis Egyetem Fogpótlástani Klinika



Dr Kollár Karolina Semmelweis Egyetem Fogpótlástani Klinika Dr Kollár Karolina Semmelweis Egyetem Fogpótlástani Klinika Dr Kollár Karolina Semmelweis Egyetem Fogpótlástani Klinika

Dr Kollár Karolina Semmelweis Egyetem Fogpótlástani Klinika Dr Kollár Karolina Semmelweis Egyetem Fogpótlástani Klinika

Dr Kollár Karolina Semmelweis Egyetem Fogpótlástani Klinika Dr Kollár Karolina Semmelweis Egyetem Fogpótlástani Klinika Dr Kollár Karolina Semmelweis Egyetem Fogpótlástani Klinika

Dr Kollár Karolina Semmelweis Egyetem Fogpótlástani Klinika Dr Kollár Karolina Semmelweis Egyetem Fogpótlástani Klinika



Előkészített alsó csonkok supragingivális chamfer

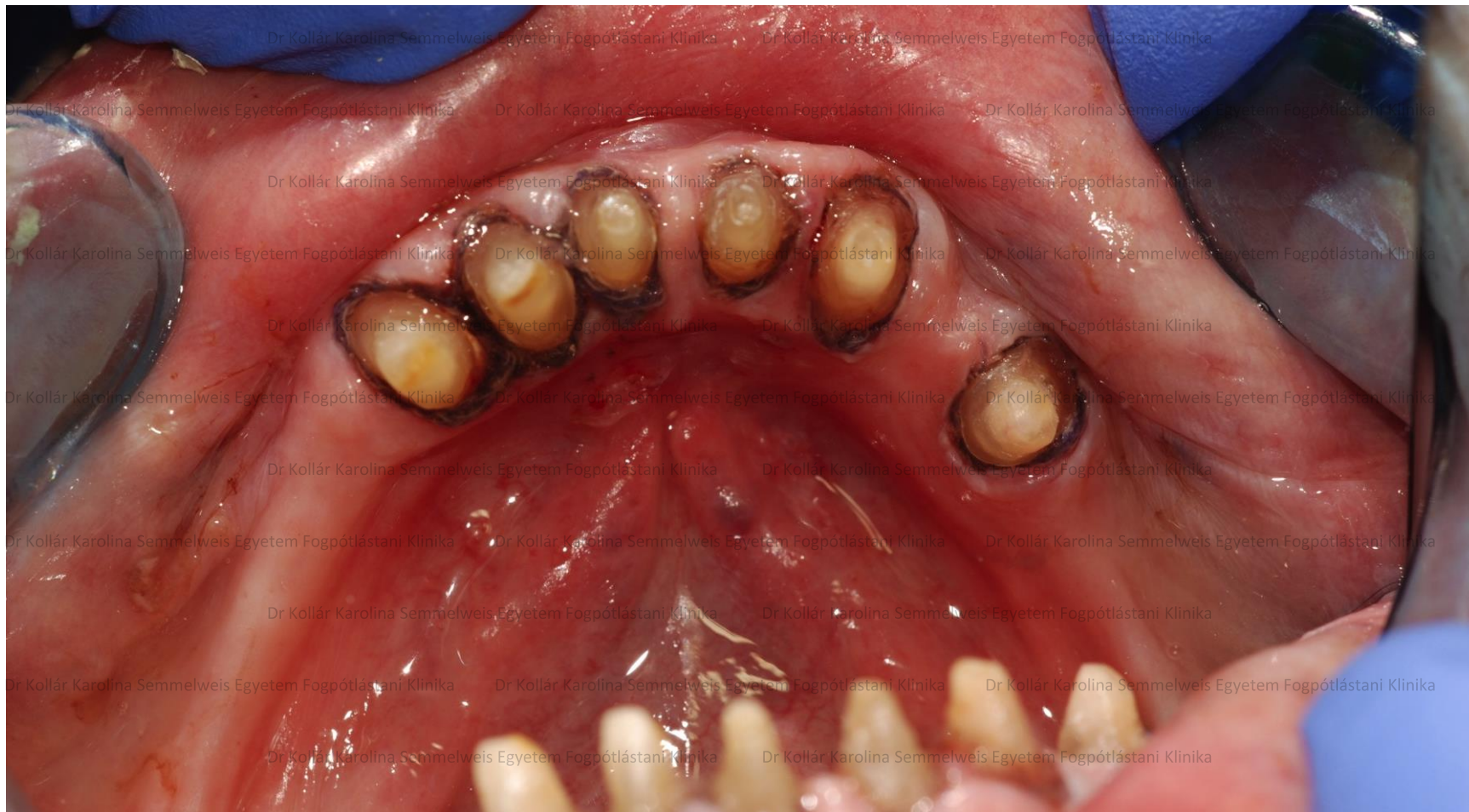Dr Kollár Karolina Semmelweis Egyetem Fogpótlástani Klinika

vállal

Dr Kollár Karolina Semmelweis Egyetem Fogpótlástani Klinika

Dr Kollár Karolina Semmelweis Egyetem Fogpótlástani Klinika

Dr Kollár Karolina Semmelweis Egyetem Fogpótlástani Klinika



Dr Kollár Karolina Semmelweis Egyetem Fogpótlástani Klinika

Dr Kollár Karolina Semmelweis Egyetem Fogpótlástani Klinika

Dr Kollár Karolina Semmelweis Egyetem Fogpótlástani Klinika

Dr Kollár Karolina Semmelweis Egyetem Fogpótlástani Klinika

Dr Kollár Karolina Semmelweis Egyetem Fogpótlástani Klinika

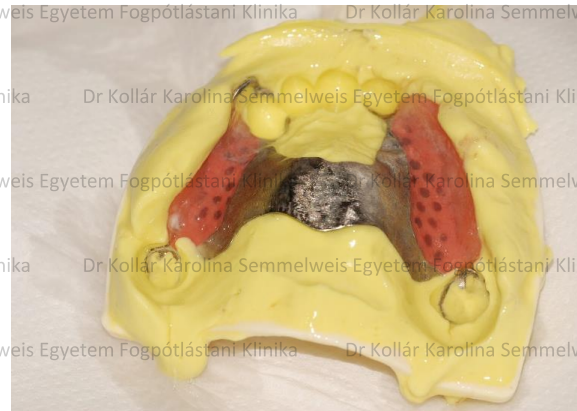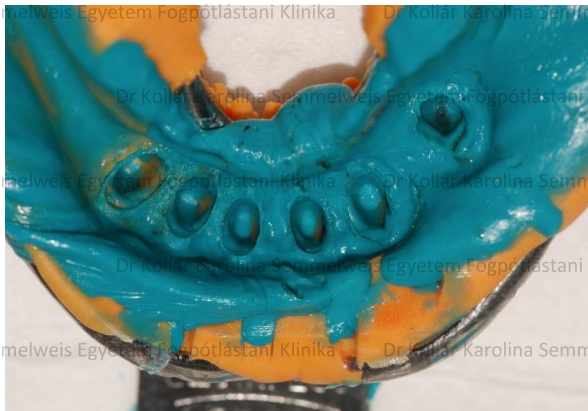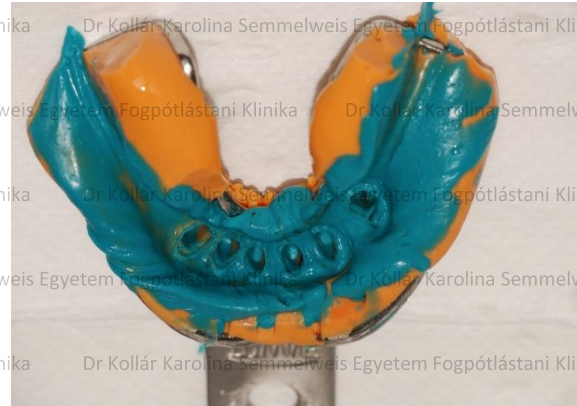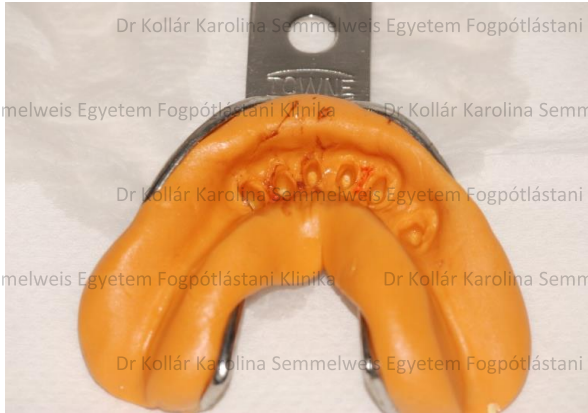Vizsgáló: Dr. Kollár Karolina
Dátum: 2020. november

Fogpótlás Szakvizsga Esetbemutató
Rejtett elhorgonyzású részleges fogpótlás

SEMMEIWEIS EGYETEM
Fogpótlástani Klinika

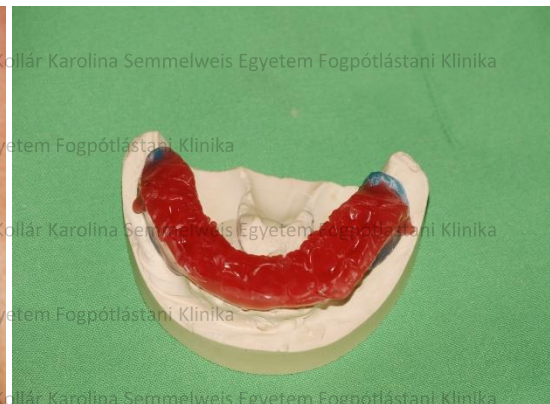
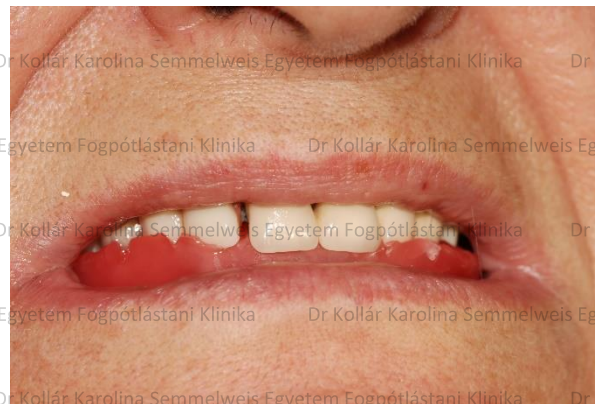
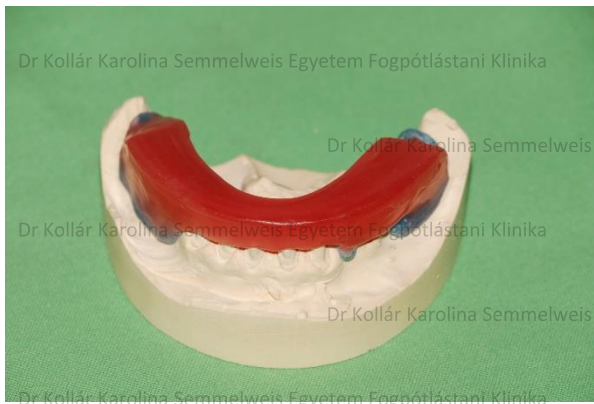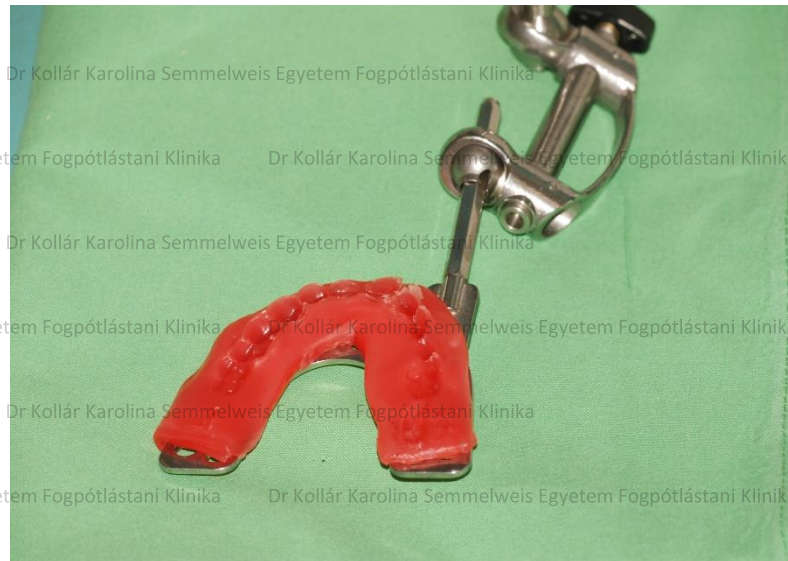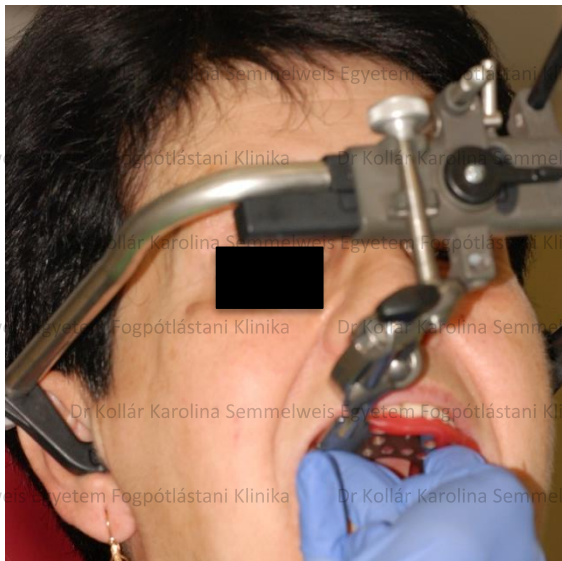Kétfázisú kétidejű alsó precíziós szituációs lenyomat kétfonalas sulcustágítási technikával, illetve felső antagonista lenyomat

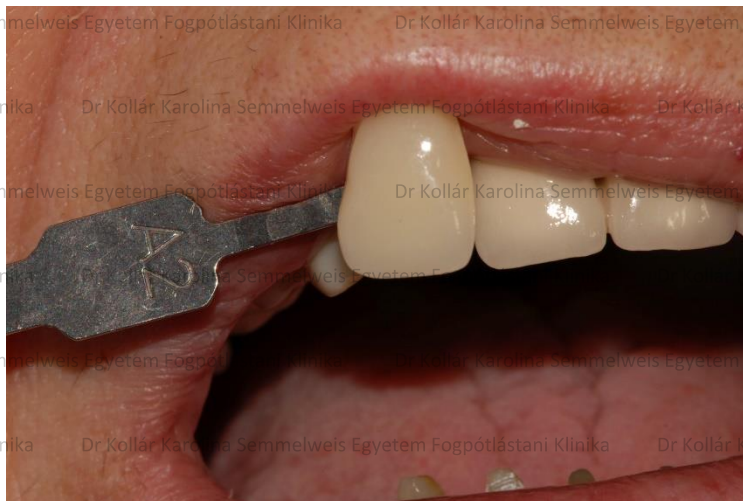
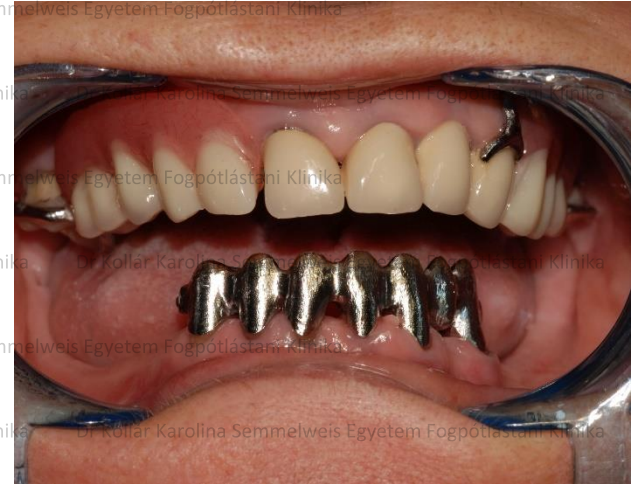
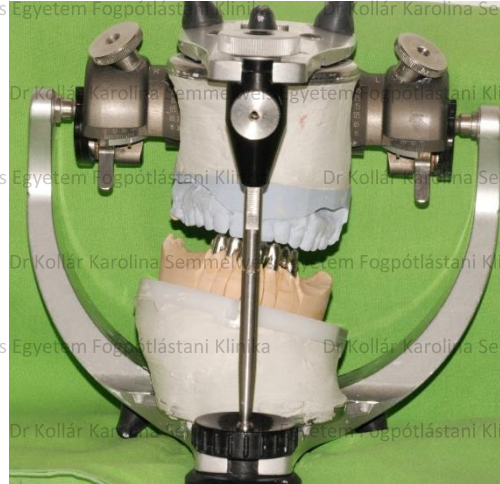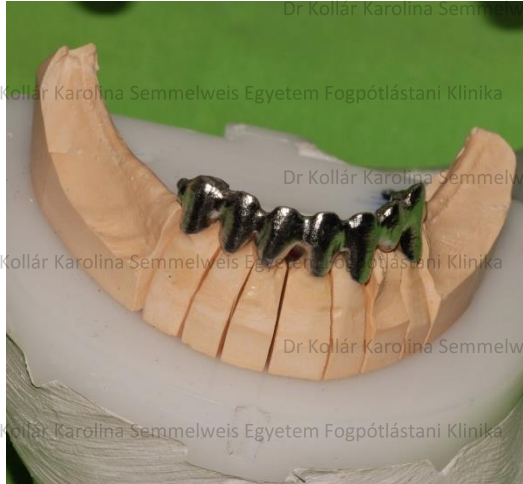- **Precíziós-szituációs lenyomat: kétfázisú kétidejű lenyomat A szilikonnal (Zhermack Elite HD)**
- **Antagonita lenyomat: alginát (Zhermack Thropicalgin)**

Arcíves regisztráció és a centrális reláció meghatározása



Fémvázak ellenőrzése részlegesen egyéni értékű artikulátorban (Protar 5B) és a szájbán, fogszín választás

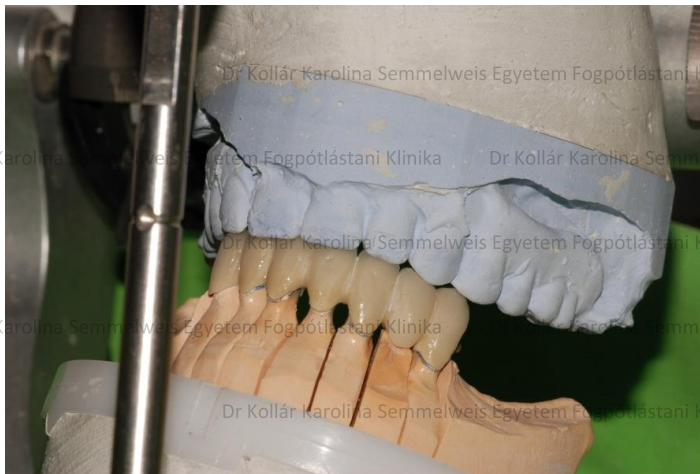

Fogszín: A2
(VITA Classic)

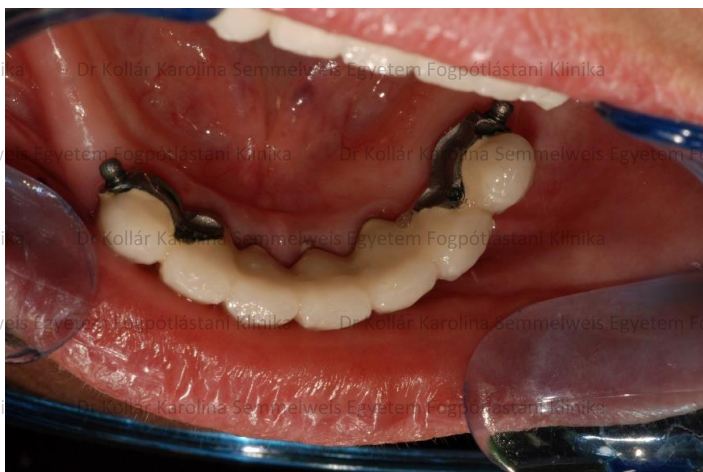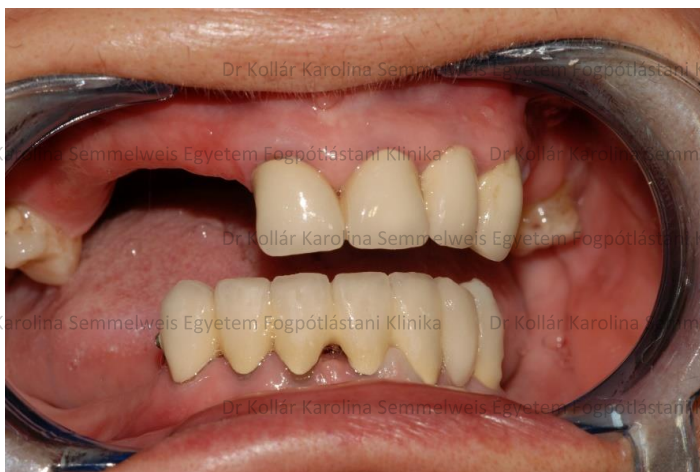Alsó fogpótlás nyerspróbaája az artikulátorban és a szájban

Dr Kollár Karolina Semmelweis Egyetem Fogpótlástani Klinika Dr Kollár Karolina Semmelweis Egyetem Fogpótlástani Klinika

Dr Kollár Karolina Semmelweis Egyetem Fogpótlástani Klinika Dr Kollár Karolina Semmelweis Egyetem Fogpótlástani Klinika Dr Kollár Karolina Semmelweis Egyetem Fogpótlástani Klinika



Dr Kollár Karolina Semmelweis Egyetem Fogpótlástani Klinika Dr Kollár Karolina Semmelweis Egyetem Fogpótlástani Klinika Dr Kollár Karolina Semmelweis Egyetem Fogpótlástani Klinika

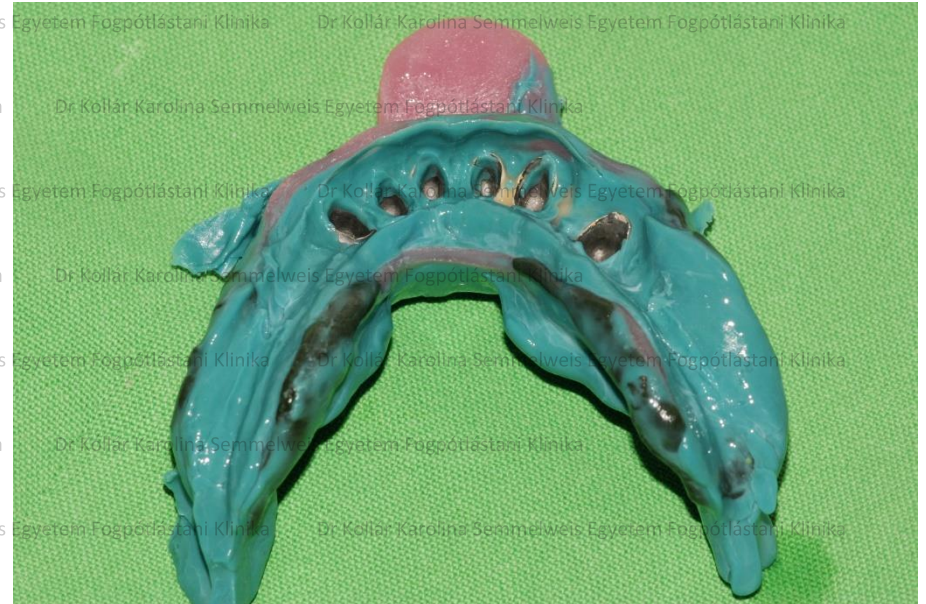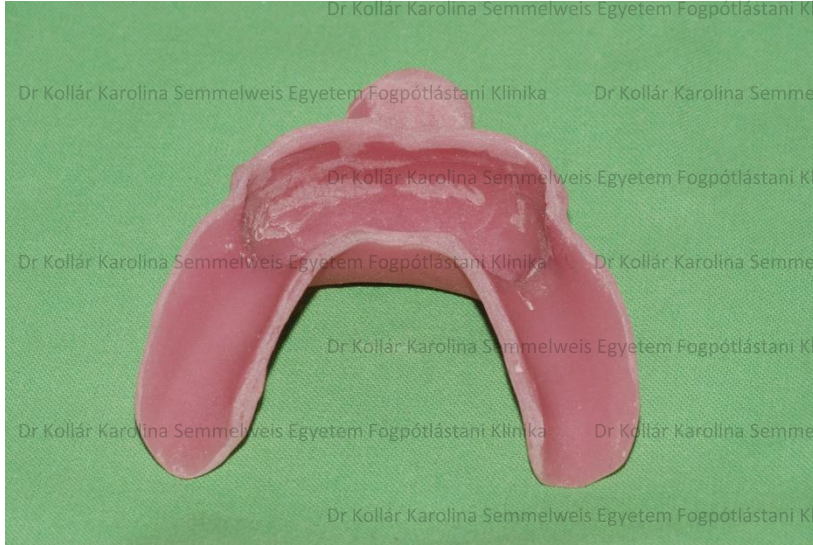


Dr Kollár Karolina Semmelweis Egyetem Fogpótlástani Klinika Dr Kollár Karolina Semmelweis Egyetem Fogpótlástani Klinika Dr Kollár Karolina Semmelweis Egyetem Fogpótlástani Klinika

Dr Kollár Karolina Semmelweis Egyetem Fogpótlástani Klinika Dr Kollár Karolina Semmelweis Egyetem Fogpótlástani Klinika

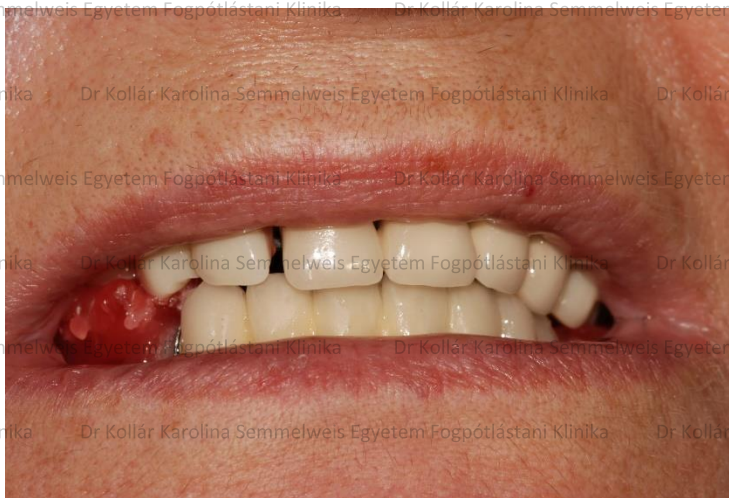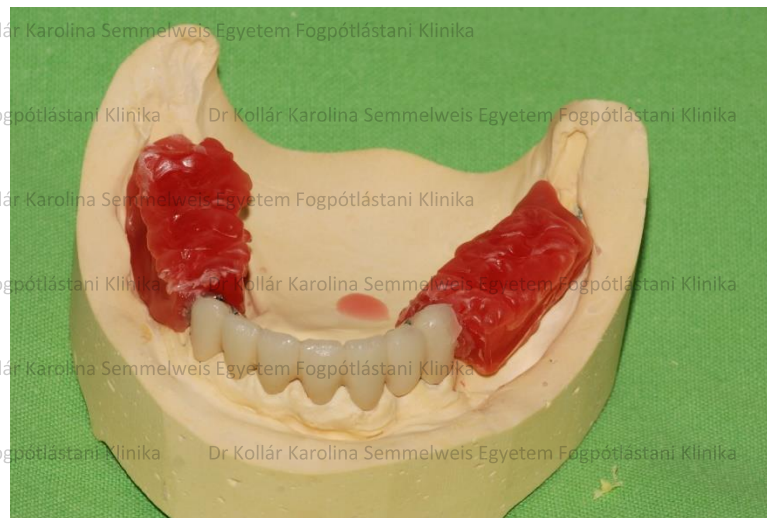

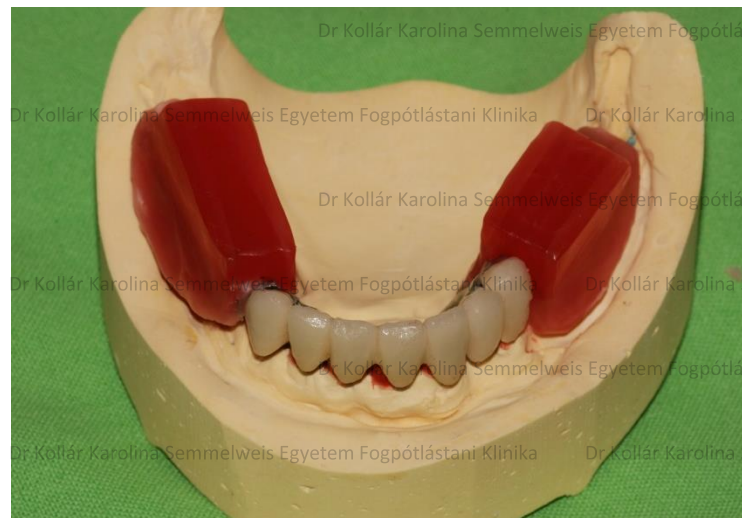
Poliéter szituációs lenyomat az alsó fogpótlás fix részével egyéni kanállal

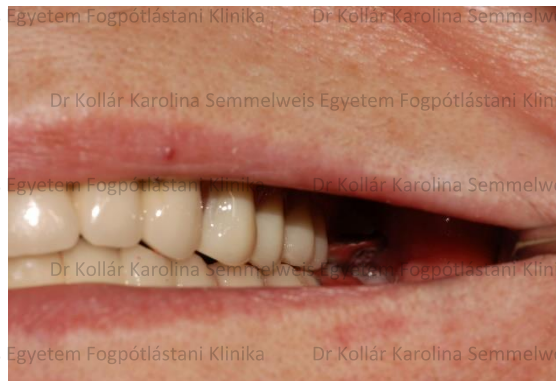
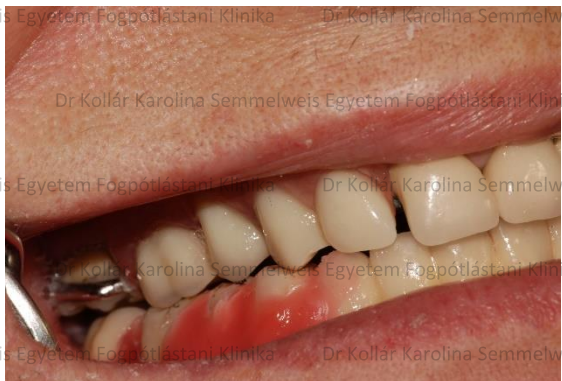
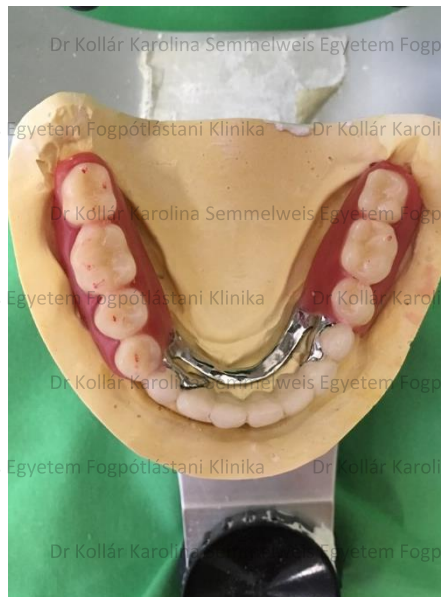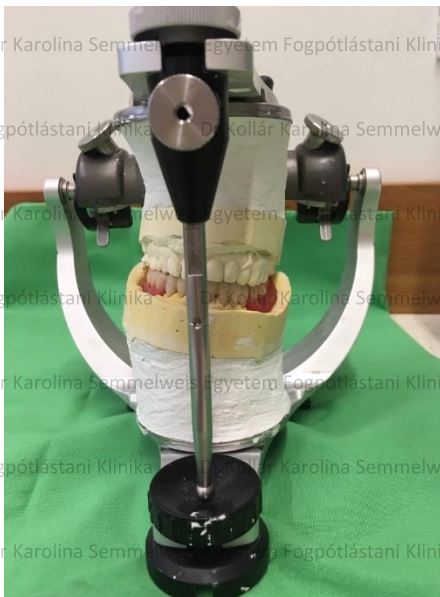Szituációs lenyomat: 3M™ Monophase™ gépi keverésű poliéter lenyomatanyag

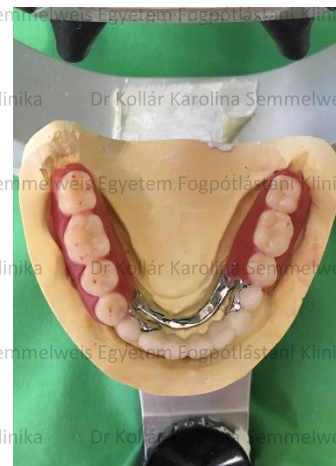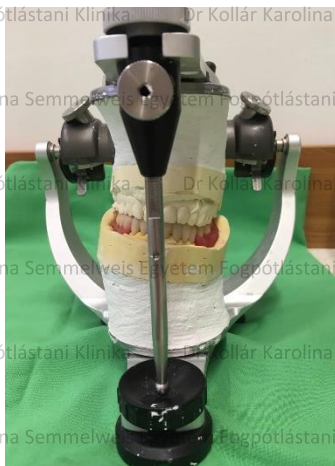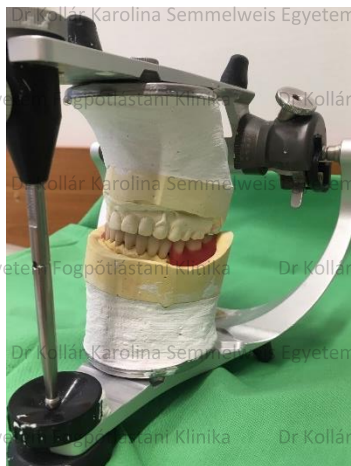Alsó fém lemez próbája és az IKP meghatározása a kombinált alsó fogpótlás kivehető részéhez



Próba fogsor az artikulátorban és fogpróba a szájban (Protar 5B)

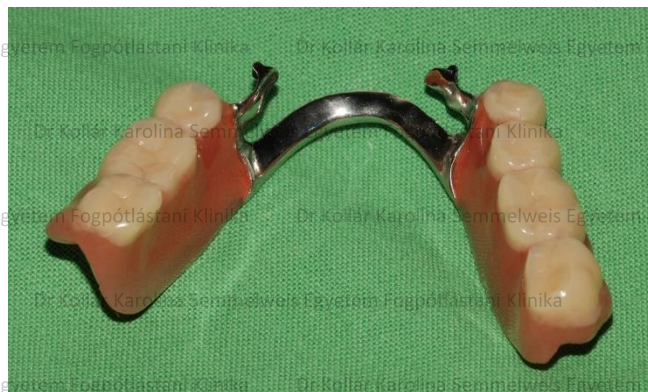
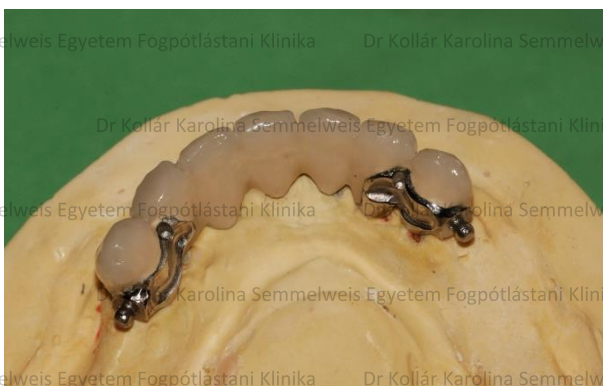
A kész fogpótlás az artikulátorban (Protar 5B)



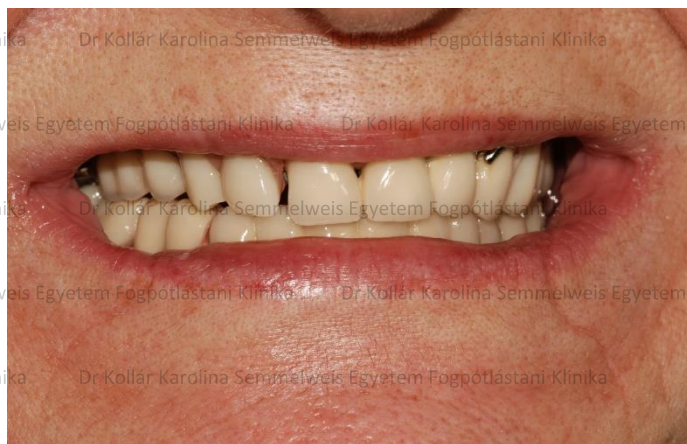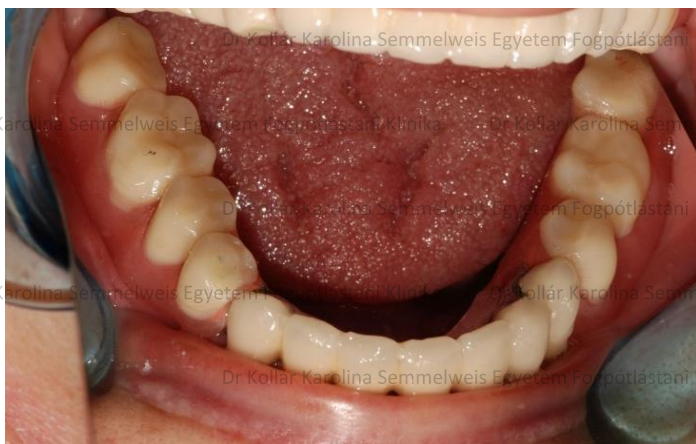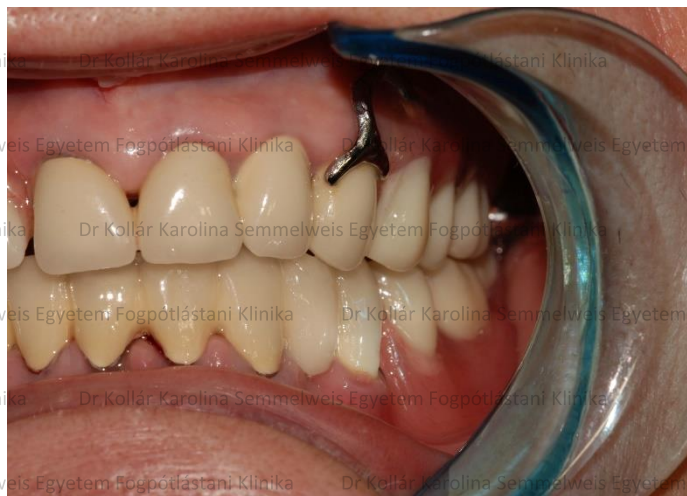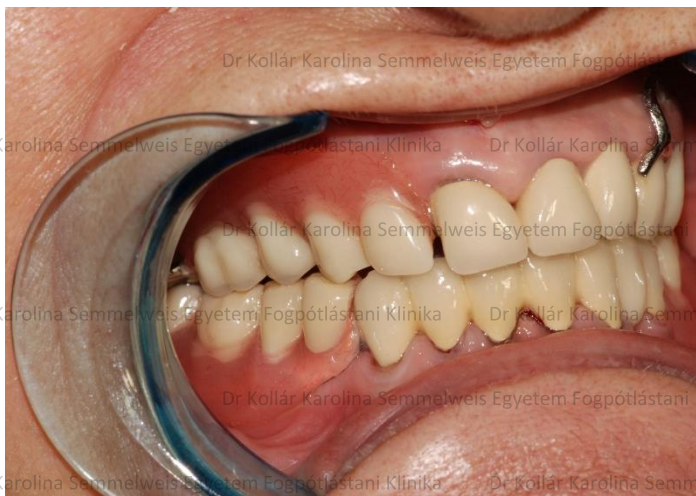Dr Kollár Karolina Semmelweis Egyetem Fogpótlástani Klinika

Dr Kollár Karolina Semmelweis Egyetem Fogpótlástani Klinika



A kész fogpótlás átadása

(becementezés üveginomer cementtel)



Üveginomer cement: 3M ESPE Ketac Molar Easy Mix

Dr Kollár Karolina Semmelweis Egyetem Fogpótlástani Klinika

Dr Kollár Karolina Semmelweis Egyetem Fogpótlástani Klinika

Dr Kollár Karolina Semmelweis Egyetem Fogpótlástani Klinika

Dr Kollár Karolina Semmelweis Egyetem Fogpótlástani Klinika

Dr Kollár Karolina Semmelweis Egyetem Fogpótlástani Klinika

Egy napos kontroll

Dr Kollár Karolina Semmelweis Egyetem Fogpótlástani Klinika

Dr Kollár Karolina Semmelweis Egyetem Fogpótlástani Klinika

Dr Kollár Karolina Semmelweis Egyetem Fogpótlástani Klinika

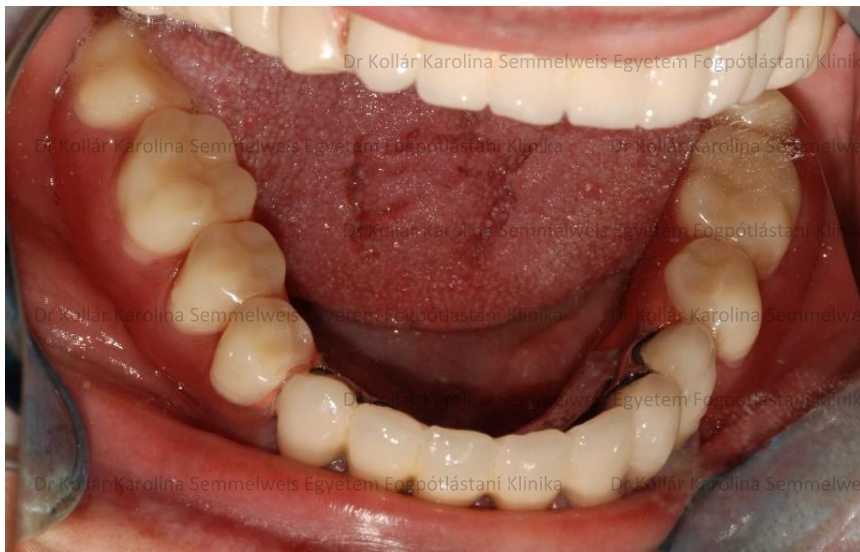Dr Kollár Karolina Semmelweis Egyetem Fogpótlástani Klinika

Dr Kollár Karolina Semmelweis Egyetem Fogpótlástani Klinika

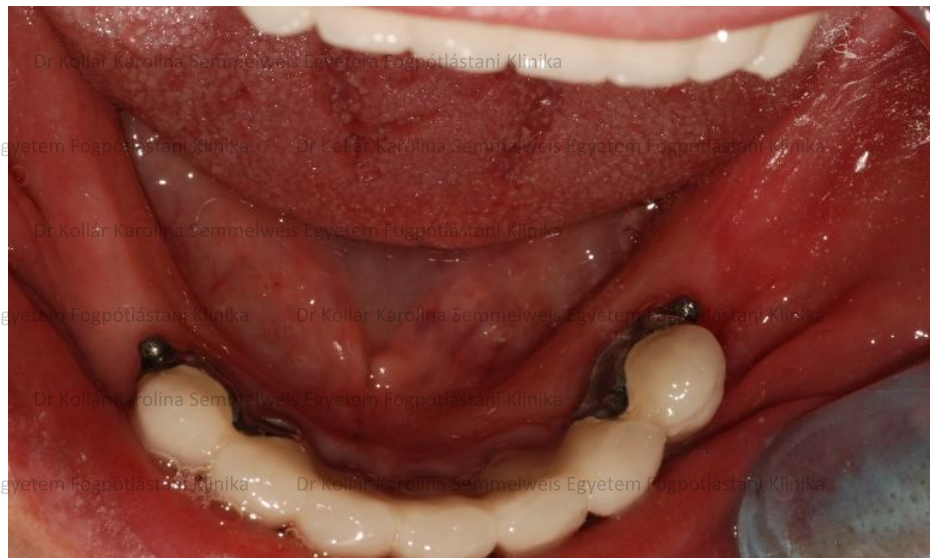Dr Kollár Karolina Semmelweis Egyetem Fogpótlástani Klinika

Dr Kollár Karolina Semmelweis Egyetem Fogpótlástani Klinika

Dr Kollár Karolina Semmelweis Egyetem Fogpótlástani Klinika



Dr Kollár Karolina Semmelweis Egyetem Fogpótlástani Klinika



Dr Kollár Karolina Semmelweis Egyetem Fogpótlástani Klinika

Dr Kollár Karolina Semmelweis Egyetem Fogpótlástani Klinika

Dr Kollár Karolina Semmelweis Egyetem Fogpótlástani Klinika

Dr Kollár Karolina Semmelweis Egyetem Fogpótlástani Klinika

Dr Kollár Karolina Semmelweis Egyetem Fogpótlástani Klinika

Dr Kollár Karolina Semmelweis Egyetem Fogpótlástani Klinika

Dr Kollár Karolina Semmelweis Egyetem Fogpótlástani Klinika

Dr Kollár Karolina Semmelweis Egyetem Fogpótlástani Klinika

Dr Kollár Karolina Semmelweis Egyetem Fogpótlástani Klinika

Dr Kollár Karolina Semmelweis Egyetem Fogpótlástani Klinika


Dr Kollár Karolina Semmelweis Egyetem Fogpótlástani Klinika

Dr Kollár Karolina Semmelweis Egyetem Fogpótlástani Klinika

Dr Kollár Karolina Semmelweis Egyetem Fogpótlástani Klinika

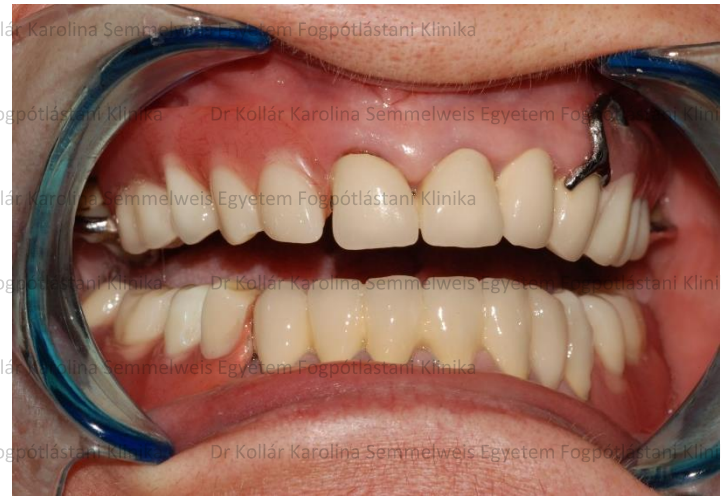

Instruálás, motiválás és individuális recall



Rövid távú, hosszú távú visszarendelés

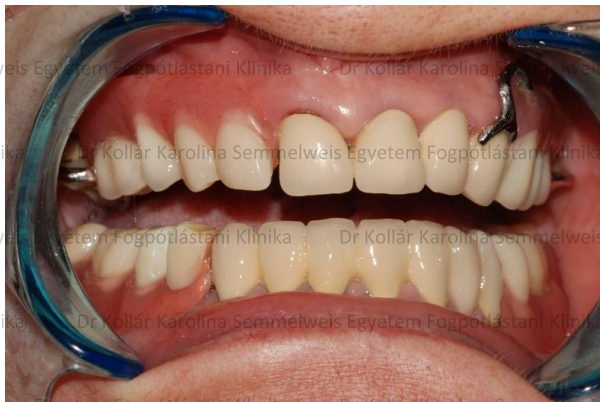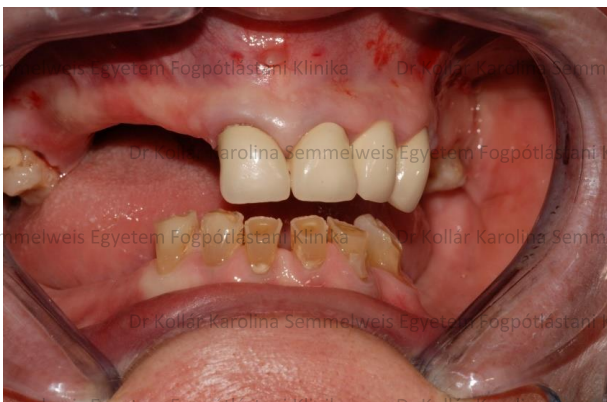- Egy hét elteltével okklúzió, artikuláció és szájhigiéné ellenőrzése.
- Páciens az elkészült fogpótlással elégedett, panaszmentesen viseli.
- Individualis recall, ismételt instruálás és motiválás szükséges, így a megfelelő szájhigiéné fenntartható.



Előtte-utána fotók

Dr Kollár Karolina Semmelweis Egyetem Fogpótlástani Klinika

Dr Kollár Karolina Semmelweis Egyetem Fogpótlástani Klinika

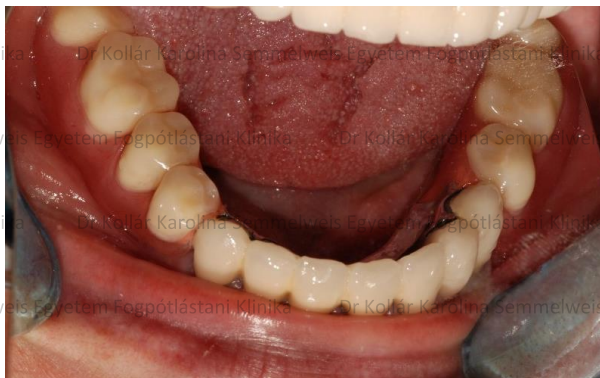
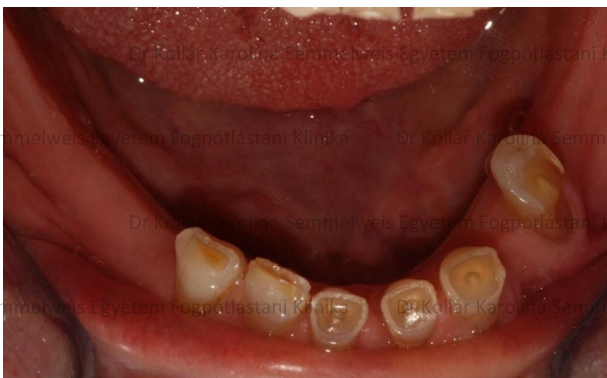
Dr Kollár Karolina Semmelweis Egyetem Fogpótlástani Klinika

Dr Kollár Karolina Semmelweis Egyetem Fogpótlástani Klinika

Dr Kollár Karolina Semmelweis Egyetem Fogpótlástani Klinika

Dr Kollár Karolina Semmelweis Egyetem Fogpótlástani Klinika



Dr Kollár Karolina Semmelweis Egyetem Fogpótlástani Klinika

Dr Kollár Karolina Semmelweis Egyetem Fogpótlástani Klinika

Dr Kollár Karolina Semmelweis Egyetem Fogpótlástani Klinika

Dr Kollár Karolina Semmelweis Egyetem Fogpótlástani Klinika





Köszönöm a megtisztelő figyelmet!

