



SEMMELWEIS EGYETEM

Fogorvostudományi Kar

Oktatási Centrum, Fogpótlástani Klinika

Igazgató: Dr. Hermann Péter egyetemi tanár

Fogpótlástani Szakvizsga

1. Pillérfogak preparációja fém-kerámia és/vagy fémentes kerámia hídhoz, precíziós-szituációs lenyomatvétel és ideiglenes híd készítése
 2. Kombinált fogpótlás készítése rejtett rögzítőeszközzel
- ## 14. A szerzett mélyharapás terápiájának kivitelezése

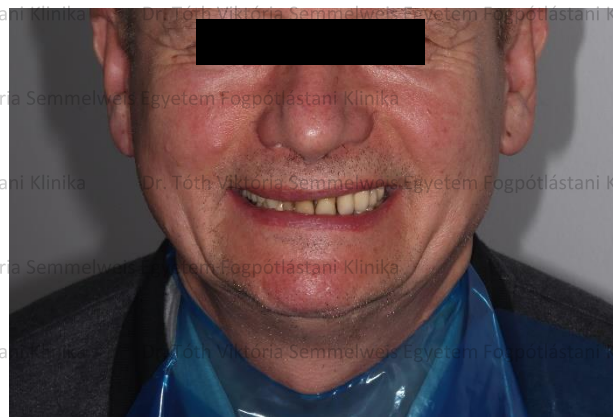Vizsgáló: Dr. Tóth Viktória

Tutor: Dr. Déri Tamás

Konzulens: Prof. Dr. Hermann Péter

A páciens bemutatása

- A páciens férfi, 67 éves
- Nyugdíjas



A fogorvosi vizsgálatra érkezés indoka

- *A páciens fogazata rendbetételét szeretné*

Általános anamnézis

- A fogászati kezelést befolyásoló tényezők
- Általános egészségügyi állapotra vonatkozó adatok, betegségek – az azokra szedett gyógyszerek (neve, hatóanyaga, releváns mellékhatásai): nincsenek
- Allergia: nincsen
- Egészségre káros szokások: alkalmanként alkohol fogyasztás, fogszorítás

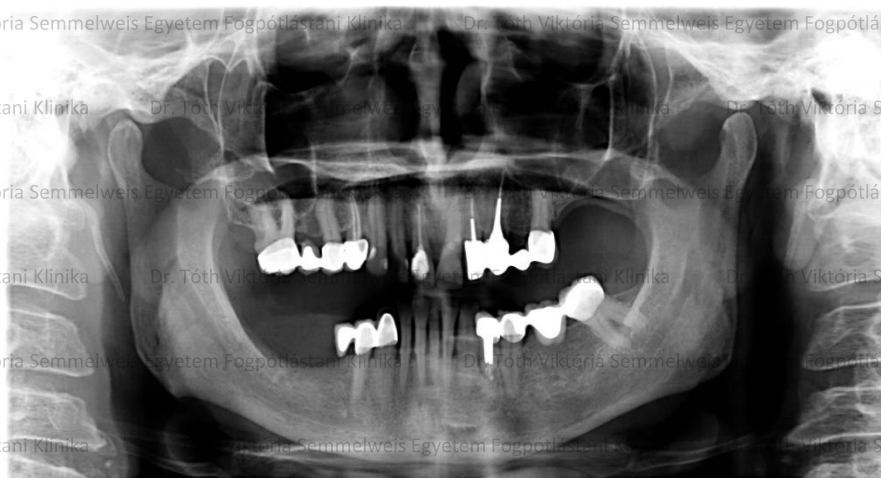

Fogászati anamnézis

- A páciens fémkerámia hídpótlásai nagyjából 15 évvel ezelőtt készültek

- Kb. 15 éve távolították el a hiányzó fogait

- Fogszabályozás, szájsebészeti beavatkozás nem volt



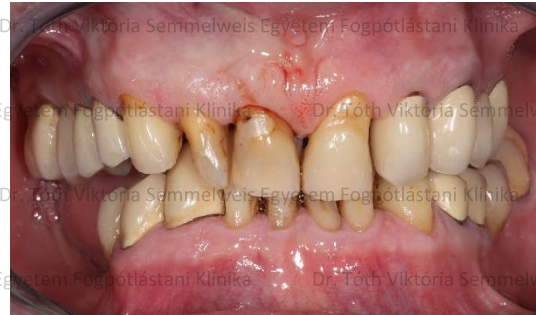Kiindulási státusz

Arc- és szájfotók

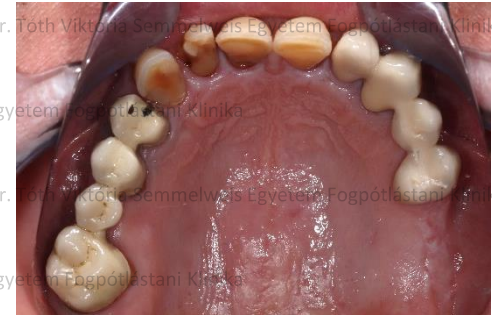Arc – természetes mosoly



IKP



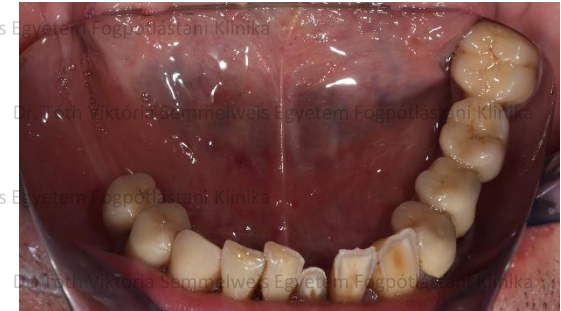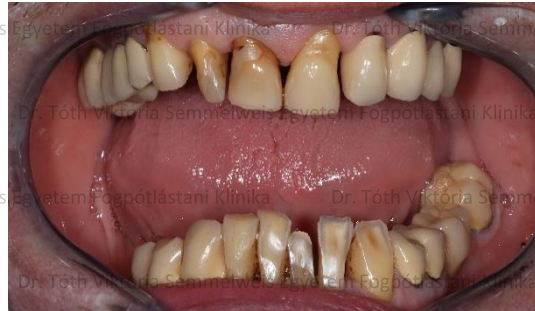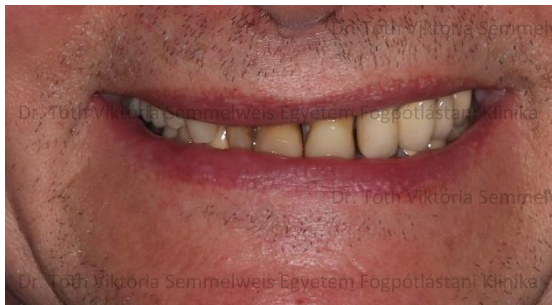Felső fogív



Dr. Tóth Viktória Semmelweis Egyetem Fogpótlástani Klinika

Dr. Tóth Viktória Semmelweis Egyetem Fogpótlástani Klinika

Dr. Tóth Viktória Semmelweis Egyetem Fogpótlástani Klinika



Dr. Tóth Viktória Semmelweis Egyetem Fogpótlástani Klinika

Dr. Tóth Viktória Semmelweis Egyetem Fogpótlástani Klinika

Mosoly

Dr. Tóth Viktória Semmelweis Egyetem Fogpótlástani Klinika

Nyitott

Dr. Tóth Viktória Semmelweis Egyetem Fogpótlástani Klinika

Alsó fogív

Dr. Tóth Viktória Semmelweis Egyetem Fogpótlástani Klinika

Dr. Tóth Viktória Semmelweis Egyetem Fogpótlástani Klinika

Kiindulási státusz

Dr. Tóth Viktória Semmelweis Egyetem Fogpótlástani Klinika

Dr. Tóth Viktória Semmelweis Egyetem Fogpótlástani Klinika

Dr. Tóth Viktória Semmelweis Egyetem Fogpótlástani Klinika

Dr. Tóth Viktória Semmelweis Egyetem Fogpótlástani Klinika

Orthopantomogram

Dr. Tóth Viktória Semmelweis Egyetem Fogpótlástani Klinika

2020.02.14.

Dr. Tóth Viktória Semmelweis Egyetem Fogpótlástani Klinika

Dr. Tóth Viktória Semmelweis Egyetem Fogpótlástani Klinika

Dr. Tóth Viktória Semmelweis Egyetem Fogpótlástani Klinika

Dr. Tóth Viktória Semmelweis Egyetem Fogpótlástani Klinika

Dr. Tóth Viktória Semmelweis Egyetem Fogpótlástani Klinika

Dr. Tóth Viktória Semmelweis Egyetem Fogpótlástani Klinika

Dr. Tóth Viktória Semmelweis Egyetem Fogpótlástani Klinika

Dr. Tóth Viktória Semmelweis Egyetem Fogpótlástani Klinika

Dr. Tóth Viktória Semmelweis Egyetem Fogpótlástani Klinika

Dr. Tóth Viktória Semmelweis Egyetem Fogpótlástani Klinika

Dr. Tóth Viktória Semmelweis Egyetem Fogpótlástani Klinika

Dr. Tóth Viktória Semmelweis Egyetem Fogpótlástani Klinika

Dr. Tóth Viktória Semmelweis Egyetem Fogpótlástani Klinika

Dr. Tóth Viktória Semmelweis Egyetem Fogpótlástani Klinika

Dr. Tóth Viktória Semmelweis Egyetem Fogpótlástani Klinika

Dr. Tóth Viktória Semmelweis Egyetem Fogpótlástani Klinika

Dr. Tóth Viktória Semmelweis Egyetem Fogpótlástani Klinika

Dr. Tóth Viktória Semmelweis Egyetem Fogpótlástani Klinika

Dr. Tóth Viktória Semmelweis Egyetem Fogpótlástani Klinika

Dr. Tóth Viktória Semmelweis Egyetem Fogpótlástani Klinika

Dr. Tóth Viktória Semmelweis Egyetem Fogpótlástani Klinika

Dr. Tóth Viktória Semmelweis Egyetem Fogpótlástani Klinika

Dr. Tóth Viktória Semmelweis Egyetem Fogpótlástani Klinika

Dr. Tóth Viktória Semmelweis Egyetem Fogpótlástani Klinika

Dr. Tóth Viktória Semmelweis Egyetem Fogpótlástani Klinika

Dr. Tóth Viktória Semmelweis Egyetem Fogpótlástani Klinika

Dr. Tóth Viktória Semmelweis Egyetem Fogpótlástani Klinika

Dr. Tóth Viktória Semmelweis Egyetem Fogpótlástani Klinika

Dr. Tóth Viktória Semmelweis Egyetem Fogpótlástani Klinika

Dr. Tóth Viktória Semmelweis Egyetem Fogpótlástani Klinika

Vizsgáló neve: Dr. Tóth Viktória
Dátum: 2020.11. 27.

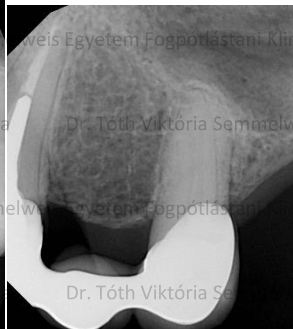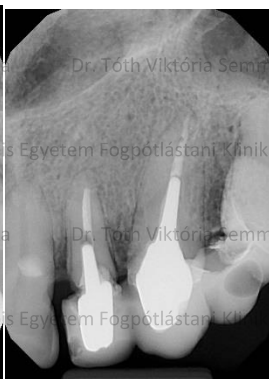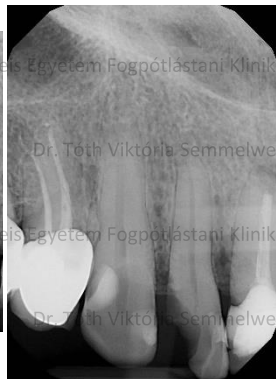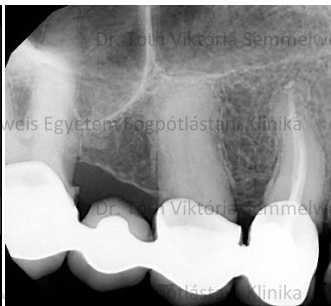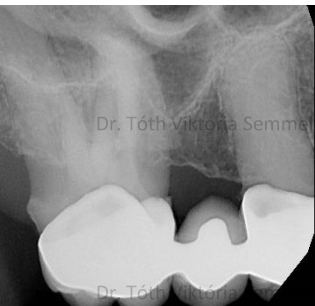Fogpótlás Szakvizsga 1. Pillérfogak preparációja;
2. Kombinált fogpótlás; 14. A szerzett mélyharapás
terápiájának kivitelezése

SEMELWEIS EGYETEM
Fogpótlástani Klinika



Kiindulási státusz

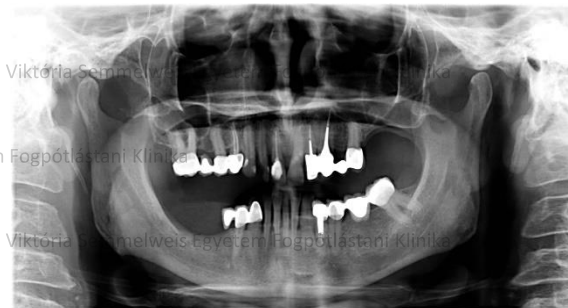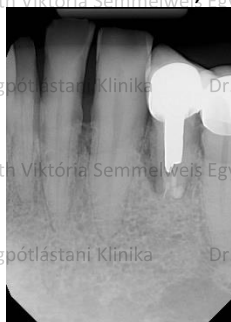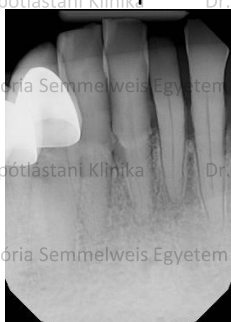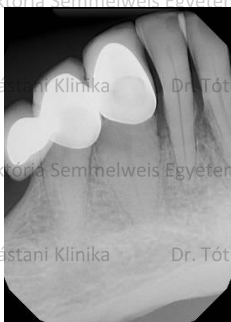Periapikális röntgenfelvételek és röntgen-diagnózisok



- foghiány = szürke szám
- X = eltávolítandó fog
- () = záródott foghiány
- K = korona
- H = híd – kiterjedését () jelöli
- U = teleshóp
- I = implantátum
- C = szuvasodás (caries)
- T = tömés
- E = gyökérkezelt fog (endo)
- P = periapikális gyulladás
- CS = gyökércsapos fogmű
- * = cserélendő

8	7	6	5	4	3	2	1	1	2	3	4	5	6	7	8
---	---	---	---	---	---	---	---	---	---	---	---	---	---	---	---

(H H H H) T C E, T (H H) E, CS X



Fej-, nyak régió vizsgálata, Intraorális vizsgálat I.

- **Sztomato-onkológiai szűrés: negatív**
- **TMI vizsgálat: negatív**
- **Harapási forma: dysgnath**

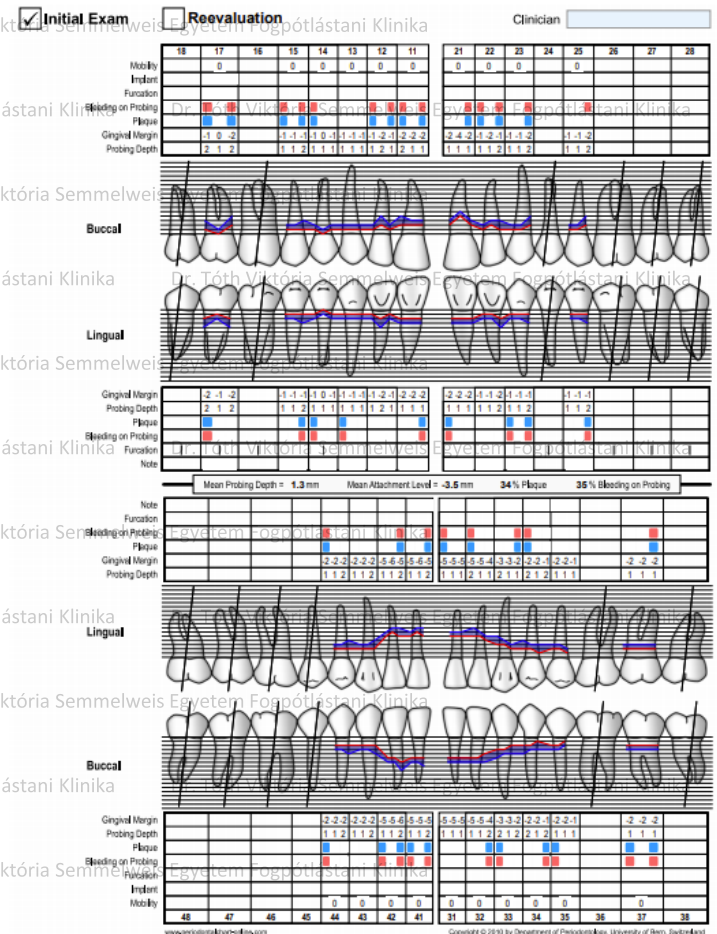
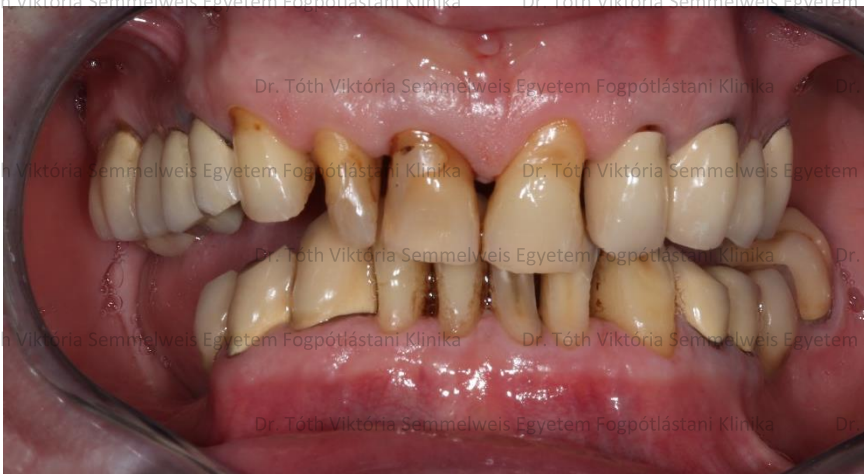	Dentális	Szkeletális
Transzverzális	<i>Aszimmetria</i>	-
Szagittális	<i>Angle I. osztály</i>	-
Vertikális	<i>Mélyharapás/fedő harapás</i>	-

- **Artikuláció típusa: csoportvezetés**



Fej-, nyak régió vizsgálata, Intraorális vizsgálat II.

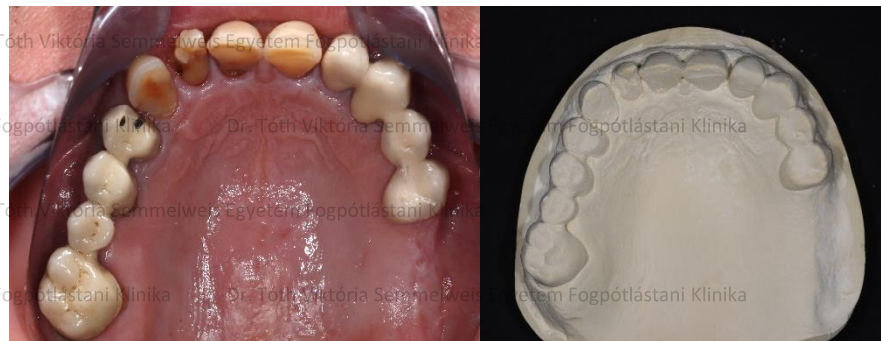- Szájhygiéné: **jó**
- Szájnyálkahártya-elváltozások: **Nincsenek**
- Parodontium állapota: **gingivitis, ínyrecesszió**



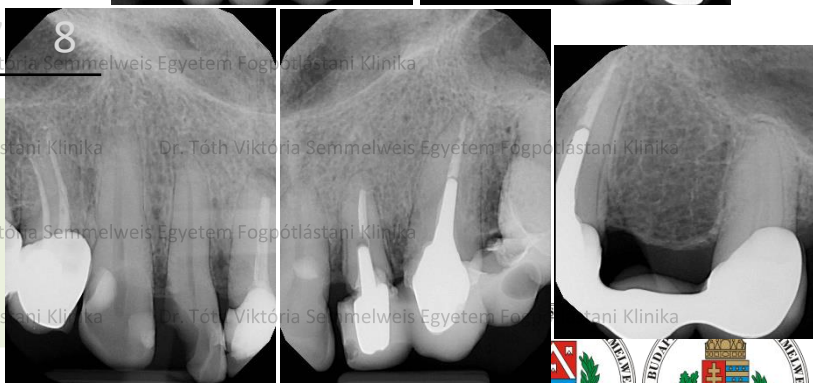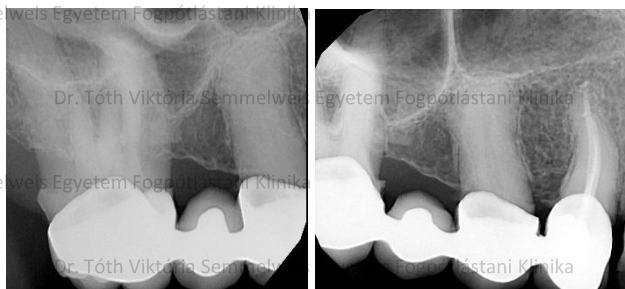
Kiindulási státusz

Felső állcsont

- Fotó a felső állcsontról és a tanulmányi mintáról
- Kiindulási intraoralis röntgenfelvételek
- Fábián és Fejérdy-féle protetikai foghiány osztályozás: 2B
- Fogazati státusz:



						E, T	E, CS								
(H)	(H)	(H)	(H)	T		T	(H)	(H)	(H)	(H)					
8	7	6	5	4	3	2	1	1	2	3	4	5	6	7	8



foghiány = szürke szám

X = eltávolítandó fog

)(= záródott foghiány

K = korona

H = híd – kiterjedését () jelöli

U = teleszkóp

I = implantátum

C = szuvasodás (caries)

T = tömés

E = gyökerkezelt fog (endo)

P = periapikális gyulladás

CS = gyökércsapos fogmű

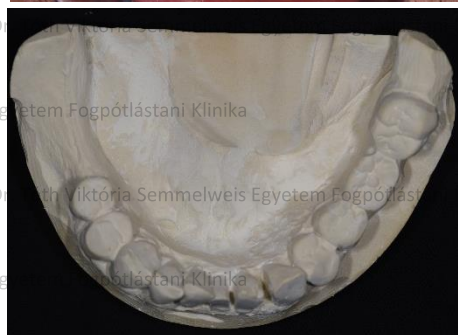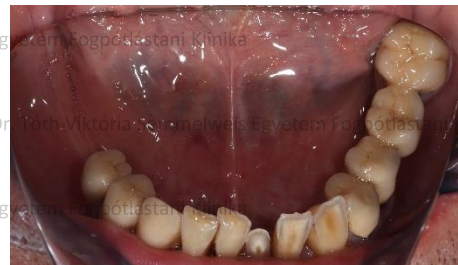* = cserélendő



Kiindulási státusz

Alsó állcsont

- Fotó az alsó állcsontról és a tanulmányi mintáról
- Kiindulási intraoralis röntgenfelvételek
- Fábián és Fejérdy-féle protetikai foghiány osztályozás: 2B
- Fogazati státusz:



foghiány = szürke szám

X = eltávolítandó fog

) (= záródott foghiány)

K = korona

H = híd – kiterjedését () jelöli

U = teleszkóp

I = implantátum

C = szuvasodás (caries)

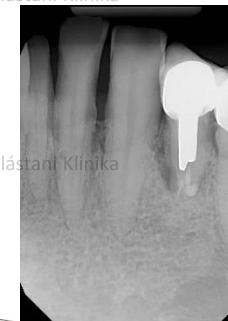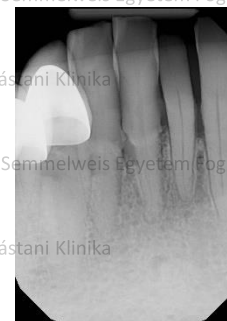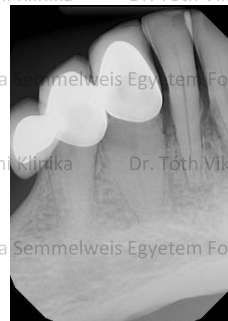T = tömés

E = gyökerkezelt fog (endo)

P = periapikális gyulladás

CS = gyökércsapos fogmű

* = cserélendő



Kezelési terv

Előkészítő műveletek

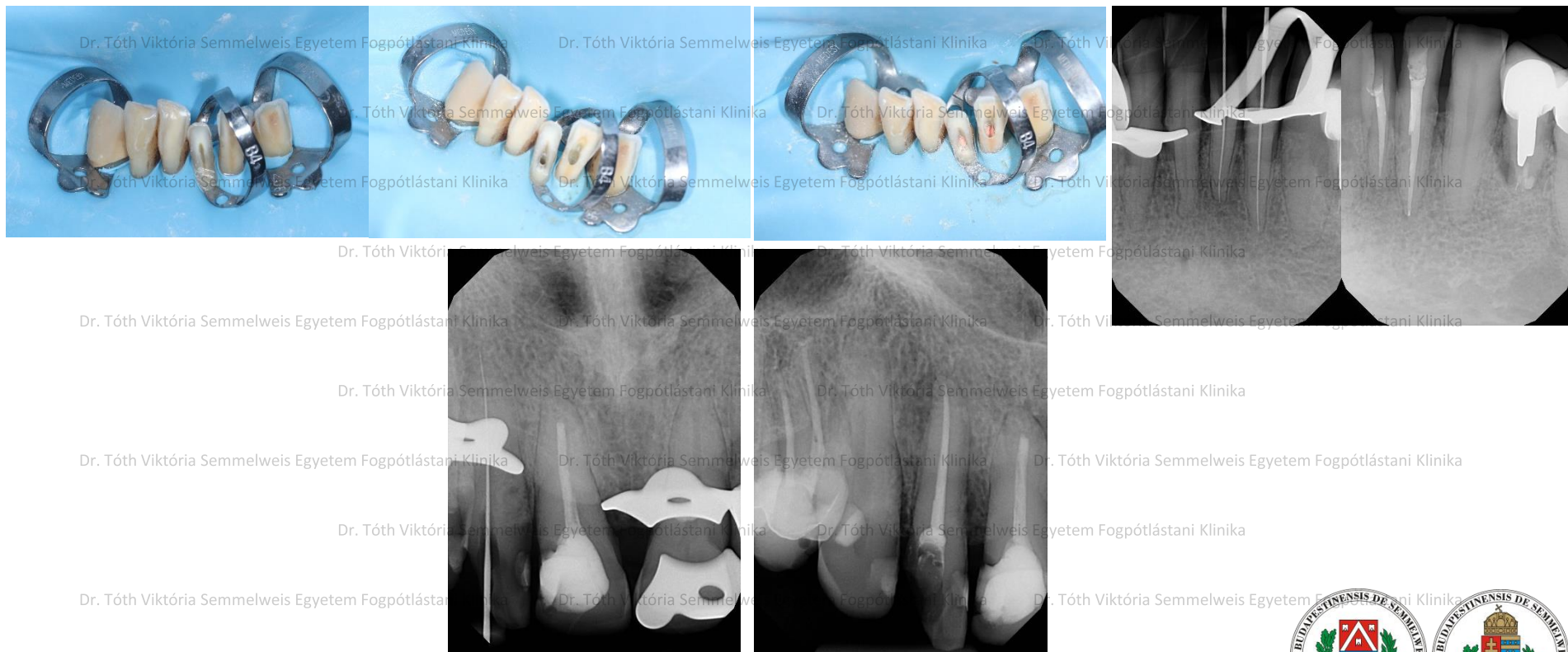
- Szájsebészeti: 34 fog eltávolítása gyökérfractura miatt
- Parodontológiai: Szájhygiénés instruálás és motiválás; supra- és subgingivalis depurálás és polírozás
- Konzerváló fogászati: 12, 31, 32 fogak gyökérkezelése
- Fogpótlástani: Régi fémkerámia híd pótlások eltávolítása



Kezelési terv

Előkészítő műveletek

- Konzerváló fogászati: 12, 31, 32 fogak gyökérkezelése pulpanecrosis miatt



Protetikai Előzetes Kezelési Terv

Színek jelentése:

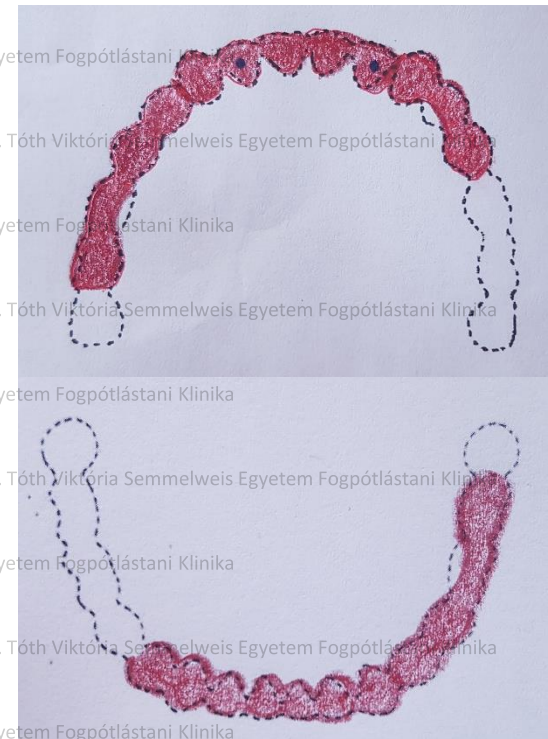
Kék = fém, Zöld = kerámia, Piros = akrilát
Sárga = rejtett elhorgonyzási elem (matrix)
Narancsszín = cirkónium-dioxid kerámia

FELSŐ ÁLLCSONT: HOSSZÚ TÁVÚ IDEIGLENES PMMA FOGPÓTLÁSOK

- Öntött csomkiegészítő csapos műcsont: 12, 22 fogba
- 4 tagú hosszú távú ideiglenes PMMA hídpótlás:
horgonykoronák: 17, 15, 14
hídtag: 16
- 5 tagú hosszú távú ideiglenes PMMA sín pótlás:
horgonykoronák: 13, 12, 11, 21, 22
- 3 tagú hosszú távú ideiglenes PMMA hídpótlás:
horgonykoronák: 23, 25
hídtag: 24

ALSO ÁLLCSONT: HOSSZÚ TÁVÚ IDEIGLENES PMMA FOGPÓTLÁSOK

- 7 tagú hosszú távú ideiglenes PMMA sín pótlás:
horgonykoronák: 44, 43, 42, 41, 31, 32, 33
- 4 tagú hosszú távú ideiglenes PMMA hídpótlás:
horgonykoronák: 34, 35, 37
hídtag: 36



Dr. Tóth Viktória Semmelweis Egyetem Fogpótlástani Klinika

Dr. Tóth Viktória Semmelweis Egyetem Fogpótlástani Klinika

Dr. Tóth Viktória Semmelweis Egyetem Fogpótlástani Klinika

Tanulmányi lenyomatok (Zhermack Tropicalgin alginát), tanulmányi minták

Dr. Tóth Viktória Semmelweis Egyetem Fogpótlástani Klinika

Dr. Tóth Viktória Semmelweis Egyetem Fogpótlástani Klinika

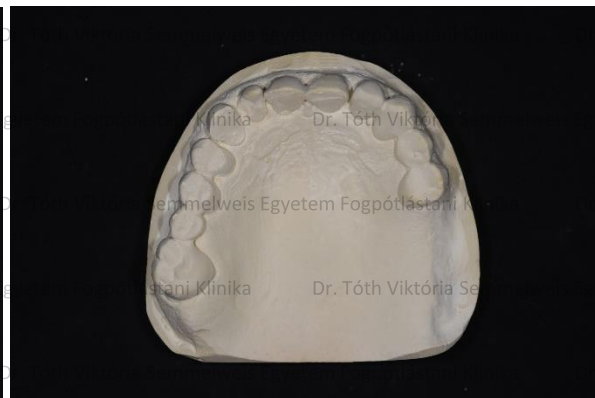
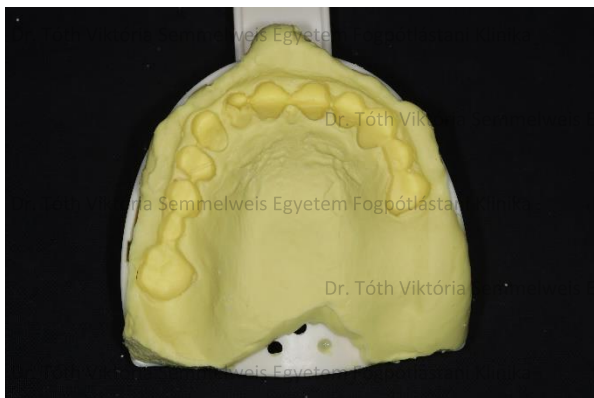Dr. Tóth Viktória Semmelweis Egyetem Fogpótlástani Klinika

Dr. Tóth Viktória Semmelweis Egyetem Fogpótlástani Klinika

Dr. Tóth Viktória Semmelweis Egyetem Fogpótlástani Klinika

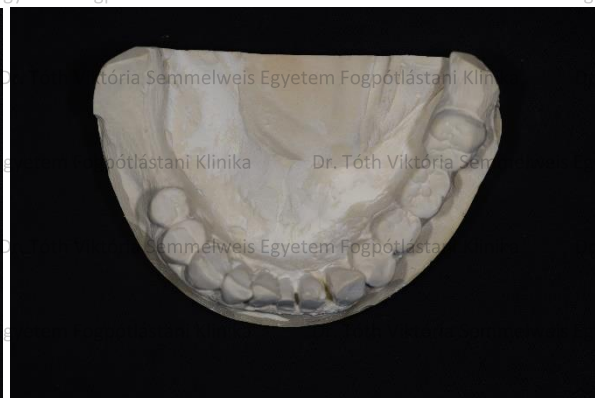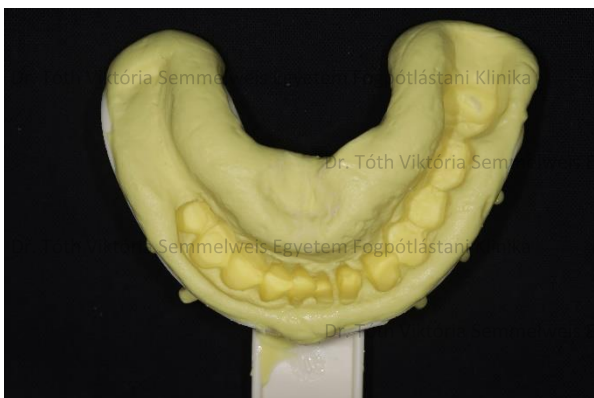Dr. Tóth Viktória Semmelweis Egyetem Fogpótlástani Klinika

Dr. Tóth Viktória Semmelweis Egyetem Fogpótlástani Klinika



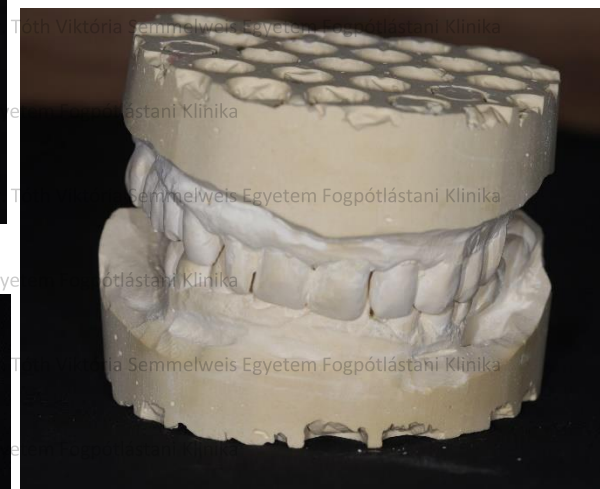Dr. Tóth Viktória Semmelweis Egyetem Fogpótlástani Klinika

Dr. Tóth Viktória Semmelweis Egyetem Fogpótlástani Klinika



Dr. Tóth Viktória Semmelweis Egyetem Fogpótlástani Klinika

Dr. Tóth Viktória Semmelweis Egyetem Fogpótlástani Klinika



Dr. Tóth Viktória Semmelweis Egyetem Fogpótlástani Klinika

Dr. Tóth Viktória Semmelweis Egyetem Fogpótlástani Klinika

Dr. Tóth Viktória Semmelweis Egyetem Fogpótlástani Klinika

Dr. Tóth Viktória Semmelweis Egyetem Fogpótlástani Klinika

Dr. Tóth Viktória Semmelweis Egyetem Fogpótlástani Klinika



Dr. Tóth Viktória Semmelweis Egyetem Fogpótlástani Klinika

Dr. Tóth Viktória Semmelweis Egyetem Fogpótlástani Klinika

Dr. Tóth Viktória Semmelweis Egyetem Fogpótlástani Klinika

Csonkélőkészítés: Öntött csonkkiegészítő csapos műcsonkok az 12, 22 fogba

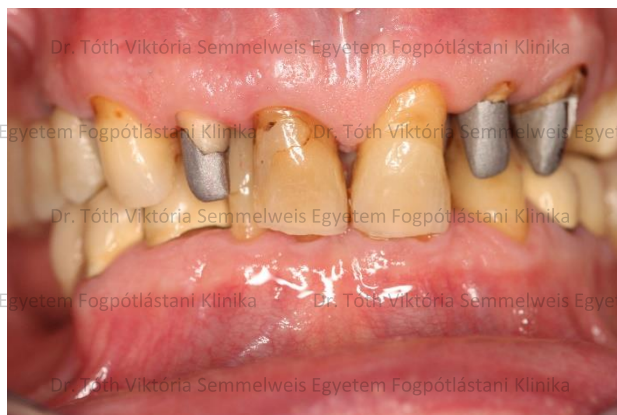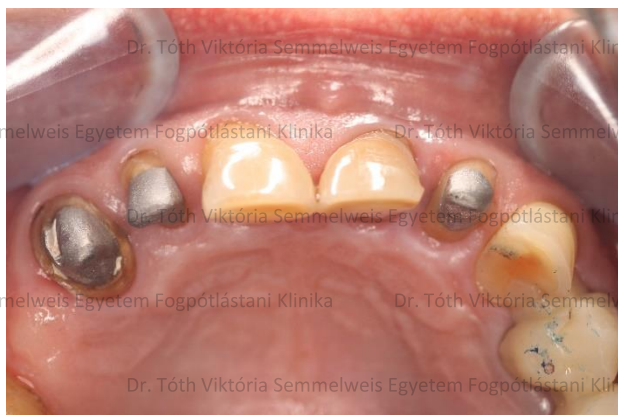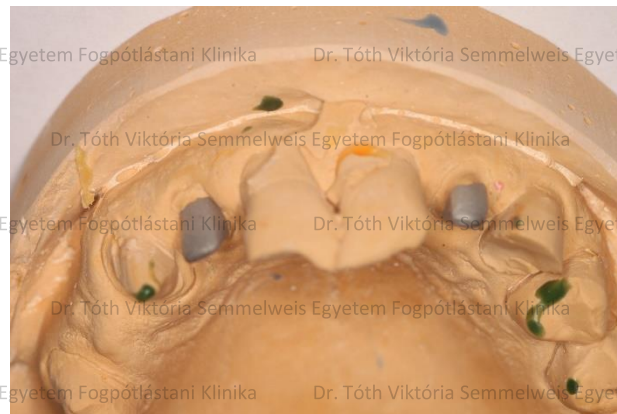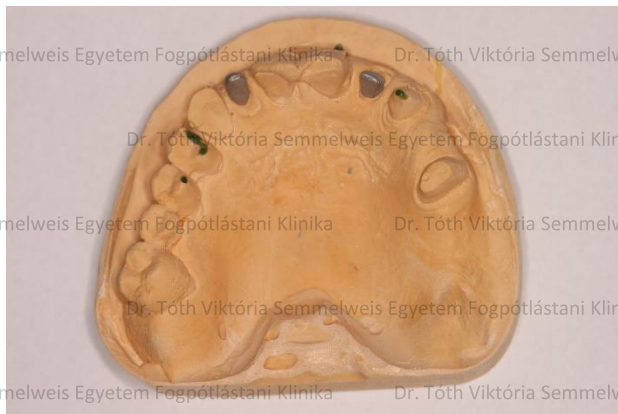Dr. Tóth Viktória Semmelweis Egyetem Fogpótlástani Klinika

Dr. Tóth Viktória Semmelweis Egyetem Fogpótlástani Klinika

Dr. Tóth Viktória Semmelweis Egyetem Fogpótlástani Klinika

Dr. Tóth Viktória Semmelweis Egyetem Fogpótlástani Klinika

Dr. Tóth Viktória Semmelweis Egyetem Fogpótlástani Klinika



Dr. Tóth Viktória Semmelweis Egyetem Fogpótlástani Klinika

Dr. Tóth Viktória Semmelweis Egyetem Fogpótlástani Klinika

Dr. Tóth Viktória Semmelweis Egyetem Fogpótlástani Klinika



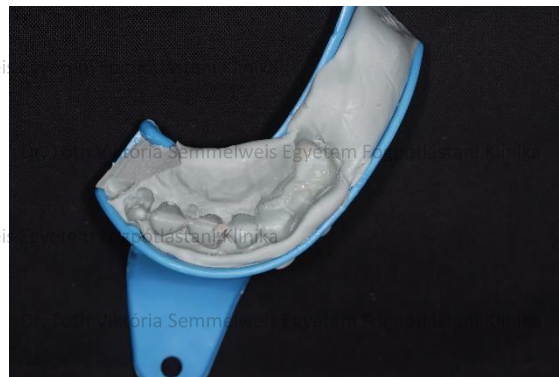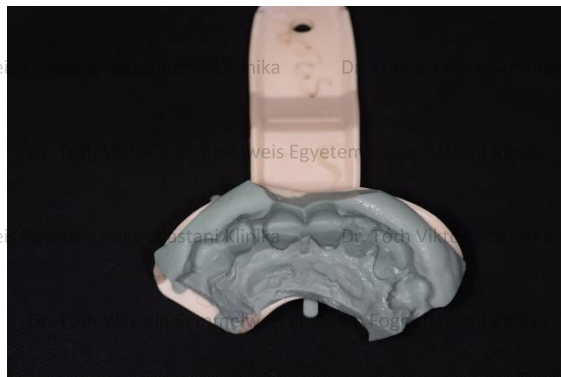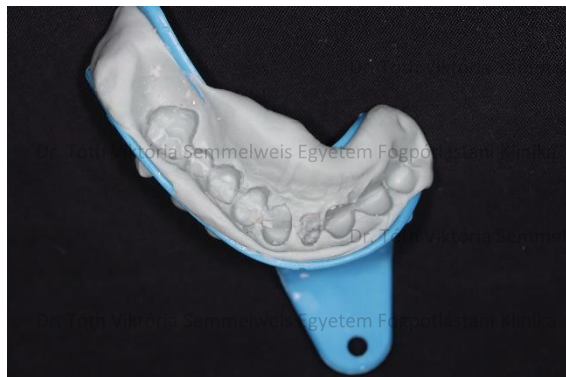Csonkelőkészítés:

Felső szituációs lenyomatok ideiglenes fogpótláshoz Chairside ideiglenes akrilát fogpótlások

Dr. Tóth Viktória Semmelweis Egyetem Fogpótlástani Klinika

Dr. Tóth Viktória Semmelweis Egyetem Fogpótlástani Klinika

Dr. Tóth Viktória Semmelweis Egyetem Fogpótlástani Klinika



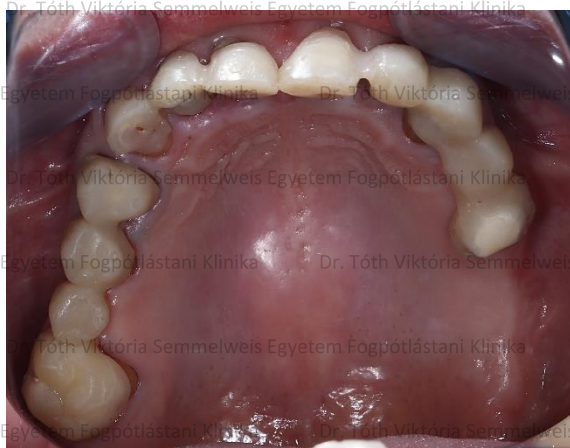Dr. Tóth Viktória Semmelweis Egyetem Fogpótlástani Klinika

Dr. Tóth Viktória Semmelweis Egyetem Fogpótlástani Klinika

Dr. Tóth Viktória Semmelweis Egyetem Fogpótlástani Klinika

Dr. Tóth Viktória Semmelweis Egyetem Fogpótlástani Klinika

Dr. Tóth Viktória Semmelweis Egyetem Fogpótlástani Klinika



Dr. Tóth Viktória Semmelweis Egyetem Fogpótlástani Klinika

Dr. Tóth Viktória Semmelweis Egyetem Fogpótlástani Klinika

Dr. Tóth Viktória Semmelweis Egyetem Fogpótlástani Klinika

Dr. Tóth Viktória Semmelweis Egyetem Fogpótlástani Klinika

Dr. Tóth Viktória Semmelweis Egyetem Fogpótlástani Klinika

Dr. Tóth Viktória Semmelweis Egyetem Fogpótlástani Klinika

Dr. Tóth Viktória Semmelweis Egyetem Fogpótlástani Klinika

Dr. Tóth Viktória Semmelweis Egyetem Fogpótlástani Klinika

Dr. Tóth Viktória Semmelweis Egyetem Fogpótlástani Klinika

Dr. Tóth Viktória Semmelweis Egyetem Fogpótlástani Klinika

Dr. Tóth Viktória Semmelweis Egyetem Fogpótlástani Klinika

Dr. Tóth Viktória Semmelweis Egyetem Fogpótlástani Klinika

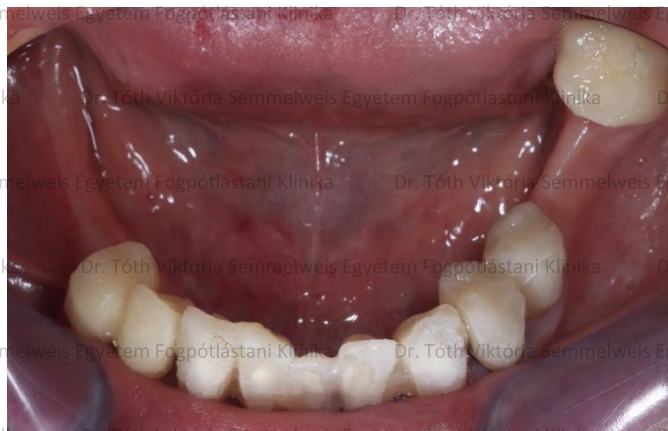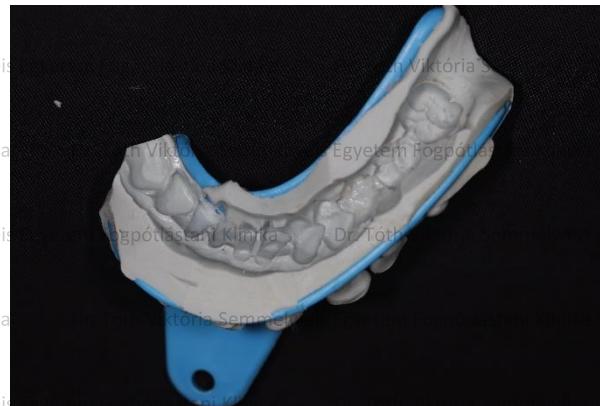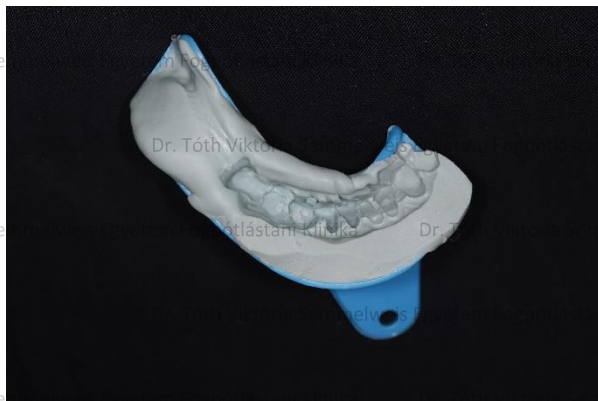Dr. Tóth Viktória Semmelweis Egyetem Fogpótlástani Klinika

Dr. Tóth Viktória Semmelweis Egyetem Fogpótlástani Klinika

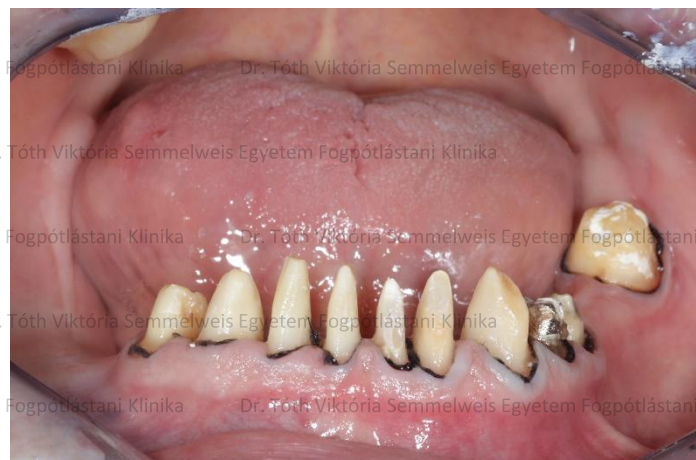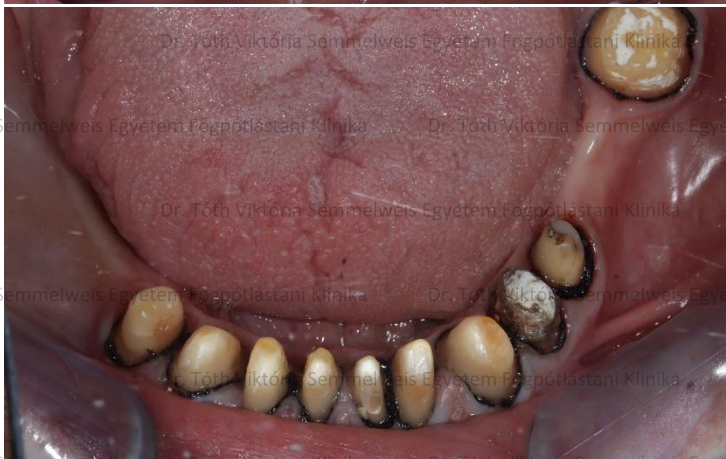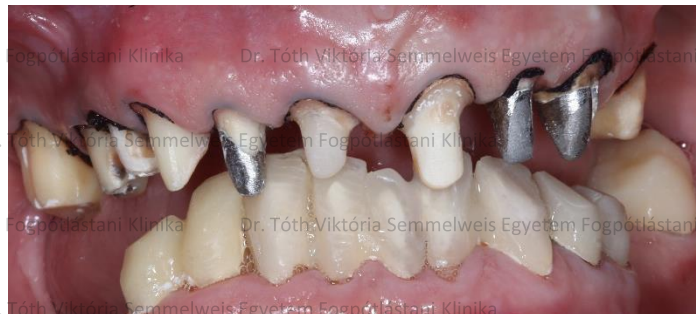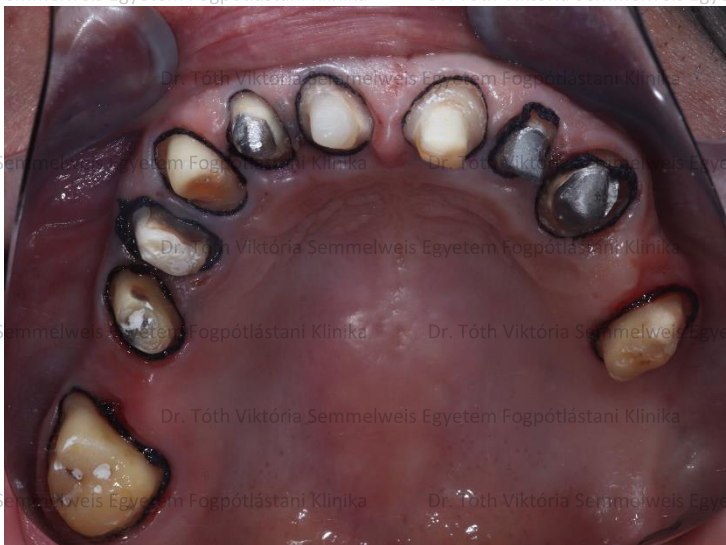Dr. Tóth Viktória Semmelweis Egyetem Fogpótlástani Klinika



Csonkelőkészítés: Alsó szituációs lenyomatok ideiglenes fogpótláshoz Chairside ideiglenes akrilát fogpótlások



Előkészített csonkok dupla fonalas sulcustágítással



Dr. Tóth Viktória Semmelweis Egyetem Fogpótlástani Klinika

Dr. Tóth Viktória Semmelweis Egyetem Fogpótlástani Klinika

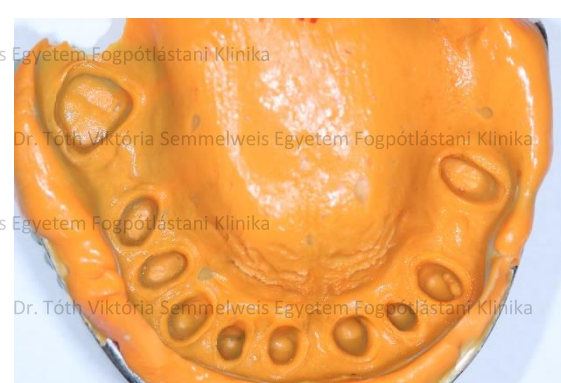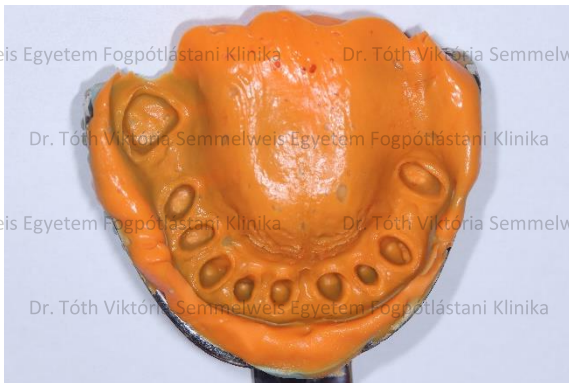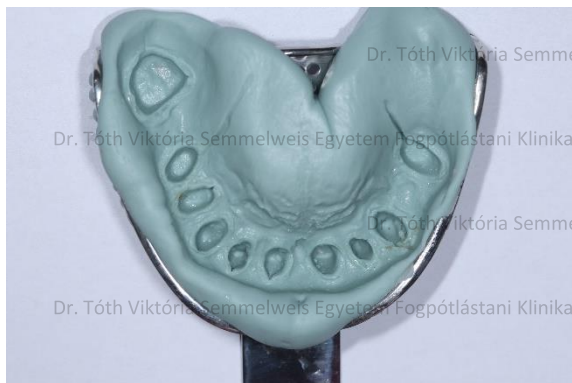Dr. Tóth Viktória Semmelweis Egyetem Fogpótlástani Klinika

Precíziós-szituációs lenyomatvétele két fázis, két idő C-szilikon lenyomatanyag; Zetaplus + Oranwash (Zhermack®)

Dr. Tóth Viktória Semmelweis Egyetem Fogpótlástani Klinika

Dr. Tóth Viktória Semmelweis Egyetem Fogpótlástani Klinika

Dr. Tóth Viktória Semmelweis Egyetem Fogpótlástani Klinika



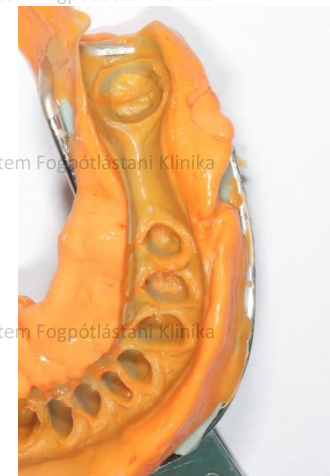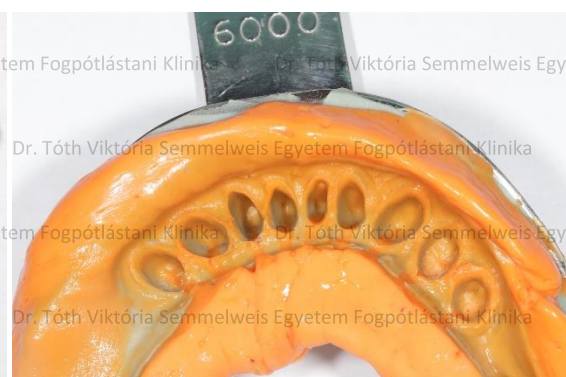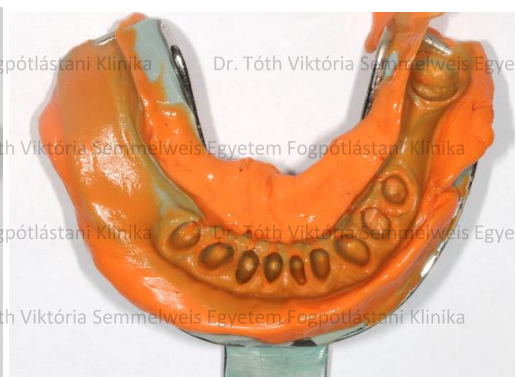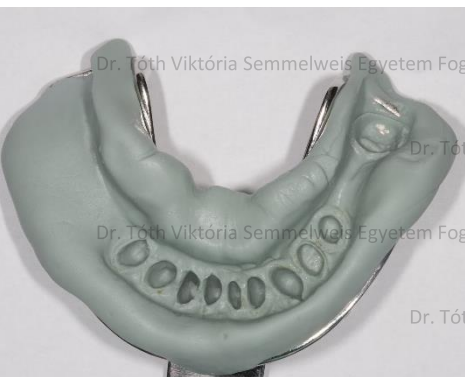Dr. Tóth Viktória Semmelweis Egyetem Fogpótlástani Klinika

Dr. Tóth Viktória Semmelweis Egyetem Fogpótlástani Klinika

Dr. Tóth Viktória Semmelweis Egyetem Fogpótlástani Klinika

Dr. Tóth Viktória Semmelweis Egyetem Fogpótlástani Klinika

Dr. Tóth Viktória Semmelweis Egyetem Fogpótlástani Klinika



Dr. Tóth Viktória Semmelweis Egyetem Fogpótlástani Klinika

Dr. Tóth Viktória Semmelweis Egyetem Fogpótlástani Klinika

Dr. Tóth Viktória Semmelweis Egyetem Fogpótlástani Klinika

Dr. Tóth Viktória Semmelweis Egyetem Fogpótlástani Klinika

Dr. Tóth Viktória Semmelweis Egyetem Fogpótlástani Klinika

Dr. Tóth Viktória Semmelweis Egyetem Fogpótlástani Klinika

Szekciós minták

Dr. Tóth Viktória Semmelweis Egyetem Fogpótlástani Klinika

Dr. Tóth Viktória Semmelweis Egyetem Fogpótlástani Klinika

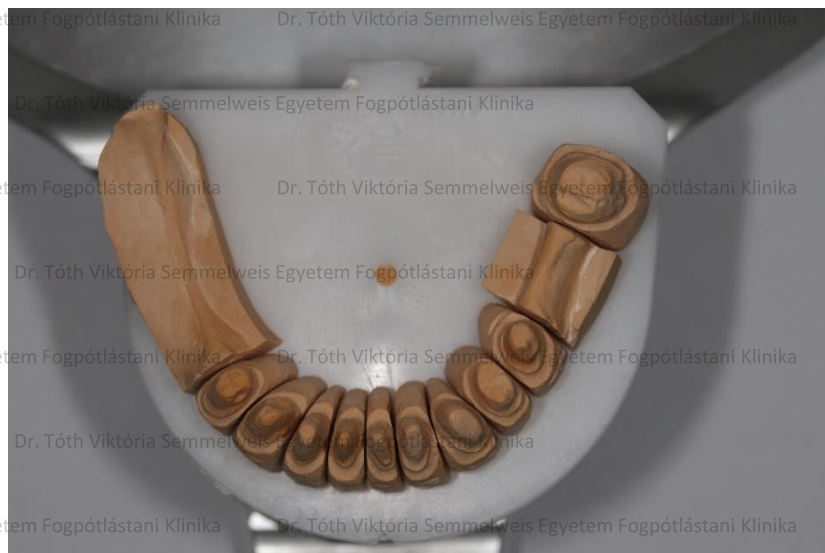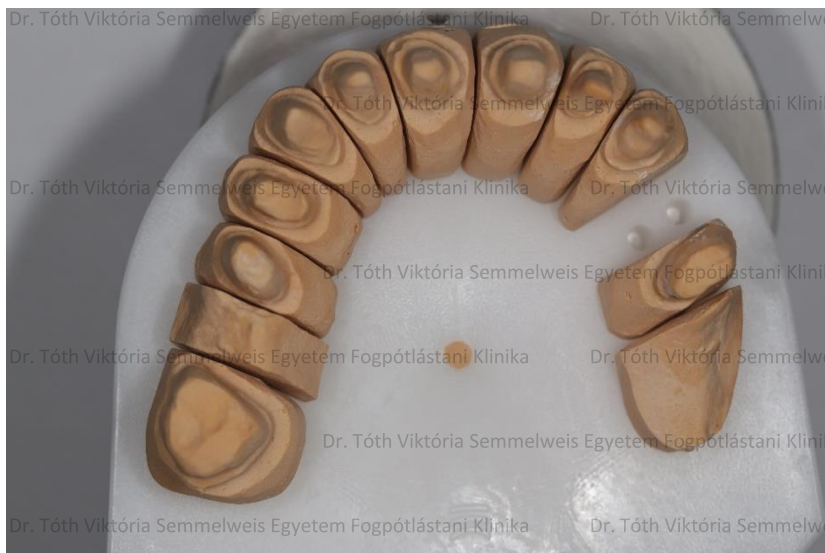Dr. Tóth Viktória Semmelweis Egyetem Fogpótlástani Klinika

Dr. Tóth Viktória Semmelweis Egyetem Fogpótlástani Klinika

Dr. Tóth Viktória Semmelweis Egyetem Fogpótlástani Klinika

Dr. Tóth Viktória Semmelweis Egyetem Fogpótlástani Klinika

Dr. Tóth Viktória Semmelweis Egyetem Fogpótlástani Klinika



Dr. Tóth Viktória Semmelweis Egyetem Fogpótlástani Klinika

Dr. Tóth Viktória Semmelweis Egyetem Fogpótlástani Klinika

Dr. Tóth Viktória Semmelweis Egyetem Fogpótlástani Klinika

Dr. Tóth Viktória Semmelweis Egyetem Fogpótlástani Klinika

Dr. Tóth Viktória Semmelweis Egyetem Fogpótlástani Klinika

Dr. Tóth Viktória Semmelweis Egyetem Fogpótlástani Klinika

Dr. Tóth Viktória Semmelweis Egyetem Fogpótlástani Klinika

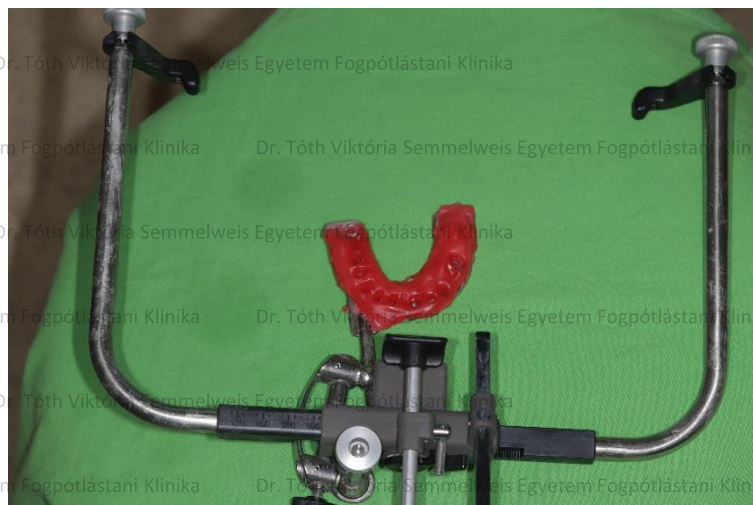
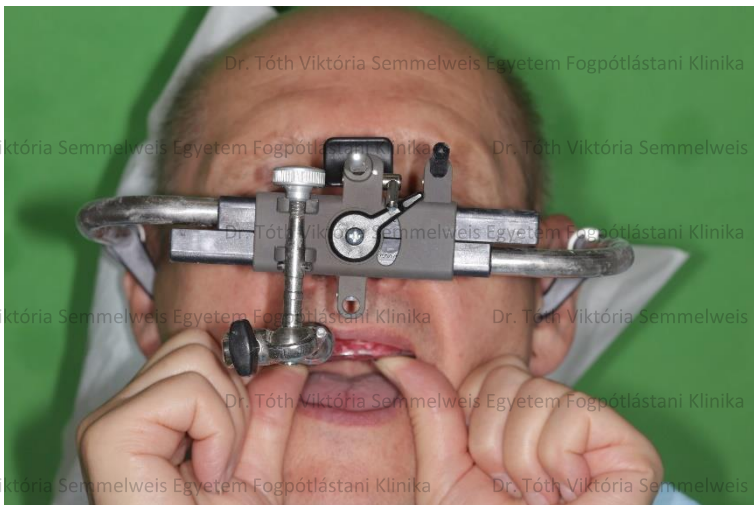
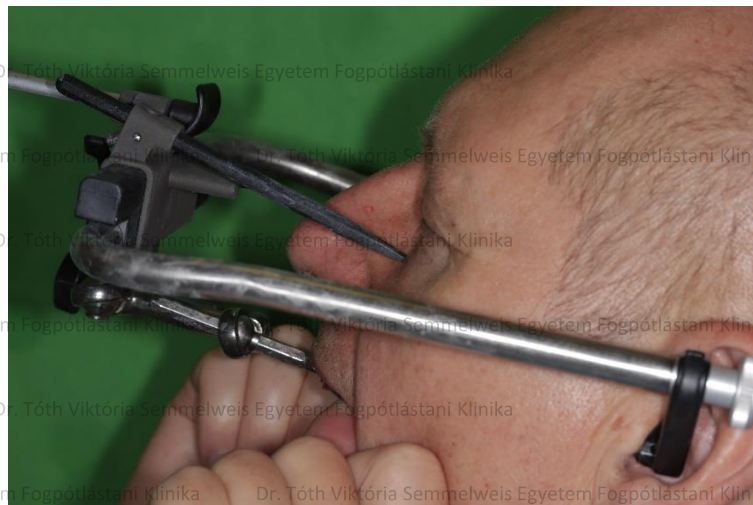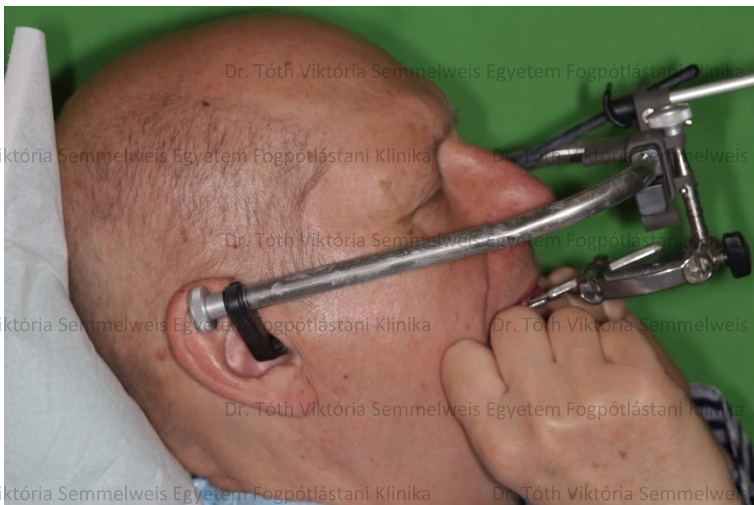Dr. Tóth Viktória Semmelweis Egyetem Fogpótlástani Klinika

Dr. Tóth Viktória Semmelweis Egyetem Fogpótlástani Klinika

Dr. Tóth Viktória Semmelweis Egyetem Fogpótlástani Klinika



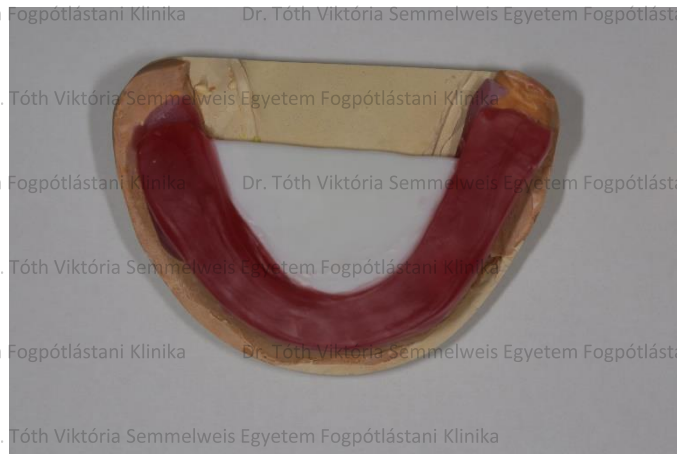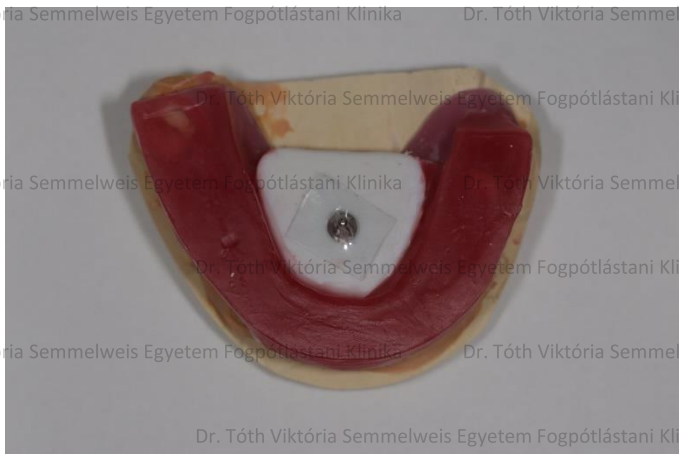Arcíves regisztráció



Állcsont-reláció meghatározása intraorális rajzolókészülékkel I.

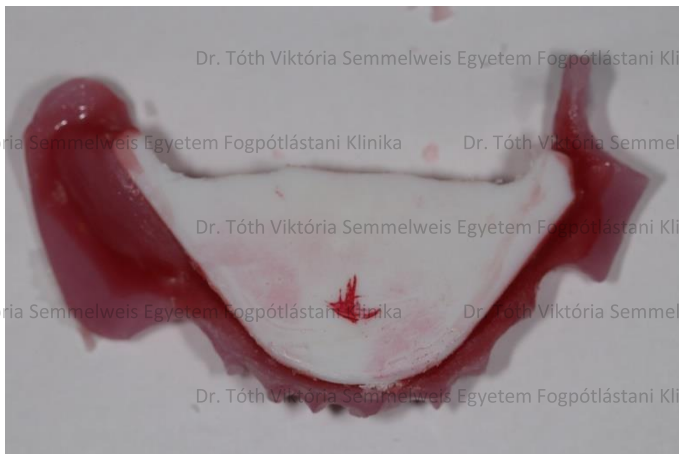Dr. Tóth Viktória Semmelweis Egyetem Fogpótlástani Klinika

Dr. Tóth Viktória Semmelweis Egyetem Fogpótlástani Klinika



Dr. Tóth Viktória Semmelweis Egyetem Fogpótlástani Klinika

Dr. Tóth Viktória Semmelweis Egyetem Fogpótlástani Klinika

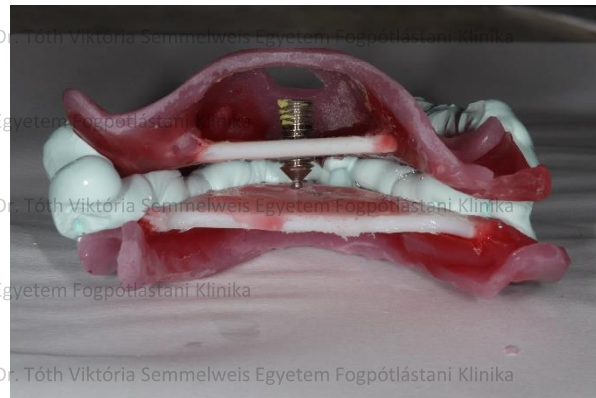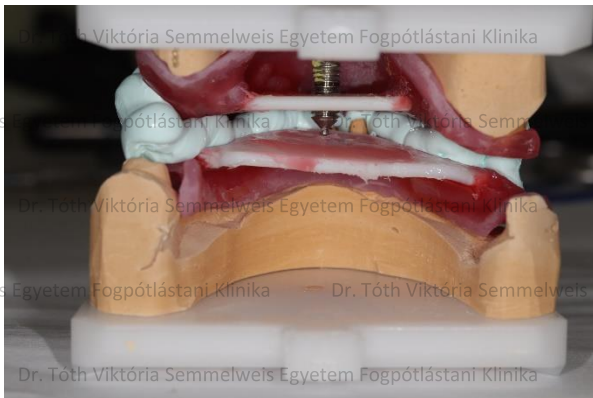

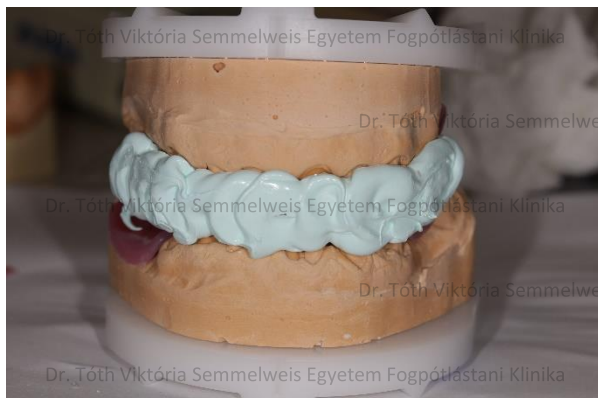
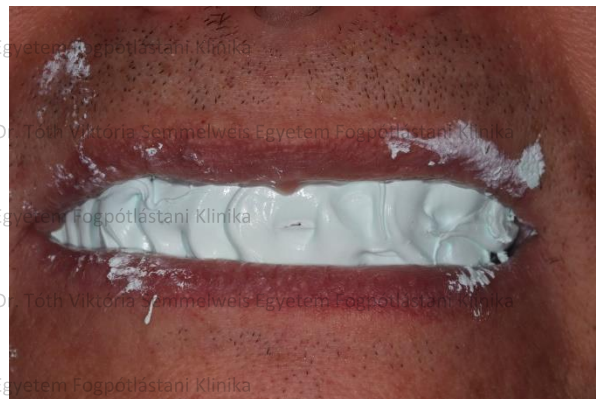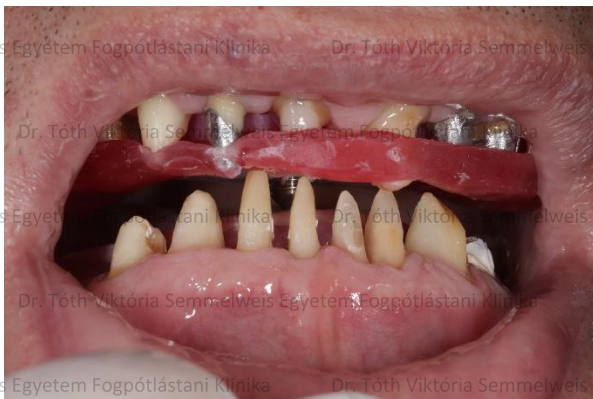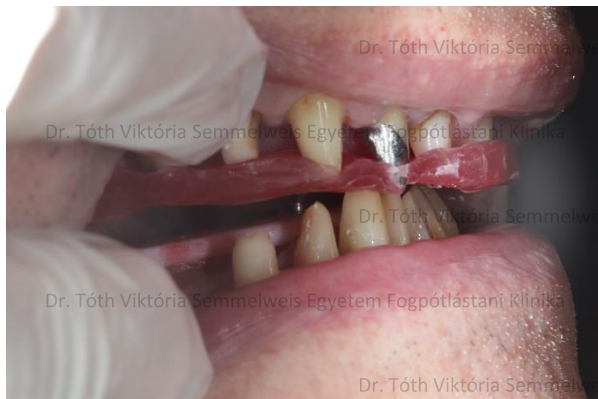Dr. Tóth Viktória Semmelweis Egyetem Fogpótlástani Klinika

Dr. Tóth Viktória Semmelweis Egyetem Fogpótlástani Klinika



Állcsont-reláció meghatározása intraorális rajzoló készülékkel II.



Dr. Tóth Viktória Semmelweis Egyetem Fogpótlástani Klinika

Dr. Tóth Viktória Semmelweis Egyetem Fogpótlástani Klinika

Dr. Tóth Viktória Semmelweis Egyetem Fogpótlástani Klinika

Fogszínmeghatározás: 3M2

Dr. Tóth Viktória Semmelweis Egyetem Fogpótlástani Klinika

Dr. Tóth Viktória Semmelweis Egyetem Fogpótlástani Klinika

(Vita 3D Master Linear Guide)

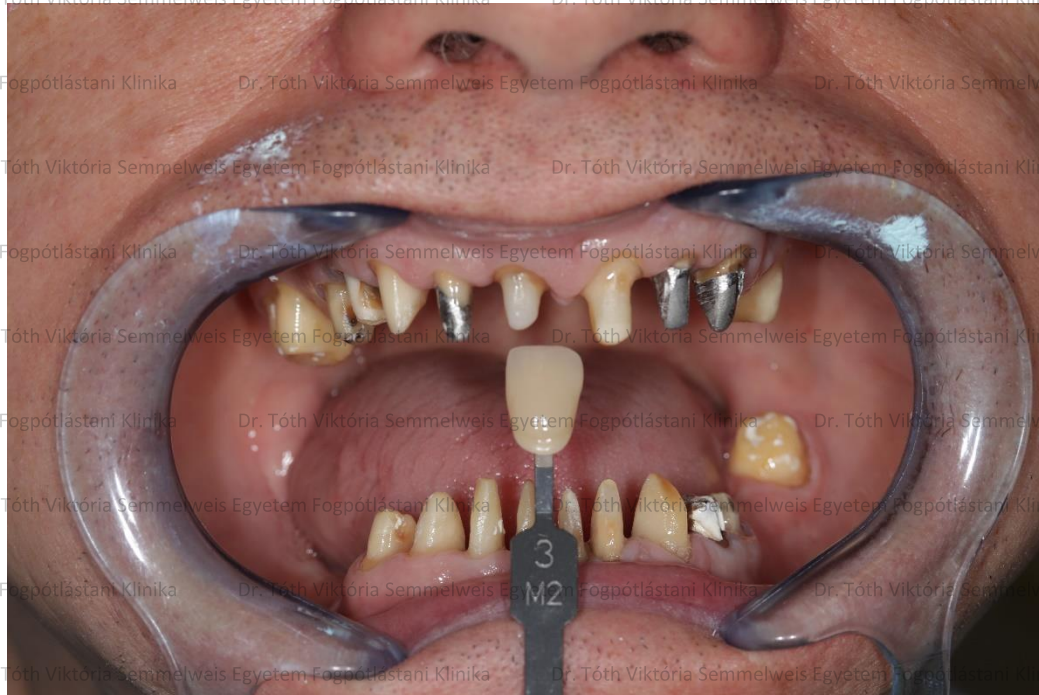Dr. Tóth Viktória Semmelweis Egyetem Fogpótlástani Klinika

Dr. Tóth Viktória Semmelweis Egyetem Fogpótlástani Klinika

Dr. Tóth Viktória Semmelweis Egyetem Fogpótlástani Klinika

Dr. Tóth Viktória Semmelweis Egyetem Fogpótlástani Klinika

Dr. Tóth Viktória Semmelweis Egyetem Fogpótlástani Klinika



Dr. Tóth Viktória Semmelweis Egyetem Fogpótlástani Klinika

Dr. Tóth Viktória Semmelweis Egyetem Fogpótlástani Klinika

Dr. Tóth Viktória Semmelweis Egyetem Fogpótlástani Klinika

Dr. Tóth Viktória Semmelweis Egyetem Fogpótlástani Klinika

Dr. Tóth Viktória Semmelweis Egyetem Fogpótlástani Klinika

Dr. Tóth Viktória Semmelweis Egyetem Fogpótlástani Klinika

Dr. Tóth Viktória Semmelweis Egyetem Fogpótlástani Klinika

Dr. Tóth Viktória Semmelweis Egyetem Fogpótlástani Klinika

Dr. Tóth Viktória Semmelweis Egyetem Fogpótlástani Klinika

Dr. Tóth Viktória Semmelweis Egyetem Fogpótlástani Klinika

Dr. Tóth Viktória Semmelweis Egyetem Fogpótlástani Klinika

Dr. Tóth Viktória Semmelweis Egyetem Fogpótlástani Klinika

Dr. Tóth Viktória Semmelweis Egyetem Fogpótlástani Klinika

Dr. Tóth Viktória Semmelweis Egyetem Fogpótlástani Klinika

Dr. Tóth Viktória Semmelweis Egyetem Fogpótlástani Klinika

Dr. Tóth Viktória Semmelweis Egyetem Fogpótlástani Klinika

Dr. Tóth Viktória Semmelweis Egyetem Fogpótlástani Klinika

Dr. Tóth Viktória Semmelweis Egyetem Fogpótlástani Klinika

Dr. Tóth Viktória Semmelweis Egyetem Fogpótlástani Klinika

Dr. Tóth Viktória Semmelweis Egyetem Fogpótlástani Klinika

Dr. Tóth Viktória Semmelweis Egyetem Fogpótlástani Klinika

Dr. Tóth Viktória Semmelweis Egyetem Fogpótlástani Klinika

Dr. Tóth Viktória Semmelweis Egyetem Fogpótlástani Klinika

Dr. Tóth Viktória Semmelweis Egyetem Fogpótlástani Klinika

Dr. Tóth Viktória Semmelweis Egyetem Fogpótlástani Klinika

Dr. Tóth Viktória Semmelweis Egyetem Fogpótlástani Klinika

Dr. Tóth Viktória Semmelweis Egyetem Fogpótlástani Klinika

Dr. Tóth Viktória Semmelweis Egyetem Fogpótlástani Klinika



Dr. Tóth Viktória Semmelweis Egyetem Fogpótlástani Klinika

Dr. Tóth Viktória Semmelweis Egyetem Fogpótlástani Klinika

Dr. Tóth Viktória Semmelweis Egyetem Fogpótlástani Klinika

Kész fogpótlások az artikulátorban

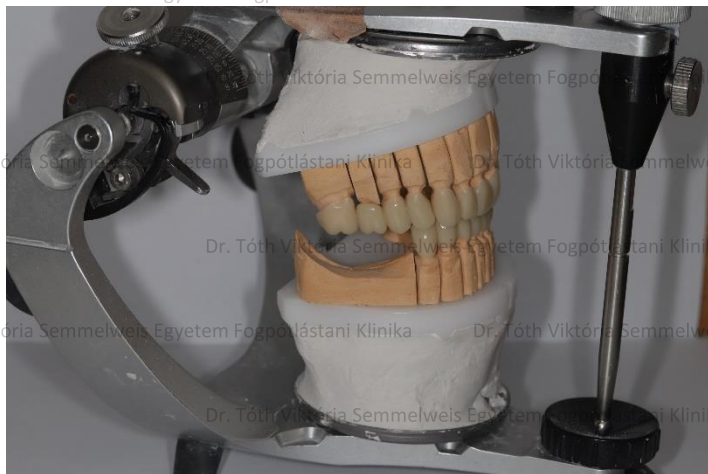Dr. Tóth Viktória Semmelweis Egyetem Fogpótlástani Klinika

Dr. Tóth Viktória Semmelweis Egyetem Fogpótlástani Klinika

Dr. Tóth Viktória Semmelweis Egyetem Fogpótlástani Klinika

Dr. Tóth Viktória Semmelweis Egyetem Fogpótlástani Klinika

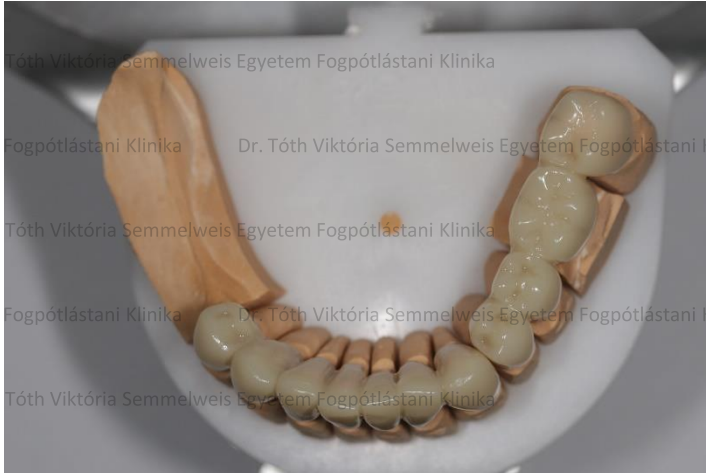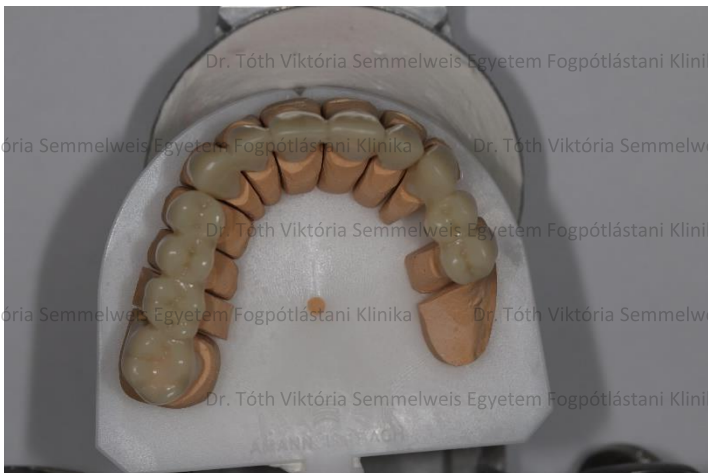Dr. Tóth Viktória Semmelweis Egyetem Fogpótlástani Klinika



Dr. Tóth Viktória Semmelweis Egyetem Fogpótlástani Klinika

Dr. Tóth Viktória Semmelweis Egyetem Fogpótlástani Klinika

Dr. Tóth Viktória Semmelweis Egyetem Fogpótlástani Klinika



Dr. Tóth Viktória Semmelweis Egyetem Fogpótlástani Klinika

Dr. Tóth Viktória Semmelweis Egyetem Fogpótlástani Klinika

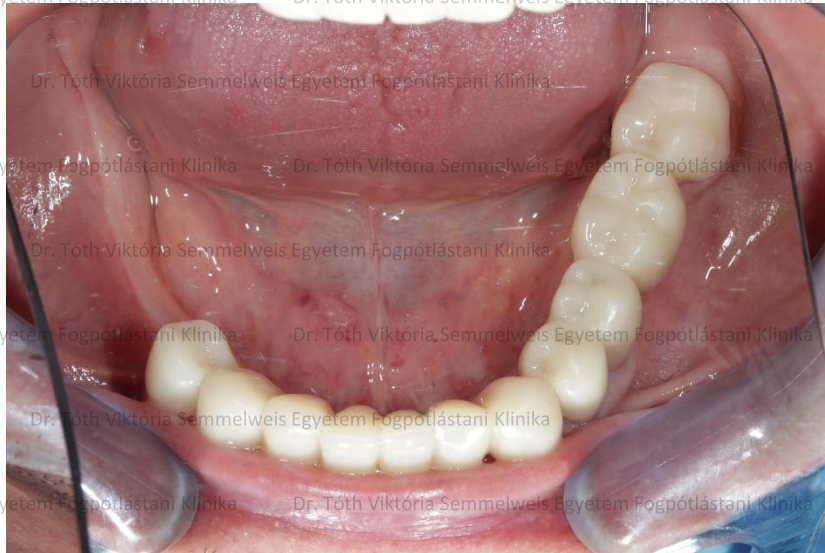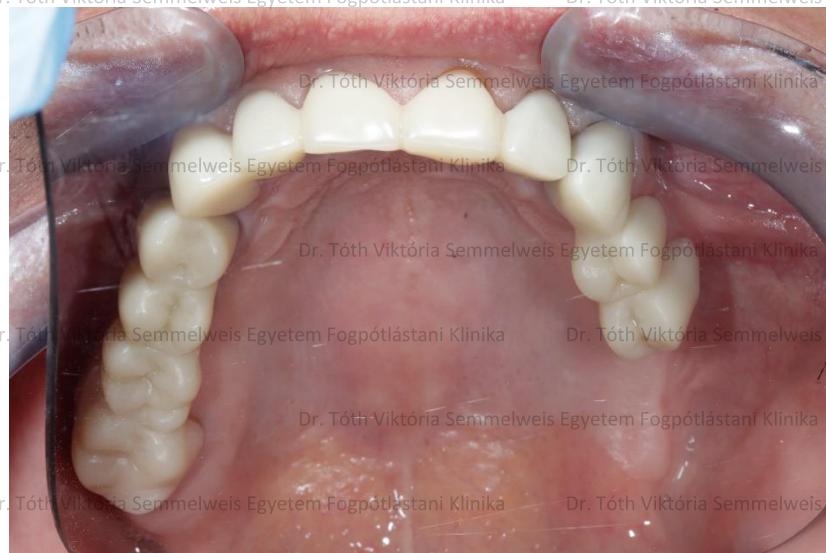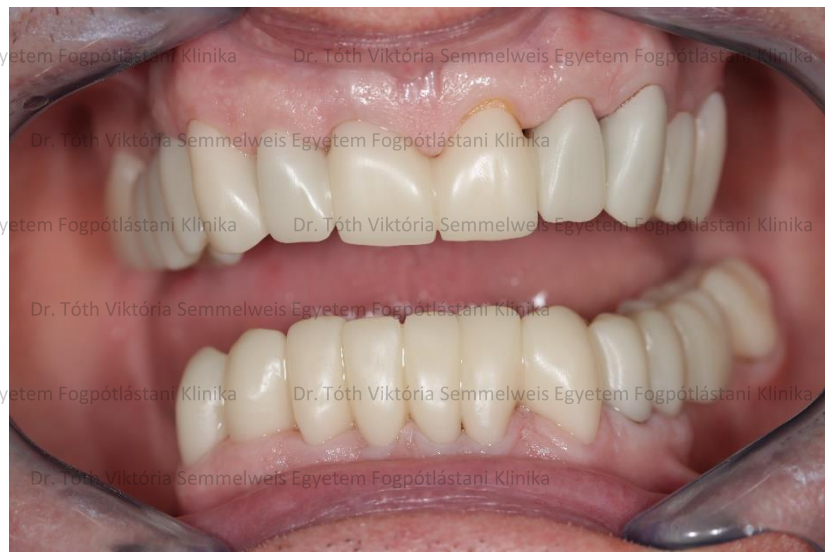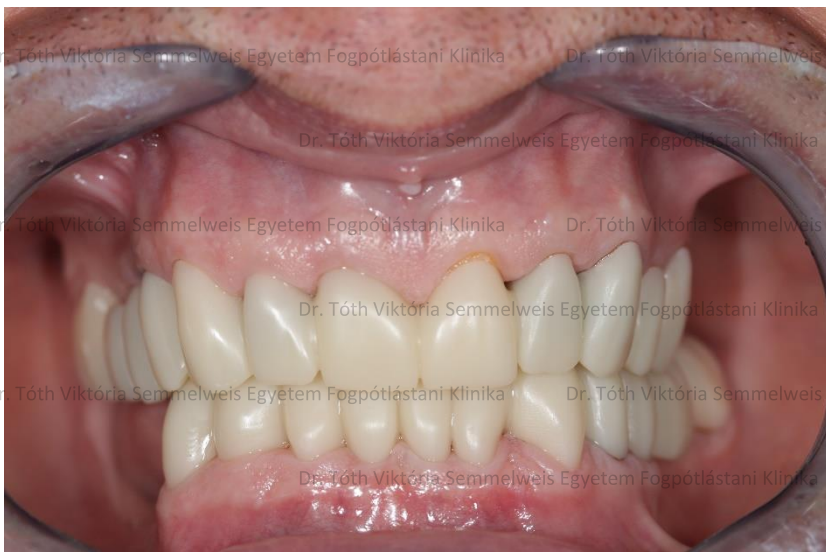Dr. Tóth Viktória Semmelweis Egyetem Fogpótlástani Klinika



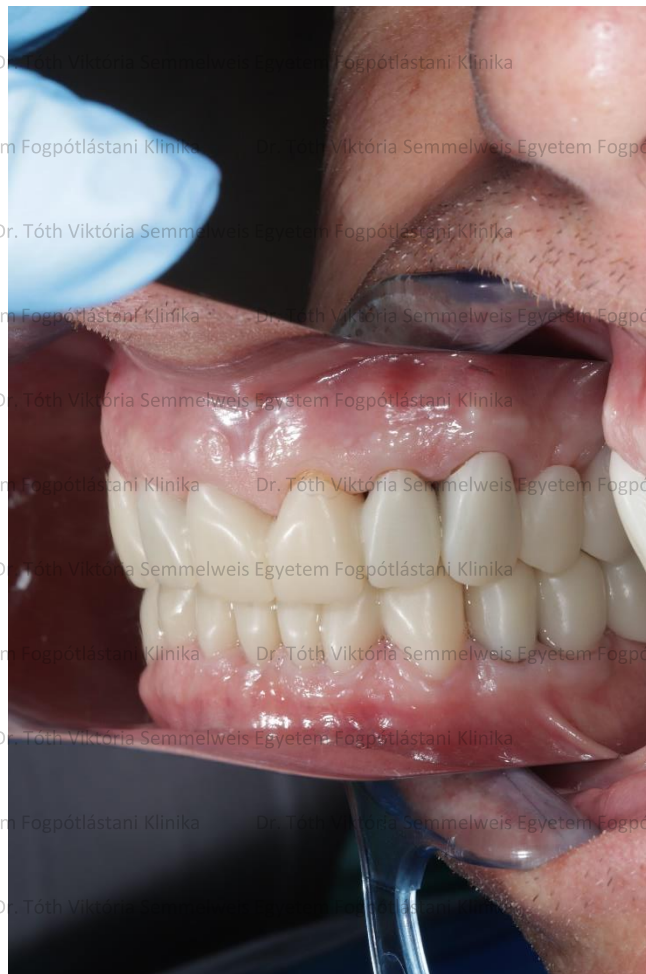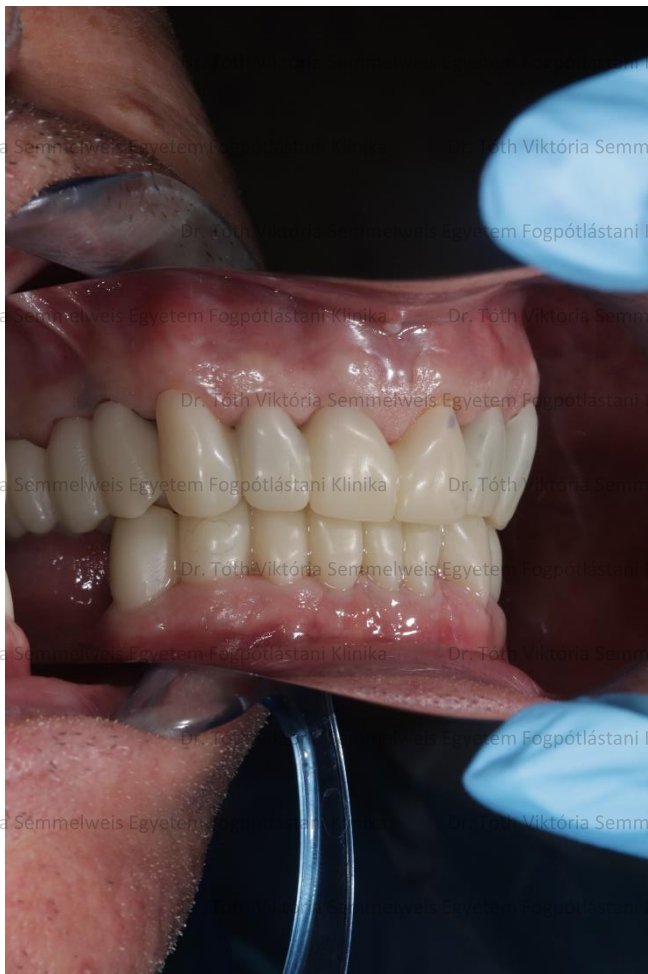Kész fogpótlások a szájban I.

Dr. Tóth Viktória Semmelweis Egyetem Fogpótlástani Klinika

Dr. Tóth Viktória Semmelweis Egyetem Fogpótlástani Klinika



Kész fogpótlások a szájban II.



Dr. Tóth Viktória Semmelweis Egyetem Fogpótlástani Klinika

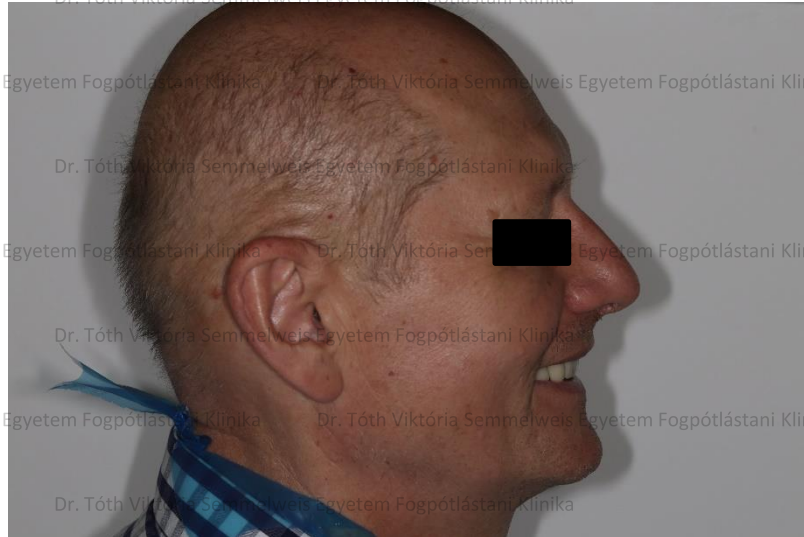
Dr. Tóth Viktória Semmelweis Egyetem Fogpótlástani Klinika

Dr. Tóth Viktória Semmelweis Egyetem Fogpótlástani Klinika

Arc- és mosolyfotók

Dr. Tóth Viktória Semmelweis Egyetem Fogpótlástani Klinika

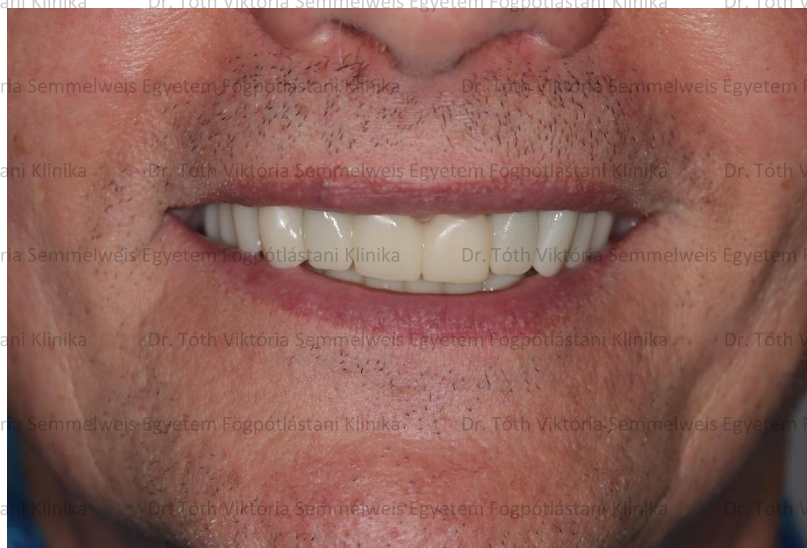
Dr. Tóth Viktória Semmelweis Egyetem Fogpótlástani Klinika



Dr. Tóth Viktória Semmelweis Egyetem Fogpótlástani Klinika

Dr. Tóth Viktória Semmelweis Egyetem Fogpótlástani Klinika

Dr. Tóth Viktória Semmelweis Egyetem Fogpótlástani Klinika



Dr. Tóth Viktória Semmelweis Egyetem Fogpótlástani Klinika

Dr. Tóth Viktória Semmelweis Egyetem Fogpótlástani Klinika

Dr. Tóth Viktória Semmelweis Egyetem Fogpótlástani Klinika

Dr. Tóth Viktória Semmelweis Egyetem Fogpótlástani Klinika

Dr. Tóth Viktória Semmelweis Egyetem Fogpótlástani Klinika

Dr. Tóth Viktória Semmelweis Egyetem Fogpótlástani Klinika

Dr. Tóth Viktória Semmelweis Egyetem Fogpótlástani Klinika

Dr. Tóth Viktória Semmelweis Egyetem Fogpótlástani Klinika

Dr. Tóth Viktória Semmelweis Egyetem Fogpótlástani Klinika

Dr. Tóth Viktória Semmelweis Egyetem Fogpótlástani Klinika

Dr. Tóth Viktória Semmelweis Egyetem Fogpótlástani Klinika

Dr. Tóth Viktória Semmelweis Egyetem Fogpótlástani Klinika

Dr. Tóth Viktória Semmelweis Egyetem Fogpótlástani Klinika

Dr. Tóth Viktória Semmelweis Egyetem Fogpótlástani Klinika

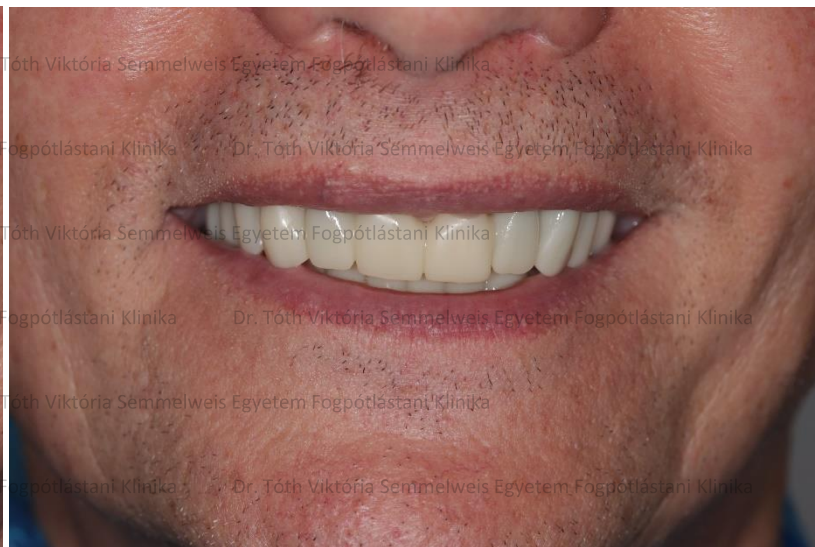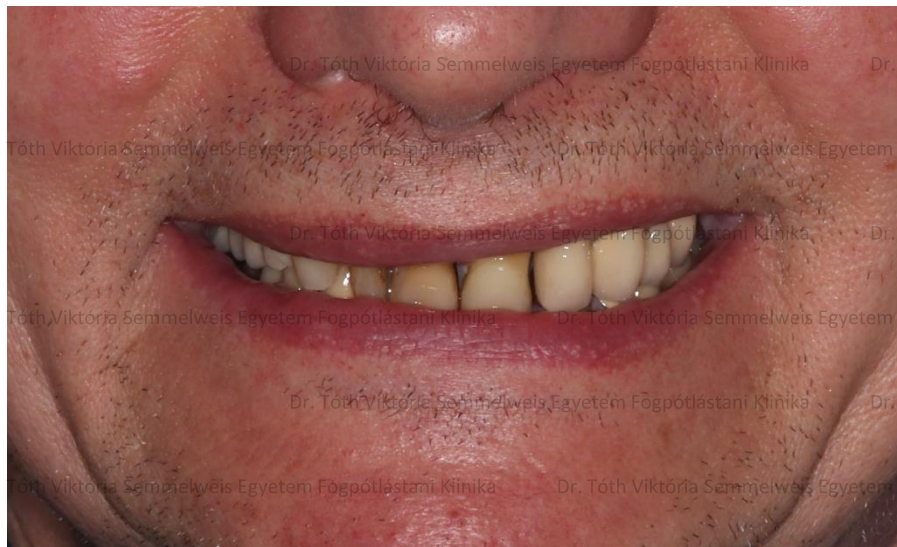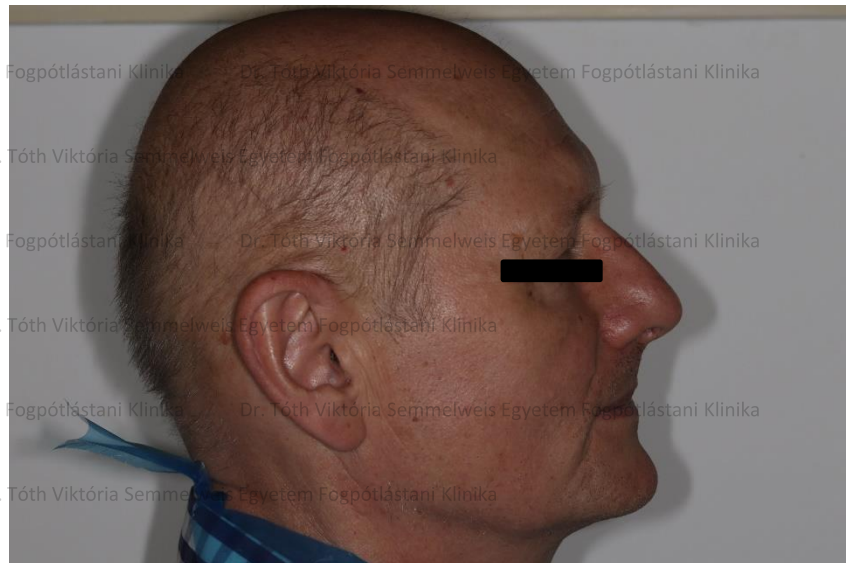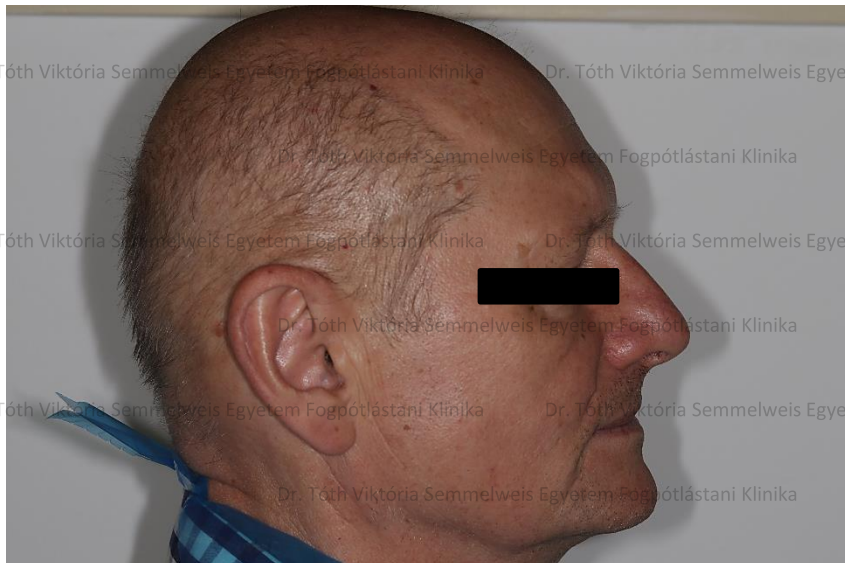
Dr. Tóth Viktória Semmelweis Egyetem Fogpótlástani Klinika



Előtte-Utána

Dr. Tóth Viktória Semmelweis Egyetem Fogpótlástani Klinika

Dr. Tóth Viktória Semmelweis Egyetem Fogpótlástani Klinika



Protetikai Kezelési Terv

Dr. Tóth Viktória Semmelweis Egyetem Fogpótlástani Klinika

Dr. Tóth Viktória Semmelweis Egyetem Fogpótlástani Klinika

Dr. Tóth Viktória Semmelweis Egyetem Fogpótlástani Klinika

Dr. Tóth Viktória Semmelweis Egyetem Fogpótlástani Klinika

Dr. Tóth Viktória Semmelweis Egyetem Fogpótlástani Klinika

Dr. Tóth Viktória Semmelweis Egyetem Fogpótlástani Klinika

Dr. Tóth Viktória Semmelweis Egyetem Fogpótlástani Klinika

Dr. Tóth Viktória Semmelweis Egyetem Fogpótlástani Klinika

Színek jelentése:

Kék = fém, Zöld = kerámia, Piros = akrilát

Sárga = rejtett elhorgonyzási elem (matrix)

Narancsszín = cirkónium-dioxid kerámia

FELSŐ ÁLLCSONT: RÖGZÍTETT CIRKÓNIUM-DIOXID VÁZAS KERÁMIA LEPLEZÉSŰ HÍDPÓTLÁSOK

- 4 tagú cirkónium-dioxid vázas kerámia leplezésű hídpótlás:
Leplezett horgonykoronák: 17, 15, 14
Leplezett hídtag: 16
- 5 tagú cirkónium-dioxid vázas kerámia leplezésű sínpótlás:
Leplezett horgonykoronák: 13, 12, 11, 21, 22
- 4 tagú cirkónium-dioxid vázas kerámia leplezésű hídpótlás:
Leplezett horgonykoronák: 23, 25
Leplezett hídtag: 24, 26



Dr. Tóth Viktória Semmelweis Egyetem Fogpótlástani Klinika

Dr. Tóth Viktória Semmelweis Egyetem Fogpótlástani Klinika

Dr. Tóth Viktória Semmelweis Egyetem Fogpótlástani Klinika

Dr. Tóth Viktória Semmelweis Egyetem Fogpótlástani Klinika

Dr. Tóth Viktória Semmelweis Egyetem Fogpótlástani Klinika

Dr. Tóth Viktória Semmelweis Egyetem Fogpótlástani Klinika

Dr. Tóth Viktória Semmelweis Egyetem Fogpótlástani Klinika

Dr. Tóth Viktória Semmelweis Egyetem Fogpótlástani Klinika

Dr. Tóth Viktória Semmelweis Egyetem Fogpótlástani Klinika

Dr. Tóth Viktória Semmelweis Egyetem Fogpótlástani Klinika

Dr. Tóth Viktória Semmelweis Egyetem Fogpótlástani Klinika

Dr. Tóth Viktória Semmelweis Egyetem Fogpótlástani Klinika

Dr. Tóth Viktória Semmelweis Egyetem Fogpótlástani Klinika

Dr. Tóth Viktória Semmelweis Egyetem Fogpótlástani Klinika

Dr. Tóth Viktória Semmelweis Egyetem Fogpótlástani Klinika

Fogpótlás Szakvizsga 1. Pillérfogak preparációja;
2. Kombinált fogpótlás; 14. A szerzett mélyharapás
terápiájának kivitelezése

SEMELWEIS EGYETEM
Fogpótlástani Klinika



Protetikai Kezelési Terv

Dr. Tóth Viktória Semmelweis Egyetem Fogpótlástani Klinika

Dr. Tóth Viktória Semmelweis Egyetem Fogpótlástani Klinika

Dr. Tóth Viktória Semmelweis Egyetem Fogpótlástani Klinika

Dr. Tóth Viktória Semmelweis Egyetem Fogpótlástani Klinika

Dr. Tóth Viktória Semmelweis Egyetem Fogpótlástani Klinika

Dr. Tóth Viktória Semmelweis Egyetem Fogpótlástani Klinika

Dr. Tóth Viktória Semmelweis Egyetem Fogpótlástani Klinika

Dr. Tóth Viktória Semmelweis Egyetem Fogpótlástani Klinika

Dr. Tóth Viktória Semmelweis Egyetem Fogpótlástani Klinika

Dr. Tóth Viktória Semmelweis Egyetem Fogpótlástani Klinika

Színek jelentése:

Kék = fém, Zöld = kerámia, Piros = akrilát
Sárga = rejtett elhorgonyzási elem (matrix)
Narancsszín = cirkónium-dioxid kerámia

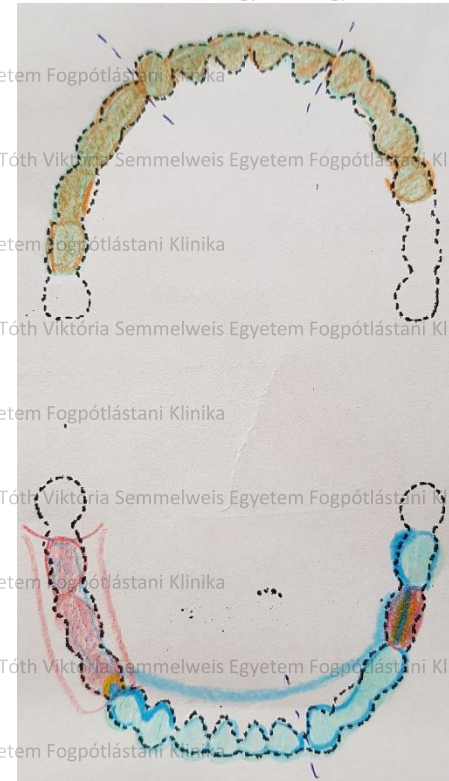ALSÓ ÁLLCSONT: KOMBINÁLT FOGPÓTLÁS REJTETT ÉS KAPOCS ELHORGONYZÁSSAL

Rögzített rész:

- 6-tagú, lézerszinterelt technológiával készült fémkerámia sín-pótlás (CoCr)
Leplezett horgonykoronák: 44, 43, 42, 41, 31, 32
Rejtett rögzítőeszköz: precí vertex csúsztató patríx (44), frézelt váll (44 és 43) és interlock (44-43 között)
- 4-tagú, lézerszinterelt technológiával készült fémkerámia hídpótlás (CoCr)
Leplezett horgonykoronák: 33, 35, 37
Merevítőrúd a 35 és 37 fogak között, frézelt váll a 37 fogon

Kivehető rész: rejtett és öntött kapocs elhorgonyzású részleges kivehető fogpótlás

- **Megtámasztás:** dentomucosális
 - mintára öntött technológiával készült redukált fém (CoCr) alaplemez, lingualis ívvel
- **Elhorgonyzás:** rejtett rögzítőeszközzel és öntött kapocccsal merev elhorgonyzás
 - precí vertex csúsztató matrix és billenésálló nyúlvány: 44, 43
 - interlock: 44-43 között
 - Öntött kapocs a 37 fogon
- 4 db keményakrilát műfog: 45, 46, 47, 36



Dr. Tóth Viktória Semmelweis Egyetem Fogpótlástani Klinika

Dr. Tóth Viktória Semmelweis Egyetem Fogpótlástani Klinika

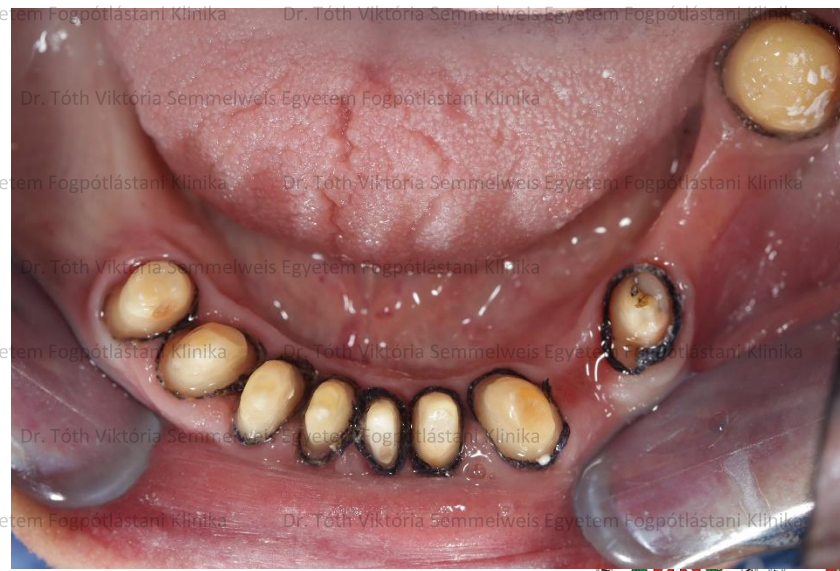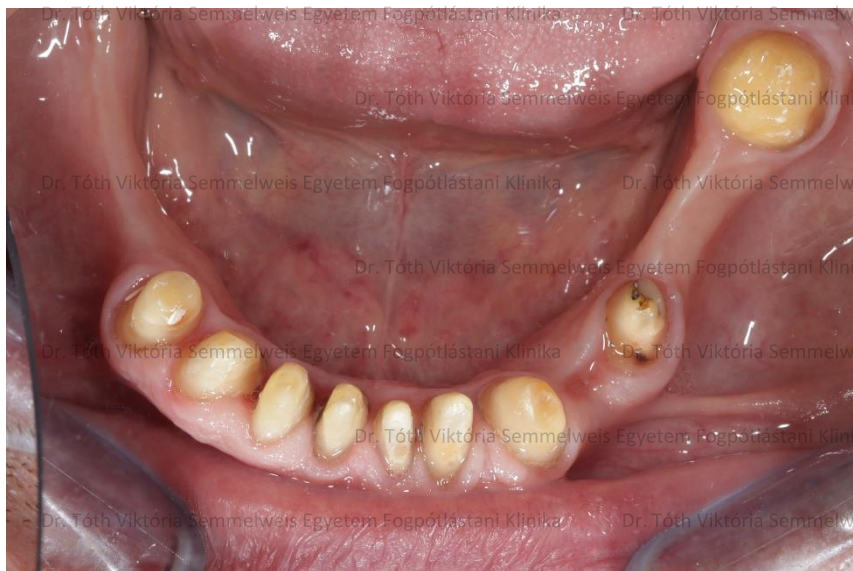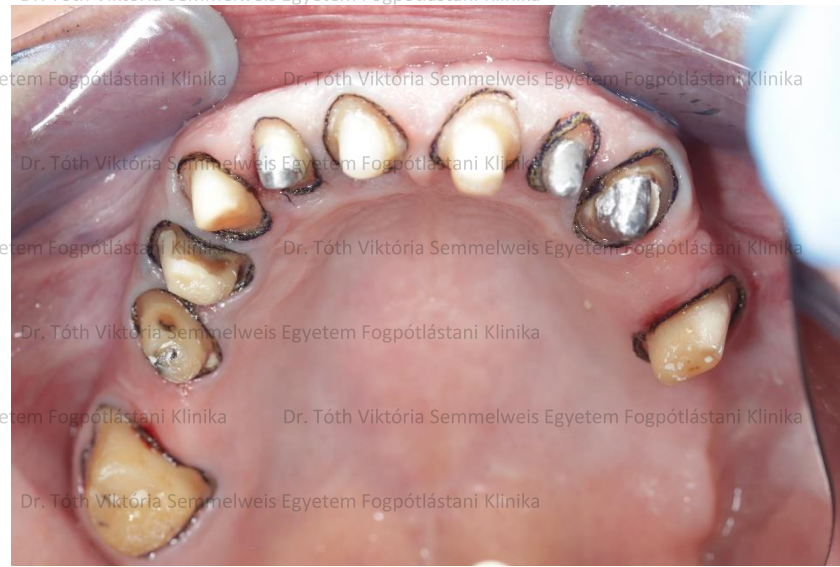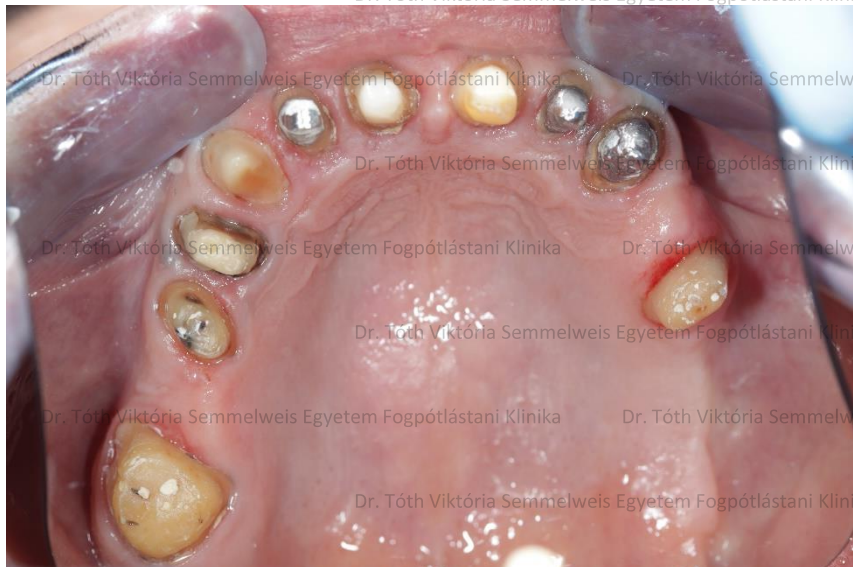Dr. Tóth Viktória Semmelweis Egyetem Fogpótlástani Klinika



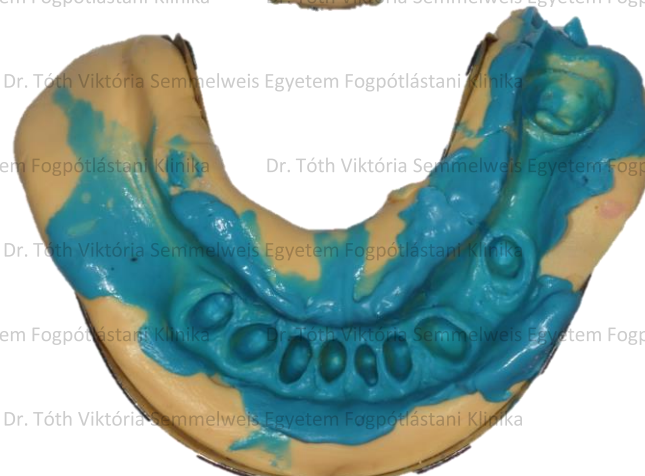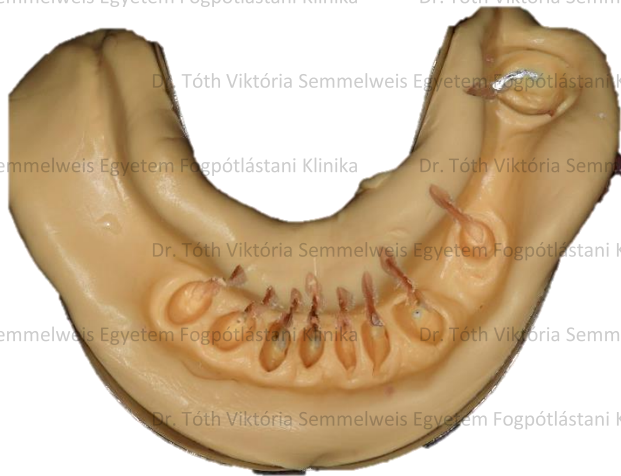
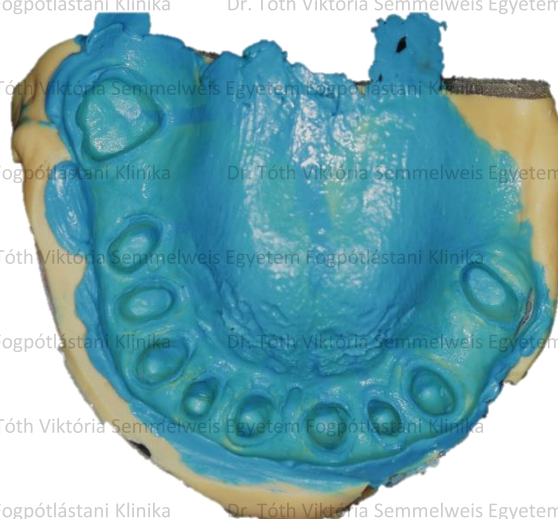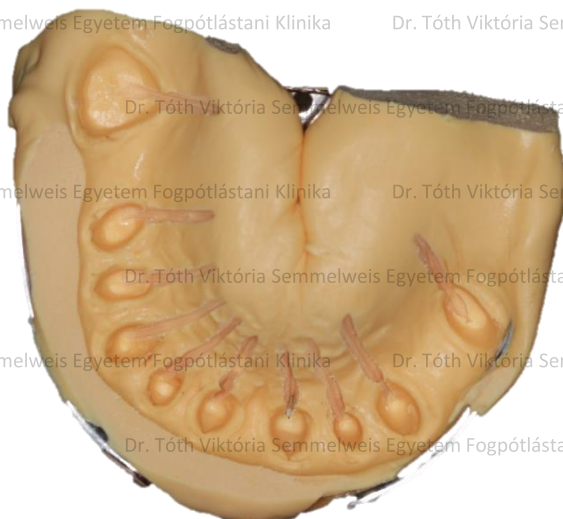
Előkészített csontok dupla fonalas sulcustágítással

Dr. Tóth Viktória Semmelweis Egyetem Fogpótlástani Klinika

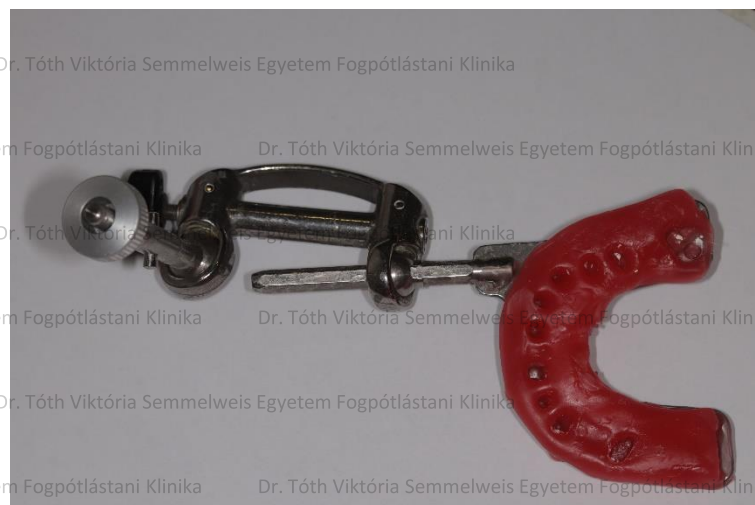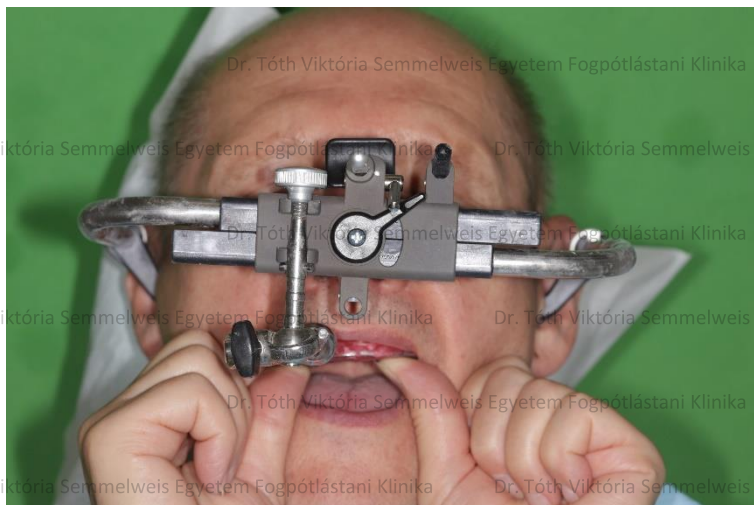
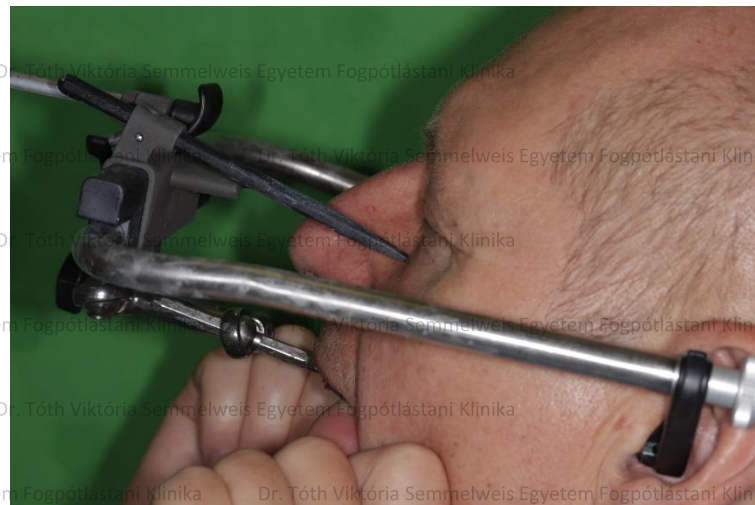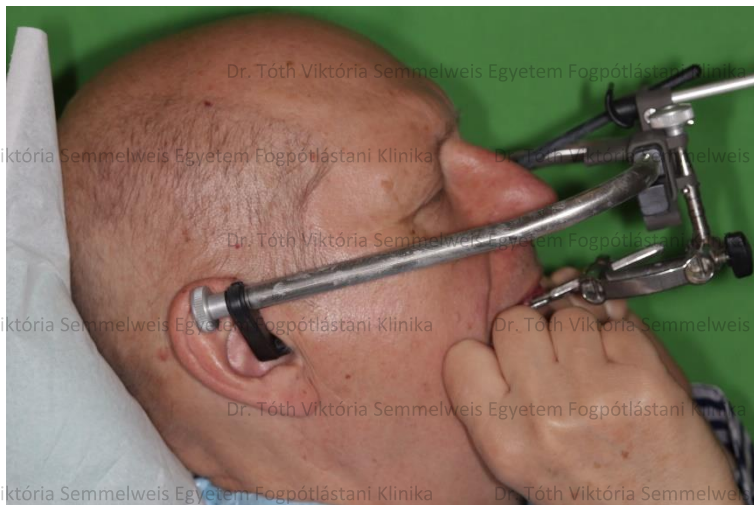Dr. Tóth Viktória Semmelweis Egyetem Fogpótlástani Klinika



Precíziós-szituációs lenyomatvétel két fázis, két idő A-szilikon lenyomatanyag; (Elite HD + Putty; Elite HD + Light Body Zhermack)



Arcíves regisztráció



Dr. Tóth Viktória Semmelweis Egyetem Fogpótlástani Klinika Dr. Tóth Viktória Semmelweis Egyetem Fogpótlástani Klinika Dr. Tóth Viktória Semmelweis Egyetem Fogpótlástani Klinika

Állcsontreláció-meghatározás szekciós harapásrögzítő szilikonnal a hosszú távú ideiglenes fogpótlások segítségével

Dr. Tóth Viktória Semmelweis Egyetem Fogpótlástani Klinika Dr. Tóth Viktória Semmelweis Egyetem Fogpótlástani Klinika Dr. Tóth Viktória Semmelweis Egyetem Fogpótlástani Klinika

Dr. Tóth Viktória Semmelweis Egyetem Fogpótlástani Klinika Dr. Tóth Viktória Semmelweis Egyetem Fogpótlástani Klinika

Dr. Tóth Viktória Semmelweis Egyetem Fogpótlástani Klinika Dr. Tóth Viktória Semmelweis Egyetem Fogpótlástani Klinika Dr. Tóth Viktória Semmelweis Egyetem Fogpótlástani Klinika

Dr. Tóth Viktória Semmelweis Egyetem Fogpótlástani Klinika Dr. Tóth Viktória Semmelweis Egyetem Fogpótlástani Klinika

Dr. Tóth Viktória Semmelweis Egyetem Fogpótlástani Klinika Dr. Tóth Viktória Semmelweis Egyetem Fogpótlástani Klinika Dr. Tóth Viktória Semmelweis Egyetem Fogpótlástani Klinika

Dr. Tóth Viktória Semmelweis Egyetem Fogpótlástani Klinika Dr. Tóth Viktória Semmelweis Egyetem Fogpótlástani Klinika

Dr. Tóth Viktória Semmelweis Egyetem Fogpótlástani Klinika Dr. Tóth Viktória Semmelweis Egyetem Fogpótlástani Klinika Dr. Tóth Viktória Semmelweis Egyetem Fogpótlástani Klinika

Dr. Tóth Viktória Semmelweis Egyetem Fogpótlástani Klinika Dr. Tóth Viktória Semmelweis Egyetem Fogpótlástani Klinika

Dr. Tóth Viktória Semmelweis Egyetem Fogpótlástani Klinika Dr. Tóth Viktória Semmelweis Egyetem Fogpótlástani Klinika Dr. Tóth Viktória Semmelweis Egyetem Fogpótlástani Klinika

Dr. Tóth Viktória Semmelweis Egyetem Fogpótlástani Klinika Dr. Tóth Viktória Semmelweis Egyetem Fogpótlástani Klinika

Dr. Tóth Viktória Semmelweis Egyetem Fogpótlástani Klinika Dr. Tóth Viktória Semmelweis Egyetem Fogpótlástani Klinika Dr. Tóth Viktória Semmelweis Egyetem Fogpótlástani Klinika

Dr. Tóth Viktória Semmelweis Egyetem Fogpótlástani Klinika Dr. Tóth Viktória Semmelweis Egyetem Fogpótlástani Klinika

Dr. Tóth Viktória Semmelweis Egyetem Fogpótlástani Klinika Dr. Tóth Viktória Semmelweis Egyetem Fogpótlástani Klinika Dr. Tóth Viktória Semmelweis Egyetem Fogpótlástani Klinika



Dr. Tóth Viktória Semmelweis Egyetem Fogpótlástani Klinika

Dr. Tóth Viktória Semmelweis Egyetem Fogpótlástani Klinika

Dr. Tóth Viktória Semmelweis Egyetem Fogpótlástani Klinika

Szekciós minták

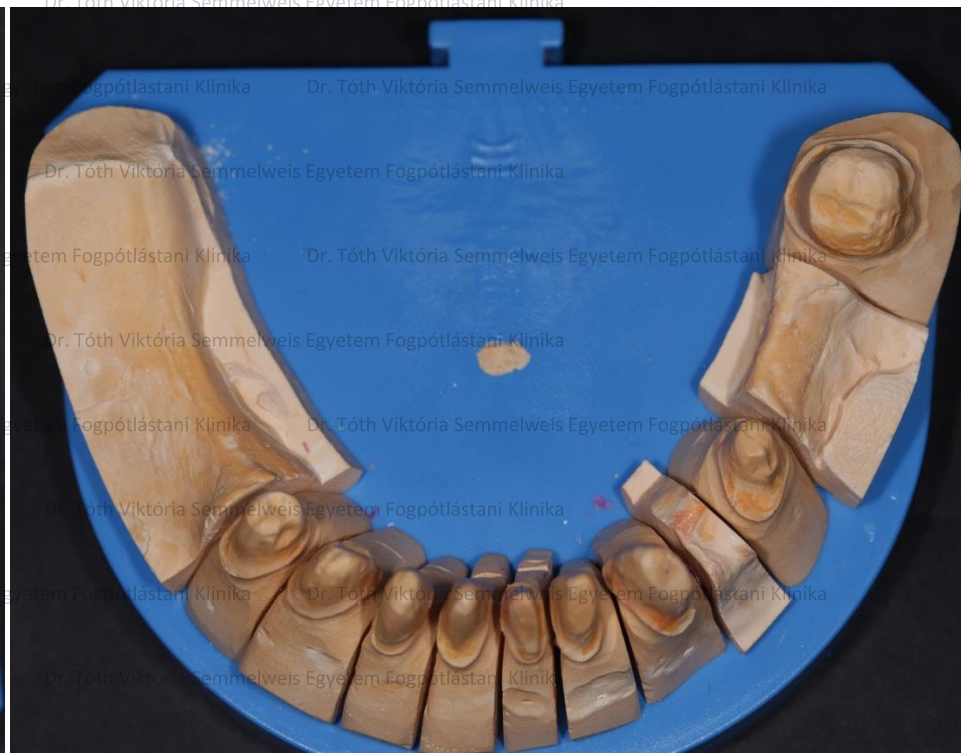
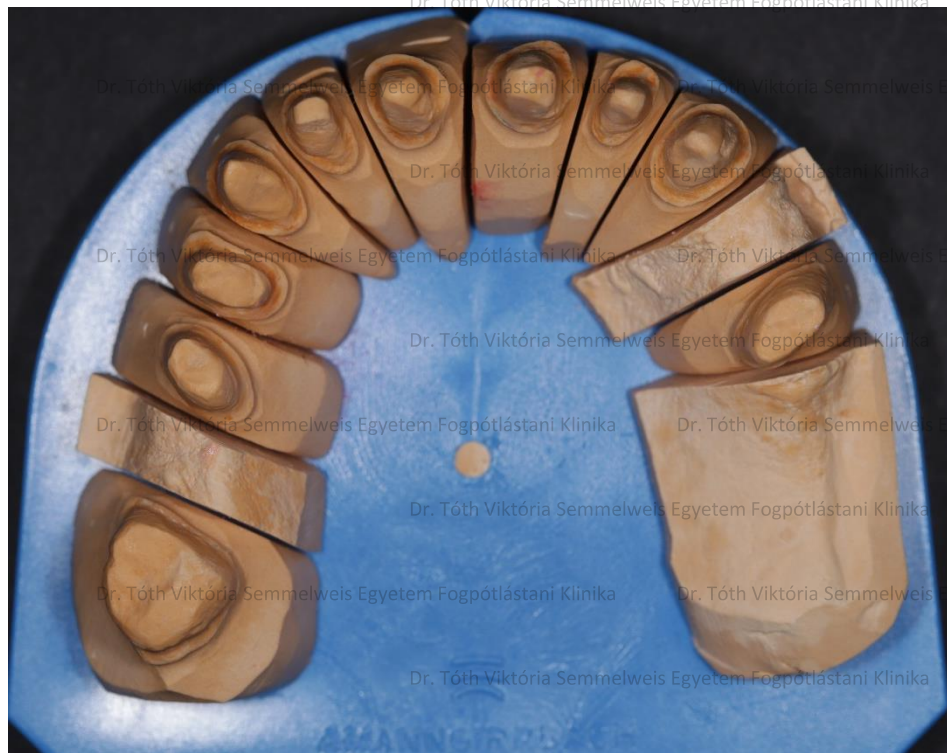Dr. Tóth Viktória Semmelweis Egyetem Fogpótlástani Klinika

Dr. Tóth Viktória Semmelweis Egyetem Fogpótlástani Klinika

Dr. Tóth Viktória Semmelweis Egyetem Fogpótlástani Klinika

Dr. Tóth Viktória Semmelweis Egyetem Fogpótlástani Klinika

Dr. Tóth Viktória Semmelweis Egyetem Fogpótlástani Klinika



Dr. Tóth Viktória Semmelweis Egyetem Fogpótlástani Klinika

Dr. Tóth Viktória Semmelweis Egyetem Fogpótlástani Klinika

Dr. Tóth Viktória Semmelweis Egyetem Fogpótlástani Klinika

Dr. Tóth Viktória Semmelweis Egyetem Fogpótlástani Klinika

Dr. Tóth Viktória Semmelweis Egyetem Fogpótlástani Klinika

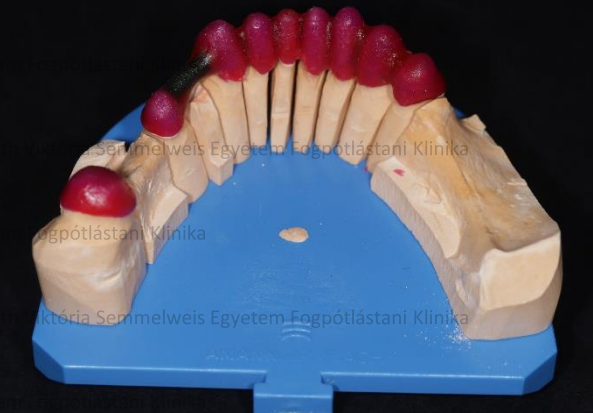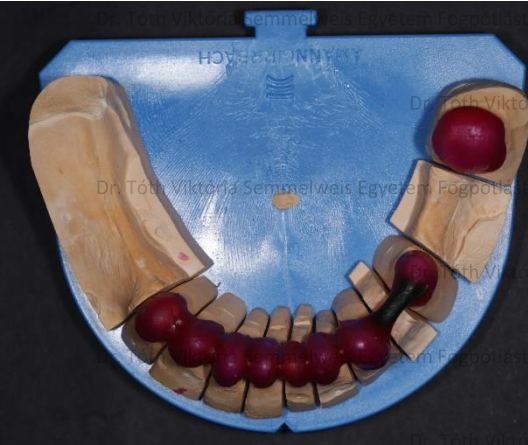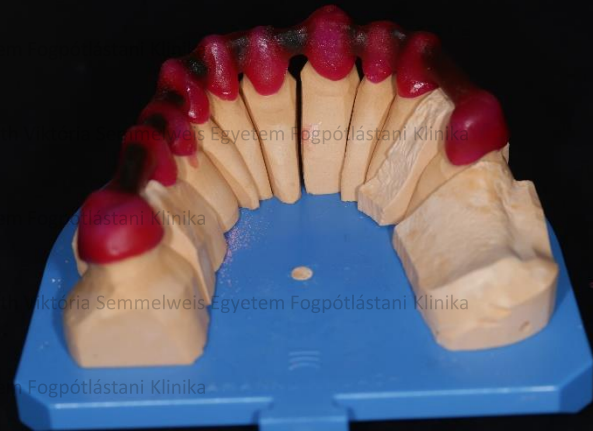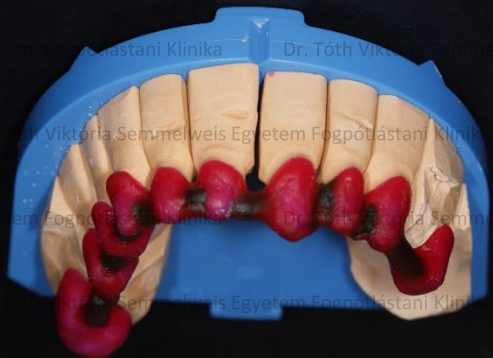Dr. Tóth Viktória Semmelweis Egyetem Fogpótlástani Klinika

Dr. Tóth Viktória Semmelweis Egyetem Fogpótlástani Klinika

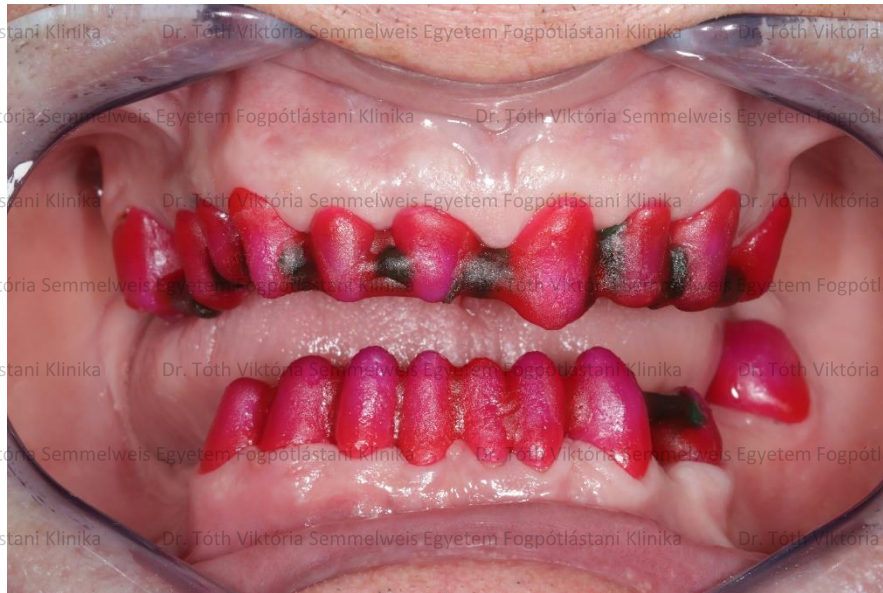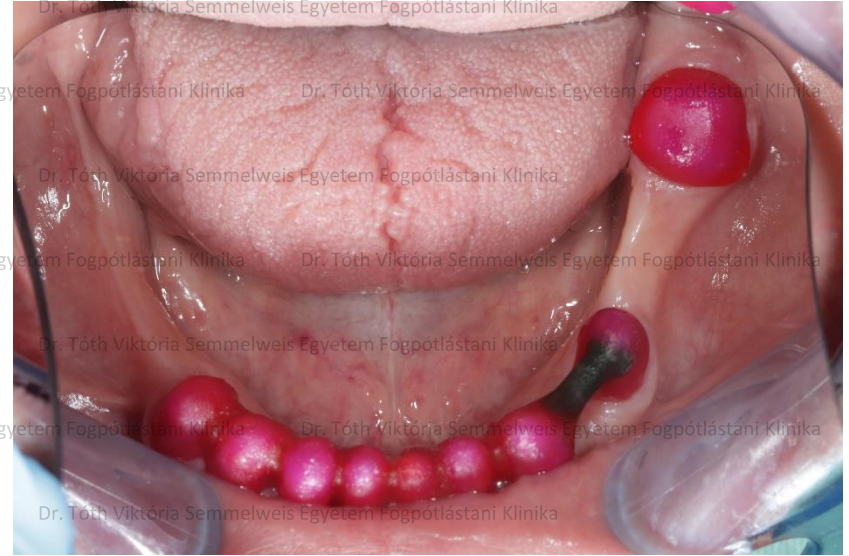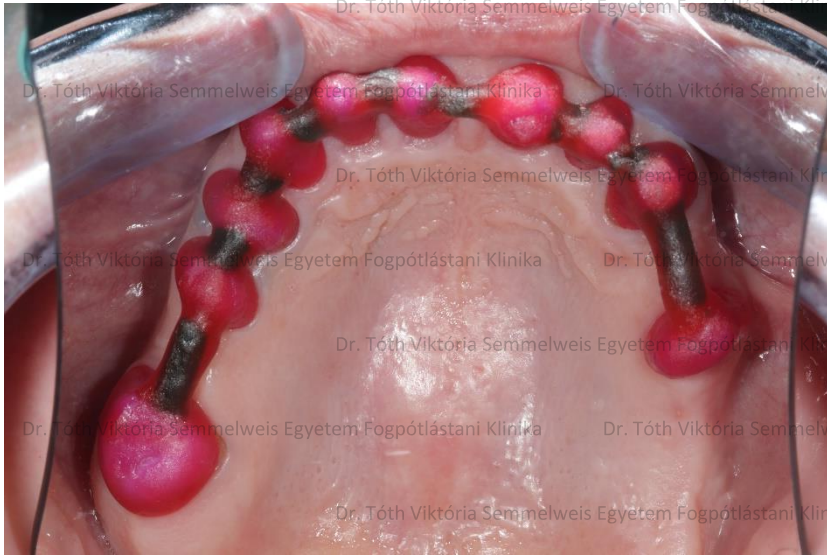Dr. Tóth Viktória Semmelweis Egyetem Fogpótlástani Klinika



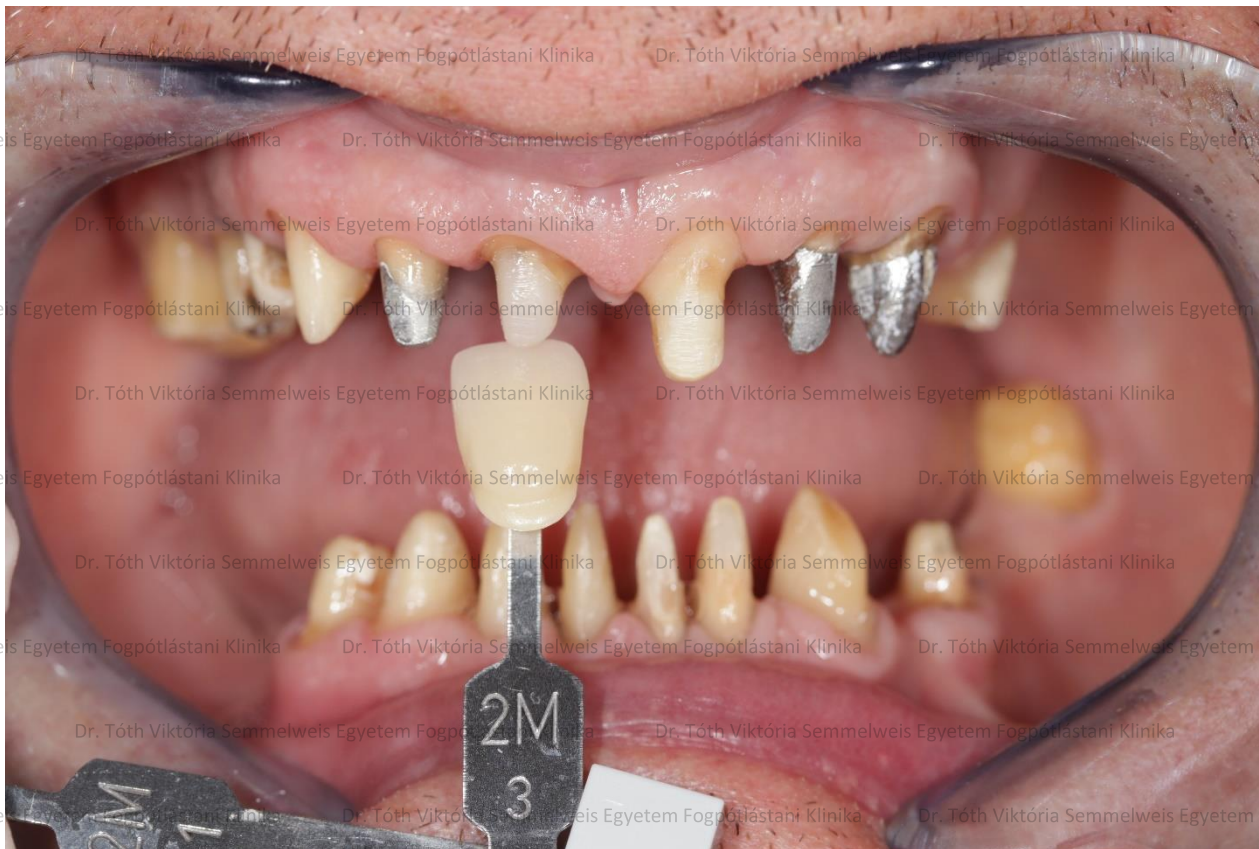
Sapkappróba a szekciós mintákon



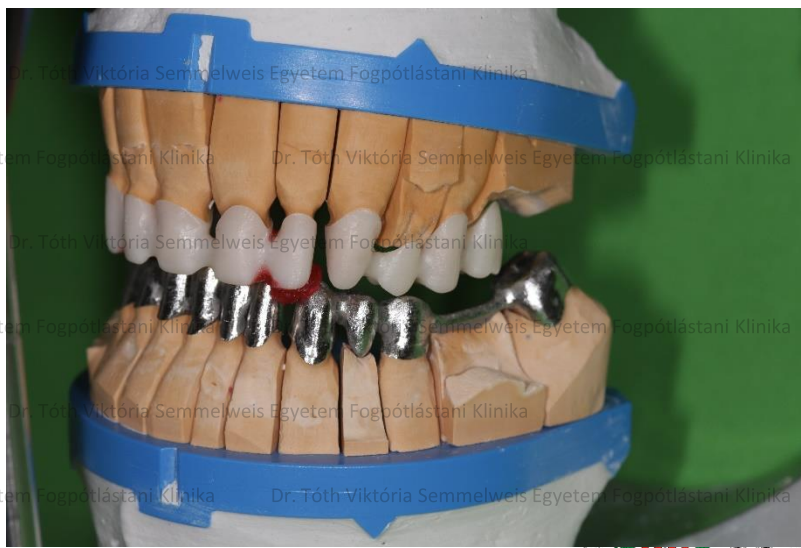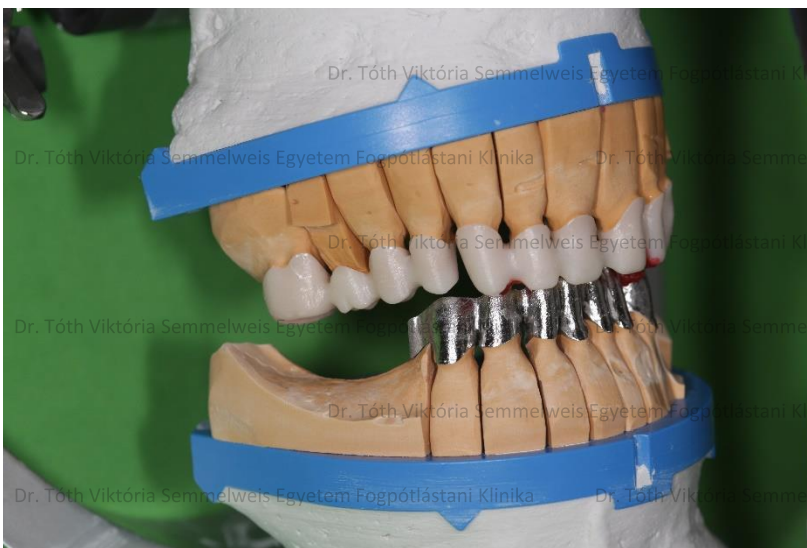

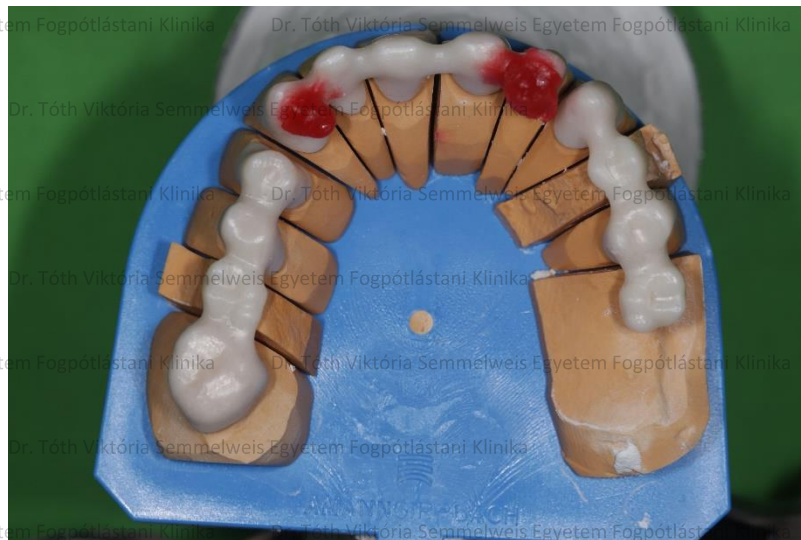Sapkapróba a szájban



Fogszínmeghatározás: 2M3 (Vita 3D Master Linear Guide)

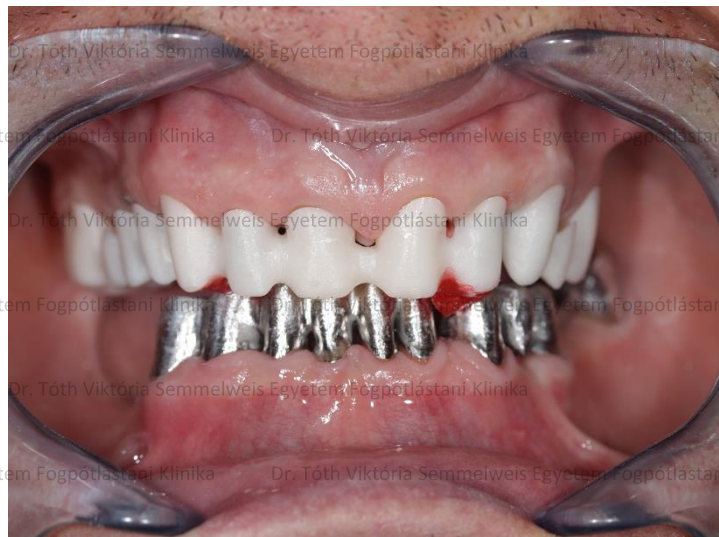
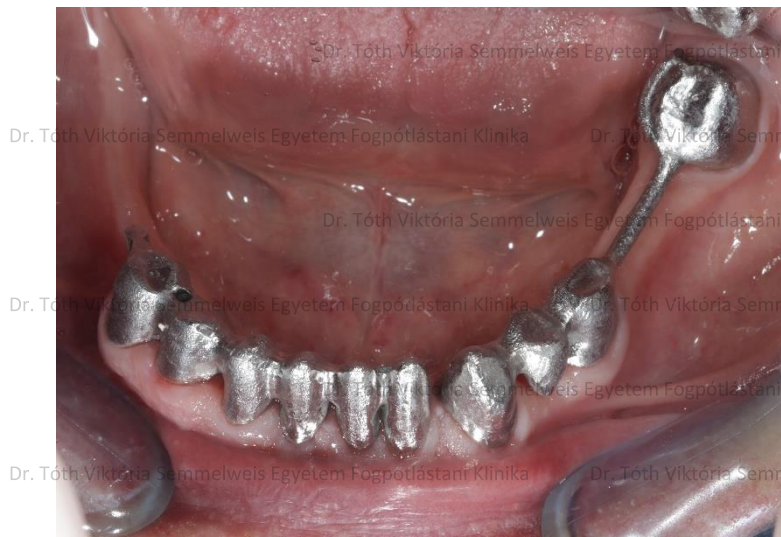
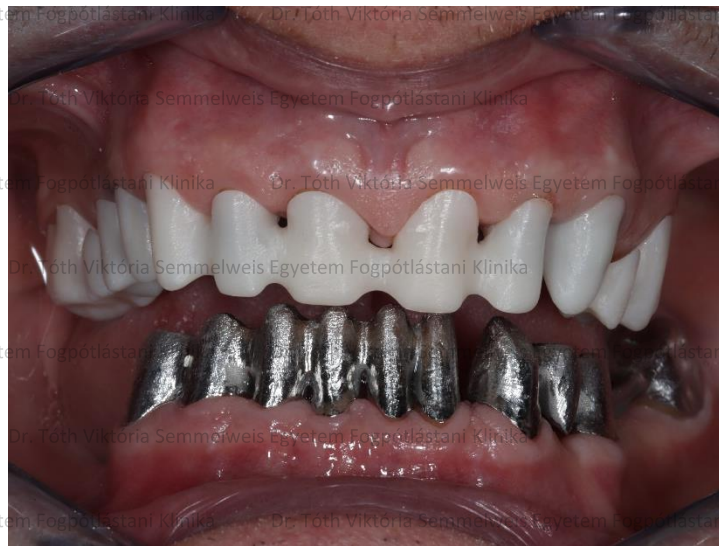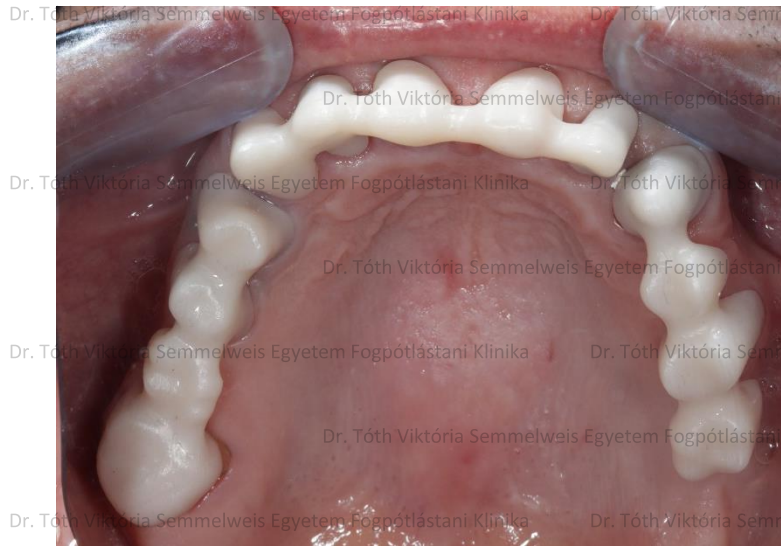Vázpróba az artikulátorban

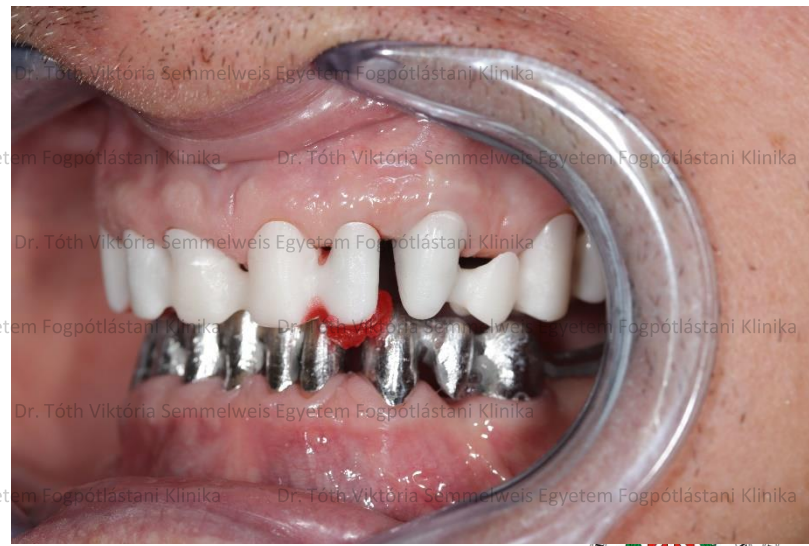
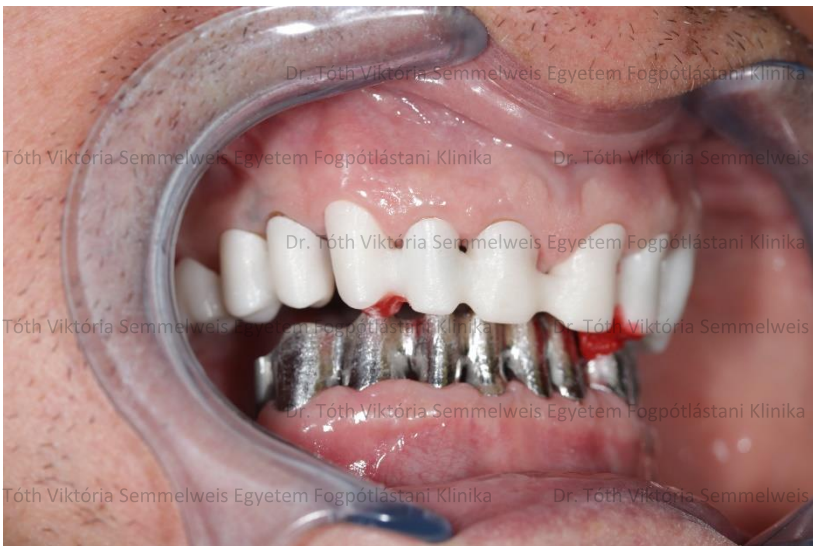
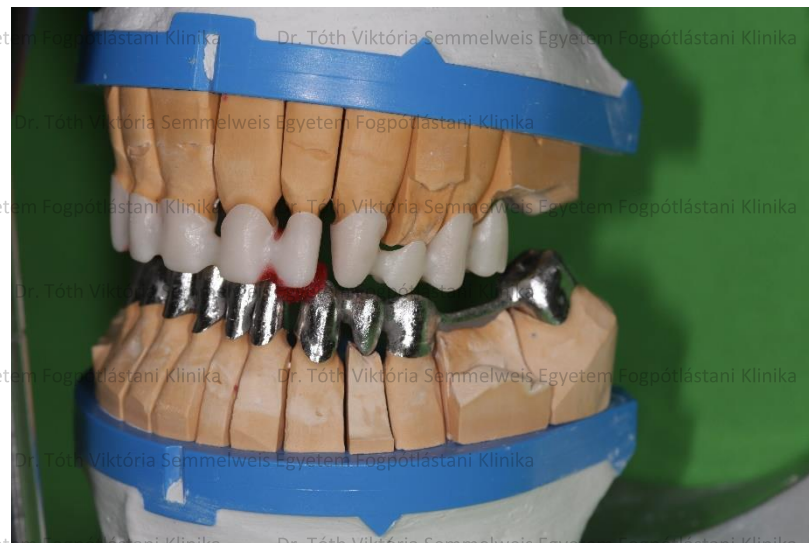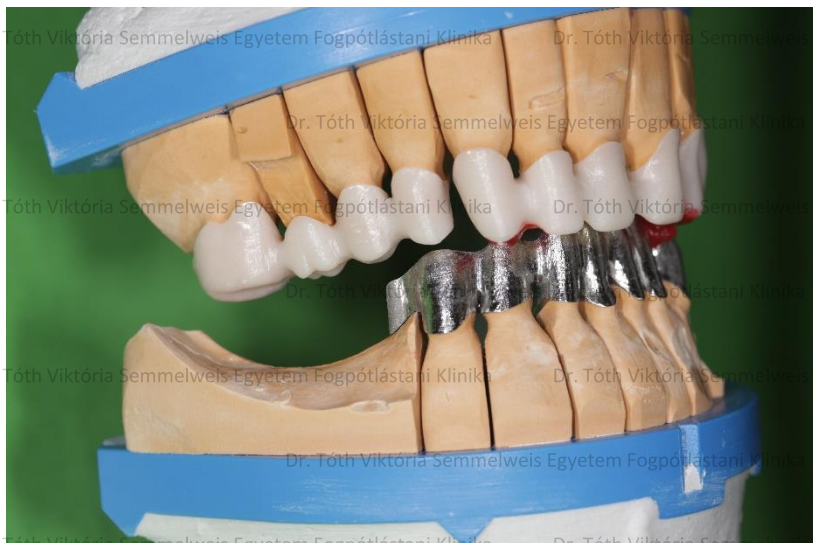Vázpróba a szájbán

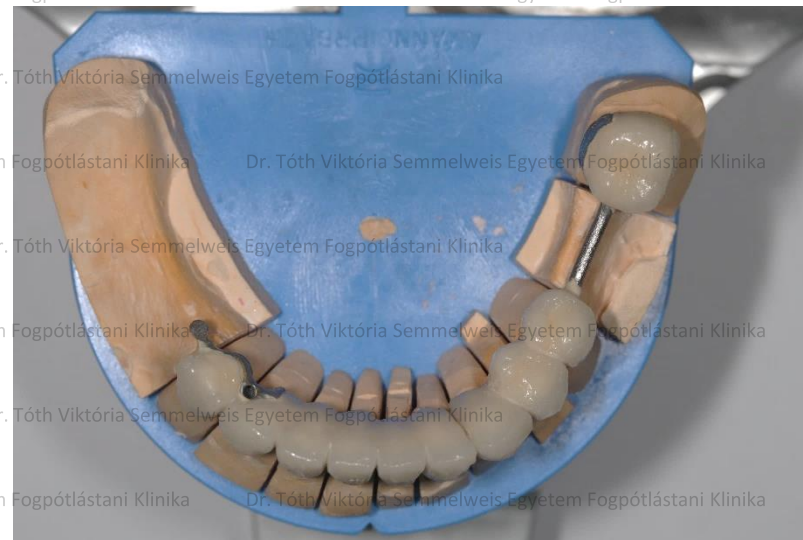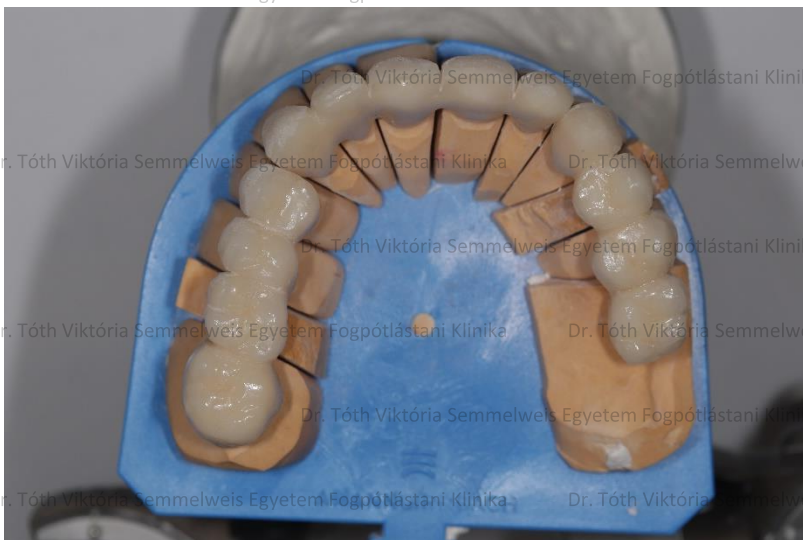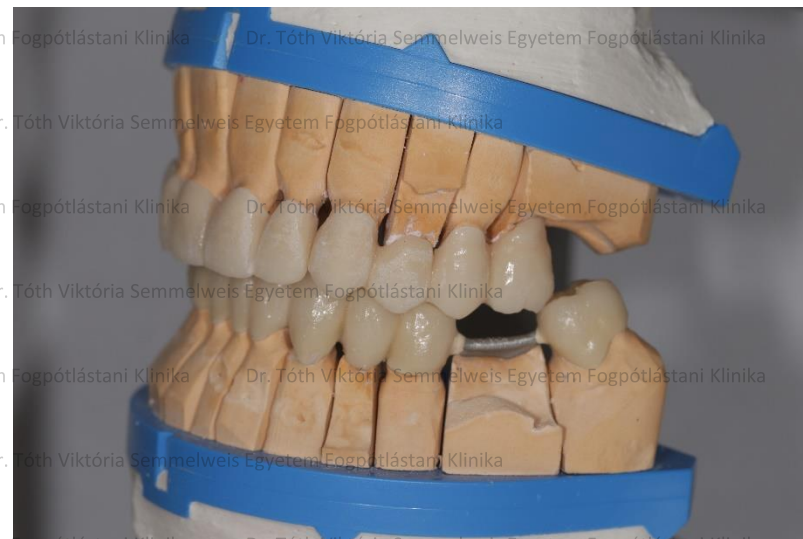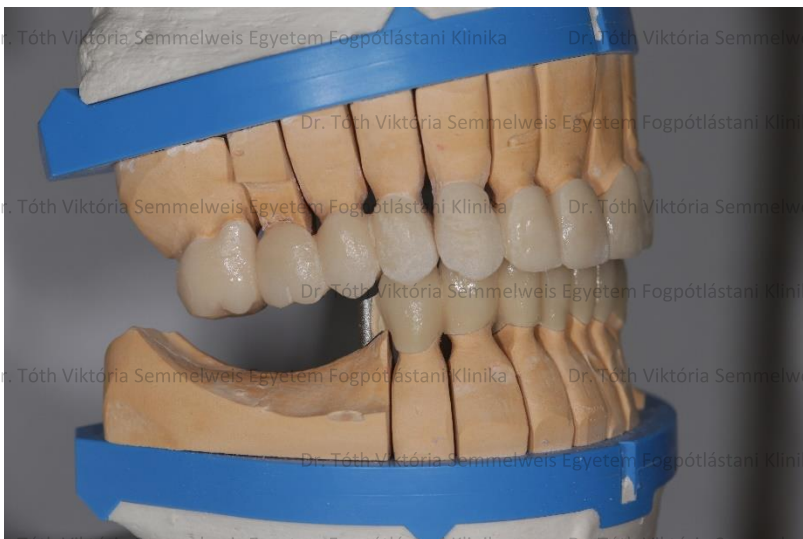Dr. Tóth Viktória Semmelweis Egyetem Fogpótlástani Klinika



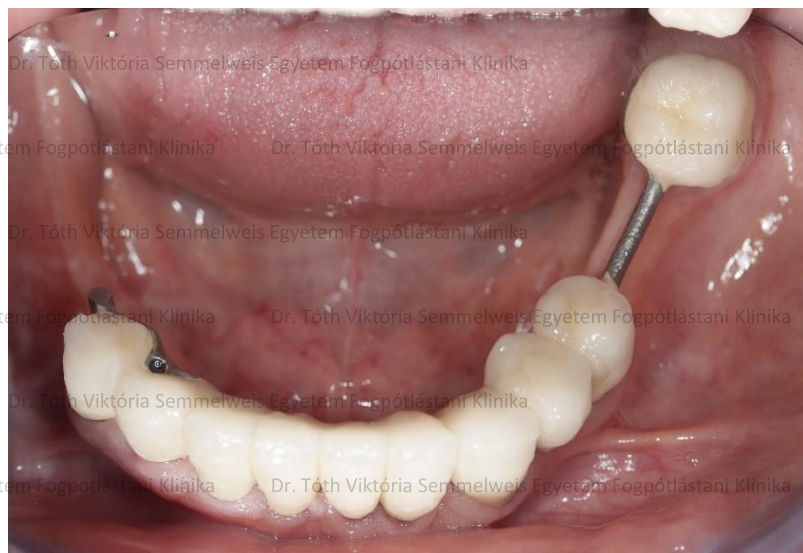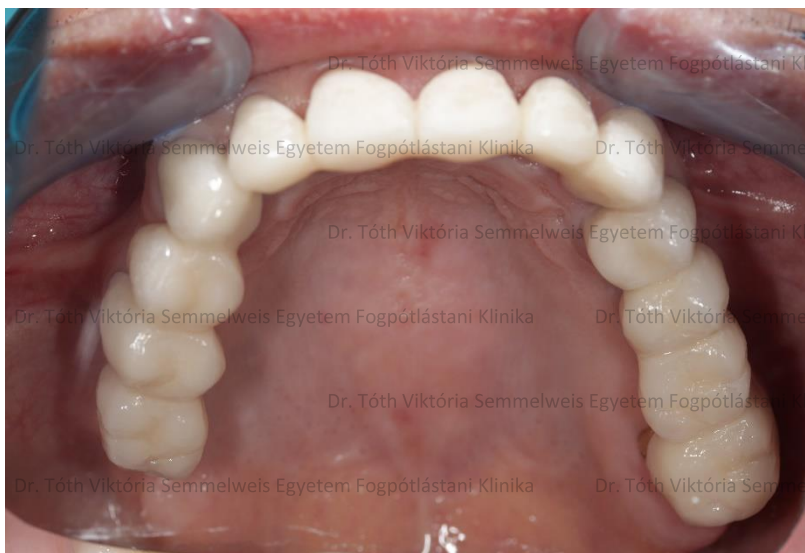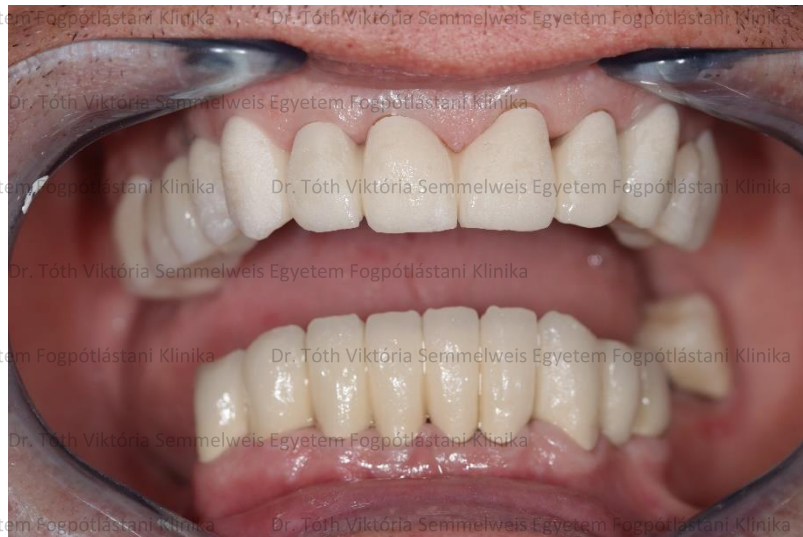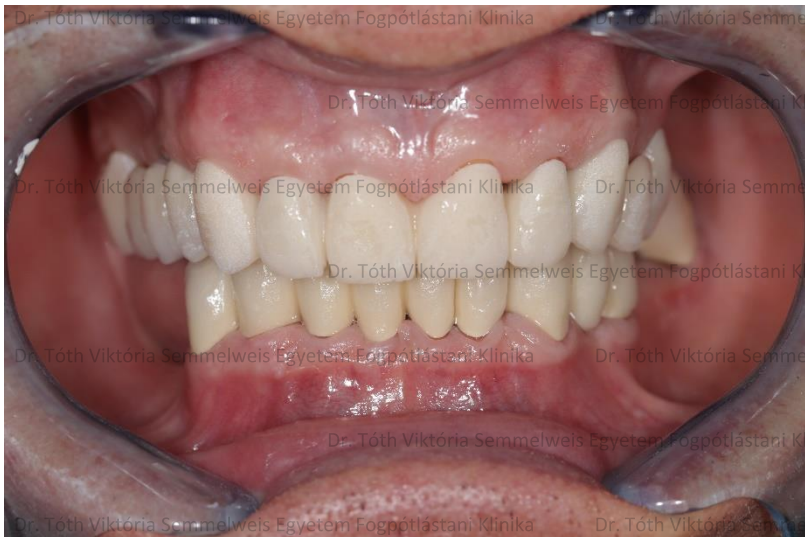Váz az artikulátorban és a szájbán occlusalis stopokkal



Mattpróba az artikulátorban



Mattpróba a szájban

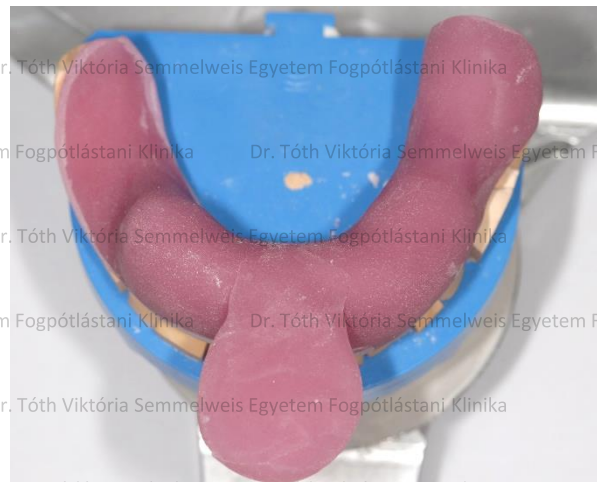
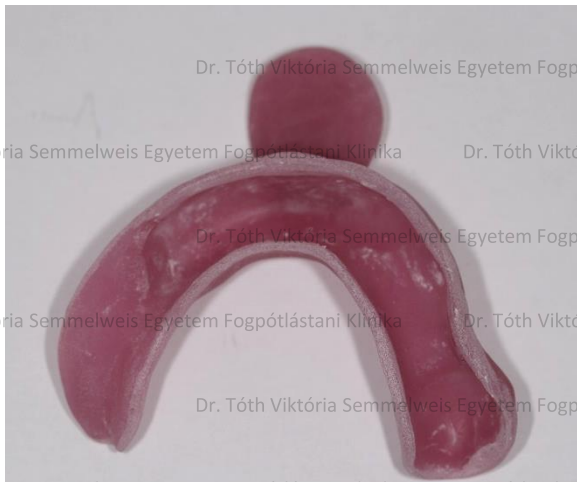
Egyéni kanál; szituációs gyűjtő lenyomat az alsó fogpótlás rögzített részével (C-szilikon lenyomatanyag: Thixoflex M+ Oranwash Zhermack®)

Dr. Tóth Viktória Semmelweis Egyetem Fogpótlástani Klinika

Dr. Tóth Viktória Semmelweis Egyetem Fogpótlástani Klinika

Dr. Tóth Viktória Semmelweis Egyetem Fogpótlástani Klinika



Dr. Tóth Viktória Semmelweis Egyetem Fogpótlástani Klinika

Dr. Tóth Viktória Semmelweis Egyetem Fogpótlástani Klinika

Dr. Tóth Viktória Semmelweis Egyetem Fogpótlástani Klinika

Dr. Tóth Viktória Semmelweis Egyetem Fogpótlástani Klinika

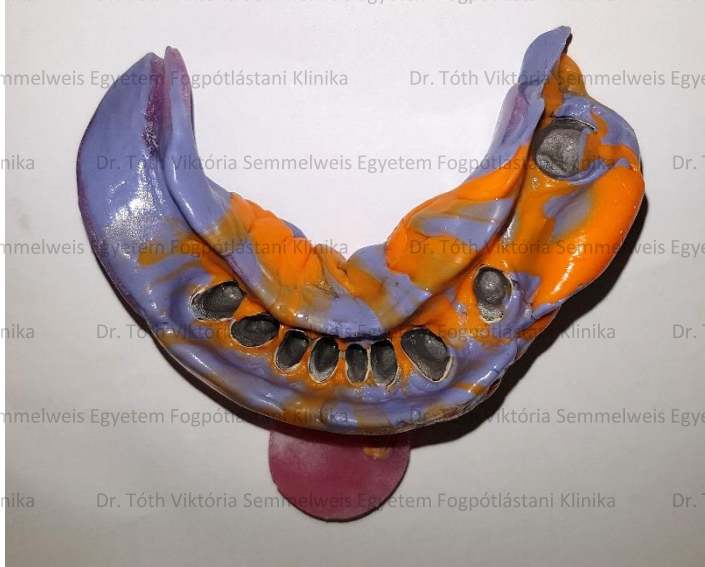Dr. Tóth Viktória Semmelweis Egyetem Fogpótlástani Klinika

Dr. Tóth Viktória Semmelweis Egyetem Fogpótlástani Klinika

Dr. Tóth Viktória Semmelweis Egyetem Fogpótlástani Klinika

Dr. Tóth Viktória Semmelweis Egyetem Fogpótlástani Klinika

Dr. Tóth Viktória Semmelweis Egyetem Fogpótlástani Klinika



Dr. Tóth Viktória Semmelweis Egyetem Fogpótlástani Klinika

Dr. Tóth Viktória Semmelweis Egyetem Fogpótlástani Klinika

Dr. Tóth Viktória Semmelweis Egyetem Fogpótlástani Klinika

Dr. Tóth Viktória Semmelweis Egyetem Fogpótlástani Klinika

Dr. Tóth Viktória Semmelweis Egyetem Fogpótlástani Klinika

Dr. Tóth Viktória Semmelweis Egyetem Fogpótlástani Klinika

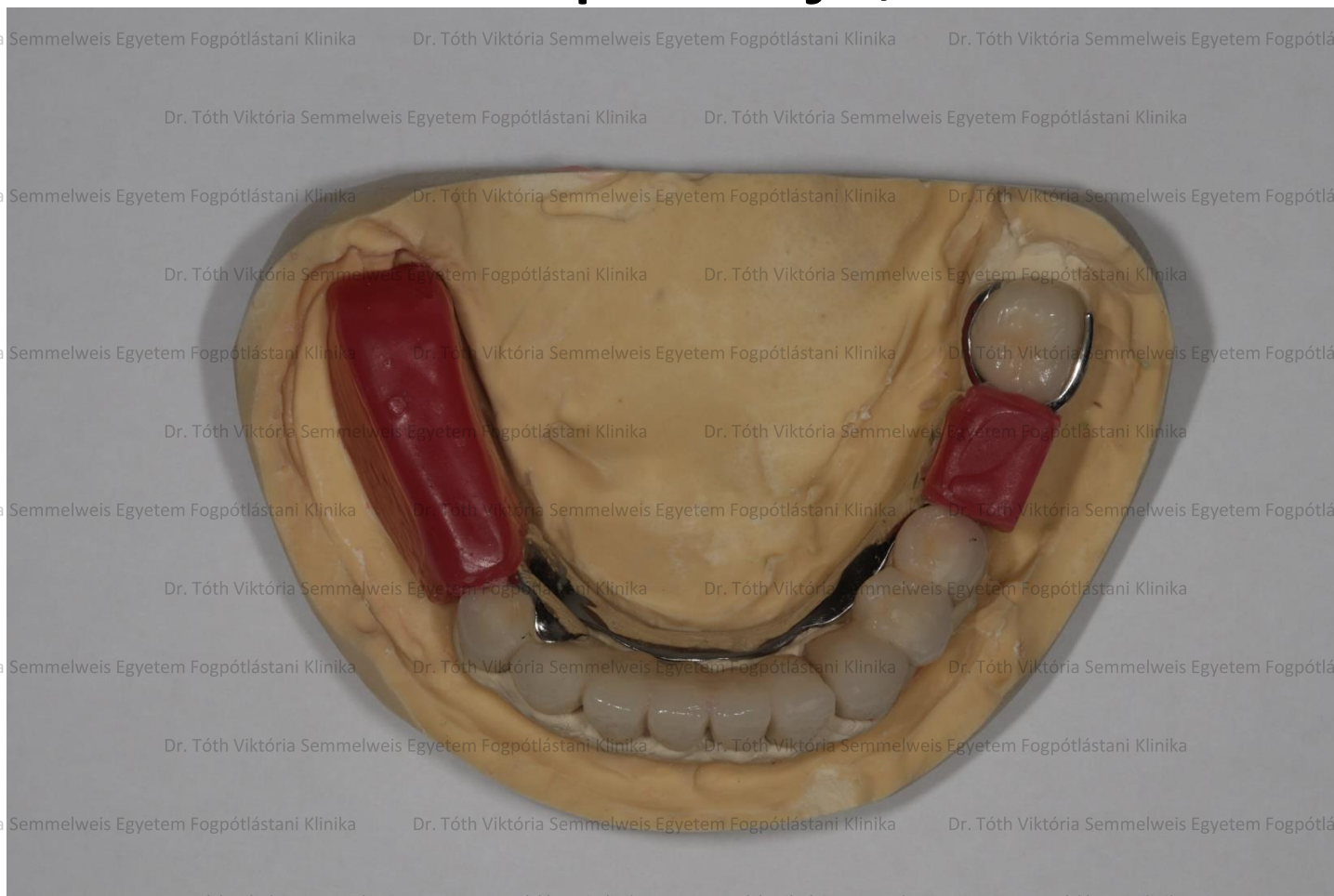
Dr. Tóth Viktória Semmelweis Egyetem Fogpótlástani Klinika

Dr. Tóth Viktória Semmelweis Egyetem Fogpótlástani Klinika

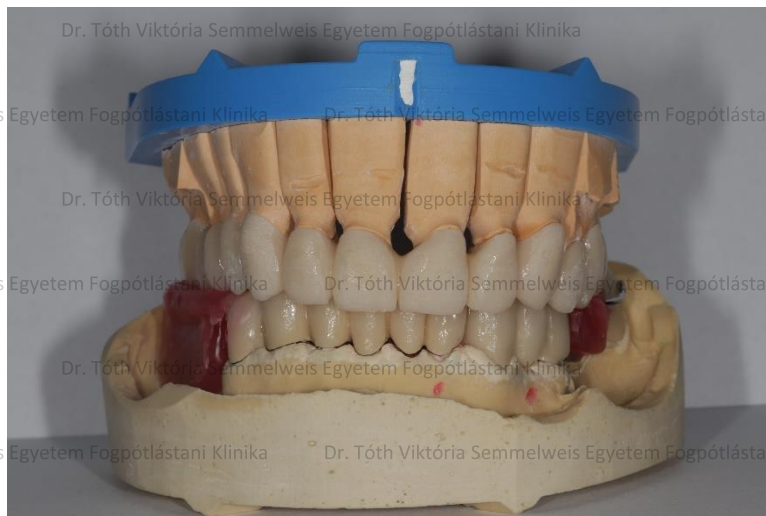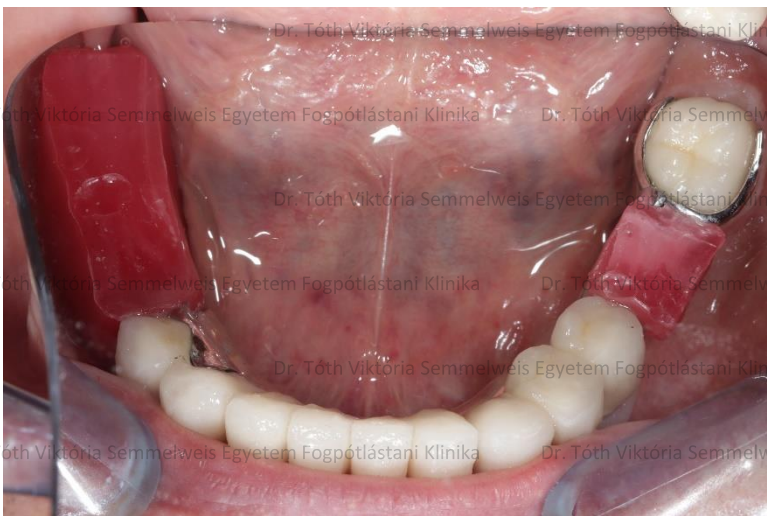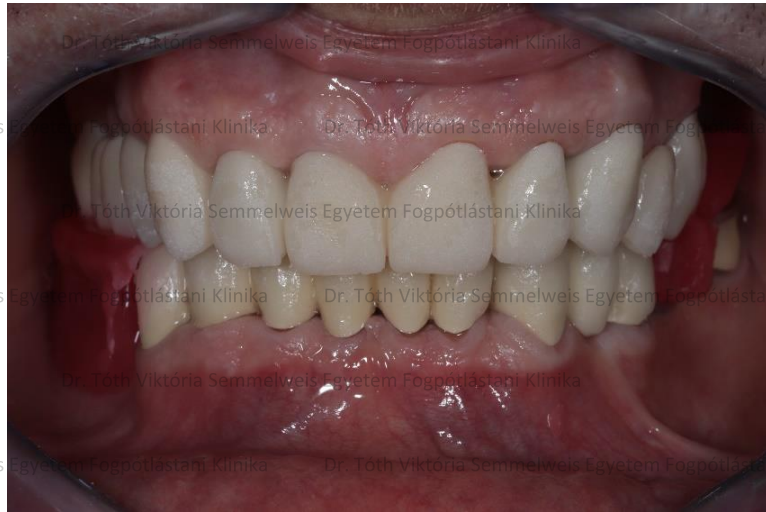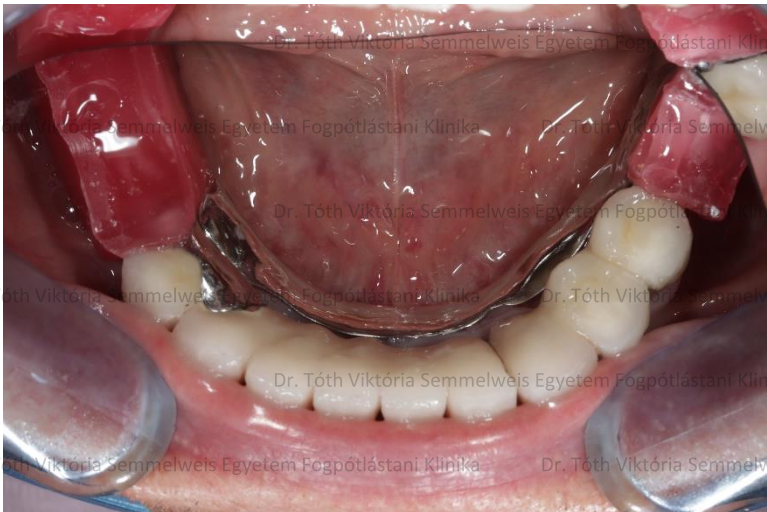Dr. Tóth Viktória Semmelweis Egyetem Fogpótlástani Klinika



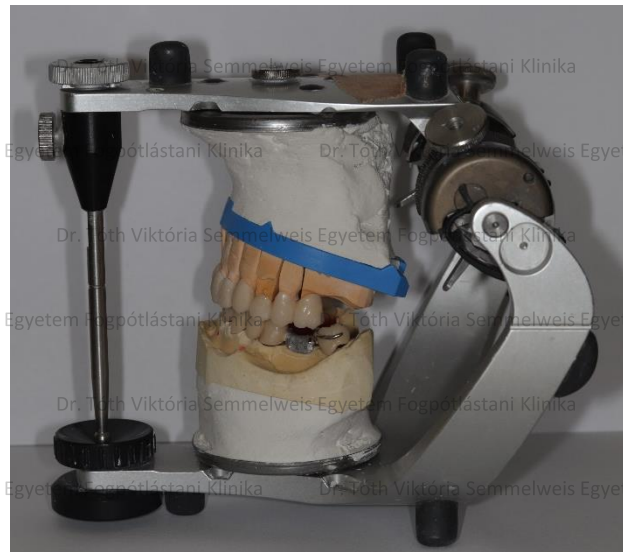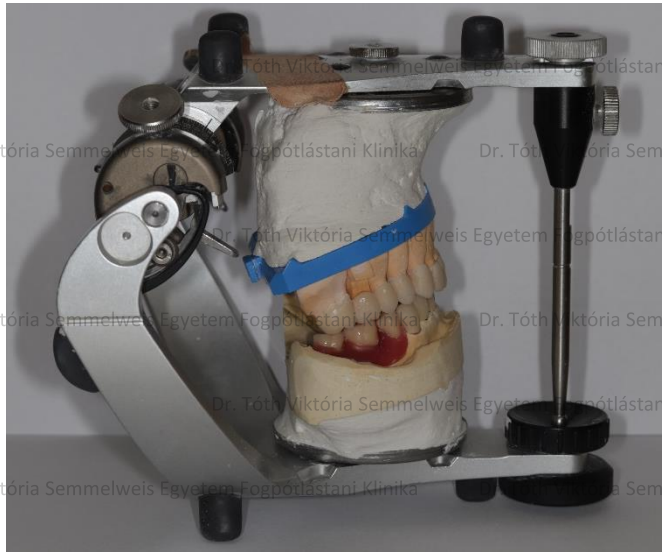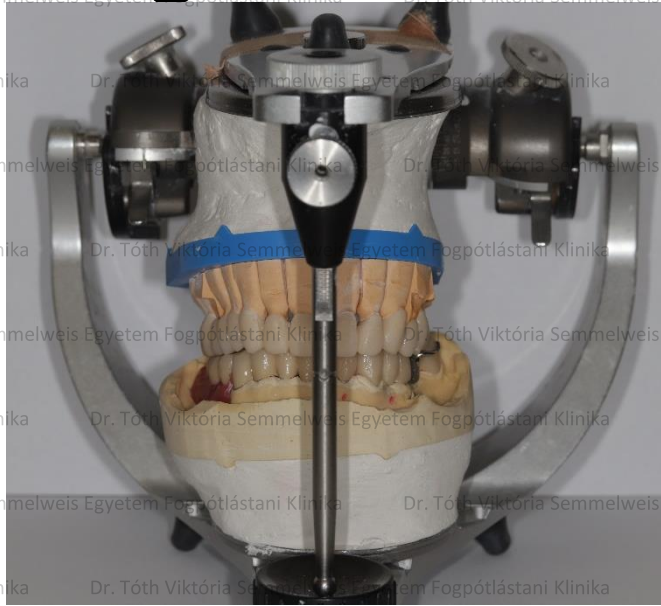
Alsó fémlemez próbája, fémlemez a



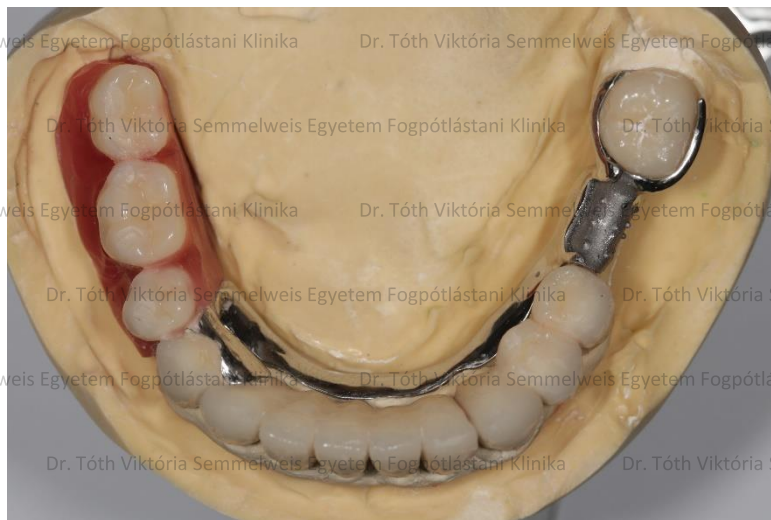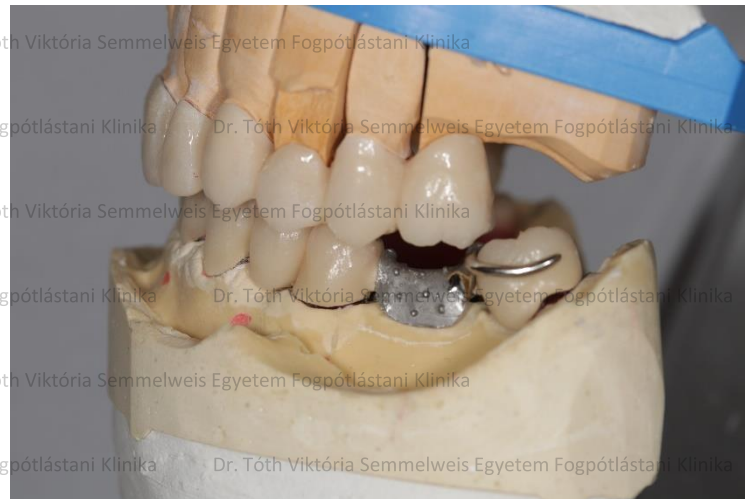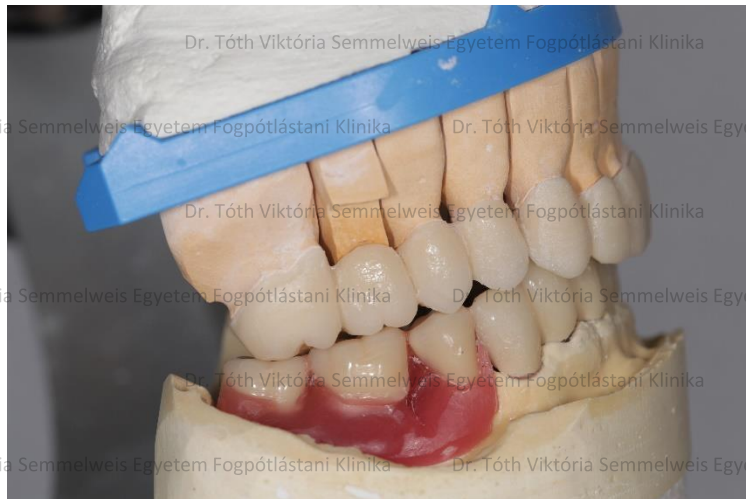Alsó fémlemez próbája, fémlemez a szájban; IKP-meghatározás



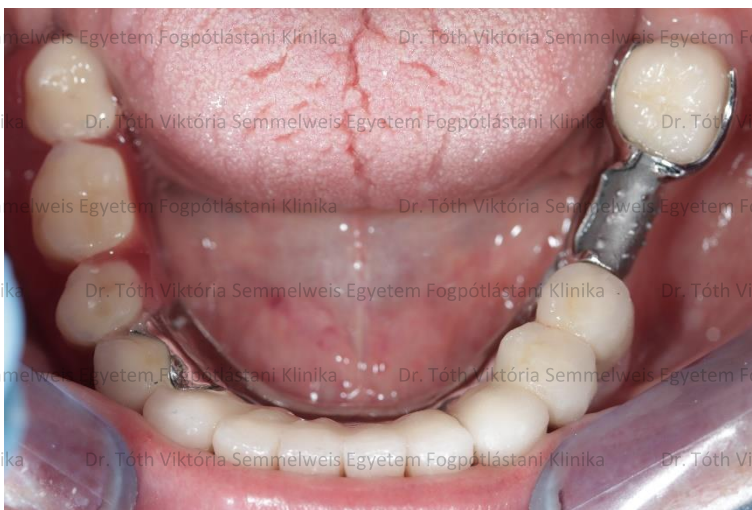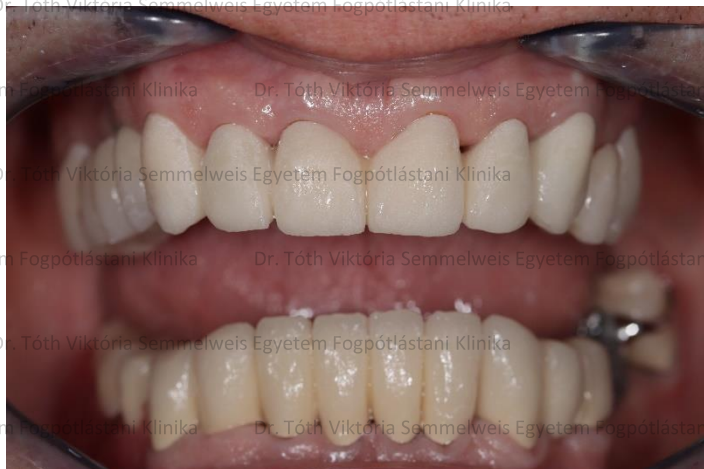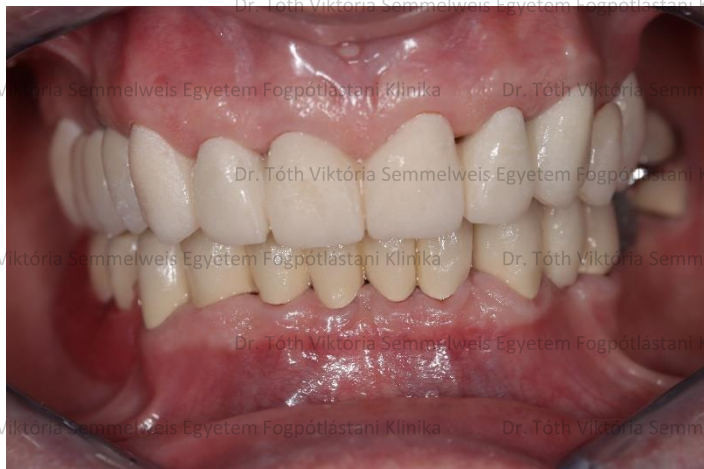Alsó próbafogsor az artikulátorban I.



Alsó próbafogsor az artikulátorban I.



Alsó próbaafogor az szájban



Dr. Tóth Viktória Semmelweis Egyetem Fogpótlástani Klinika

Dr. Tóth Viktória Semmelweis Egyetem Fogpótlástani Klinika

Dr. Tóth Viktória Semmelweis Egyetem Fogpótlástani Klinika

Dr. Tóth Viktória Semmelweis Egyetem Fogpótlástani Klinika

Dr. Tóth Viktória Semmelweis Egyetem Fogpótlástani Klinika

Arc- és mosolyfotó

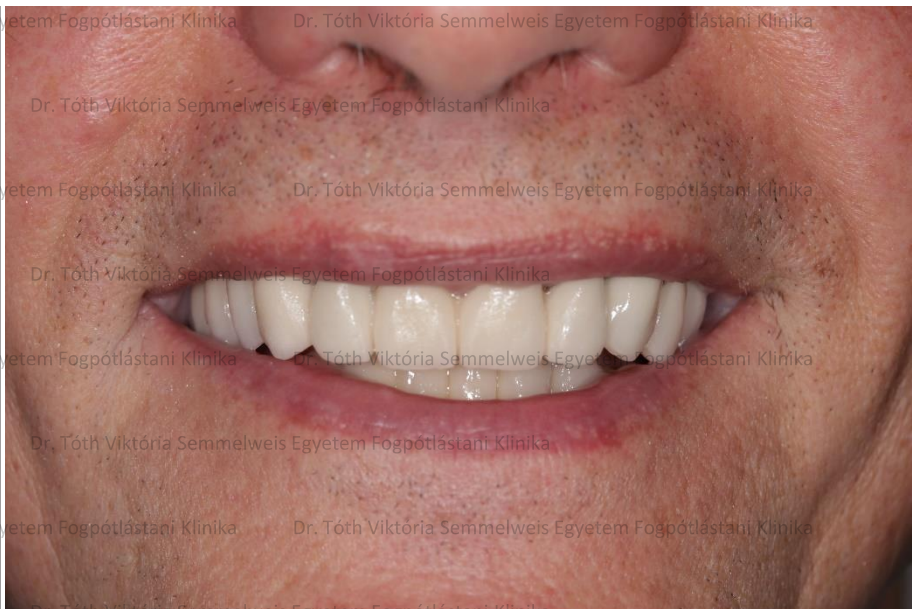
Dr. Tóth Viktória Semmelweis Egyetem Fogpótlástani Klinika

Dr. Tóth Viktória Semmelweis Egyetem Fogpótlástani Klinika

Dr. Tóth Viktória Semmelweis Egyetem Fogpótlástani Klinika

Dr. Tóth Viktória Semmelweis Egyetem Fogpótlástani Klinika

Dr. Tóth Viktória Semmelweis Egyetem Fogpótlástani Klinika



Dr. Tóth Viktória Semmelweis Egyetem Fogpótlástani Klinika

Dr. Tóth Viktória Semmelweis Egyetem Fogpótlástani Klinika

Dr. Tóth Viktória Semmelweis Egyetem Fogpótlástani Klinika

Dr. Tóth Viktória Semmelweis Egyetem Fogpótlástani Klinika

Dr. Tóth Viktória Semmelweis Egyetem Fogpótlástani Klinika

Dr. Tóth Viktória Semmelweis Egyetem Fogpótlástani Klinika

Dr. Tóth Viktória Semmelweis Egyetem Fogpótlástani Klinika

Dr. Tóth Viktória Semmelweis Egyetem Fogpótlástani Klinika



Dr. Tóth Viktória Semmelweis Egyetem Fogpótlástani Klinika

Dr. Tóth Viktória Semmelweis Egyetem Fogpótlástani Klinika

Dr. Tóth Viktória Semmelweis Egyetem Fogpótlástani Klinika

Dr. Tóth Viktória Semmelweis Egyetem Fogpótlástani Klinika

Dr. Tóth Viktória Semmelweis Egyetem Fogpótlástani Klinika

Kész fogpótlások az artikulátorban

Dr. Tóth Viktória Semmelweis Egyetem Fogpótlástani Klinika

Dr. Tóth Viktória Semmelweis Egyetem Fogpótlástani Klinika

Dr. Tóth Viktória Semmelweis Egyetem Fogpótlástani Klinika

Dr. Tóth Viktória Semmelweis Egyetem Fogpótlástani Klinika

Dr. Tóth Viktória Semmelweis Egyetem Fogpótlástani Klinika

Dr. Tóth Viktória Semmelweis Egyetem Fogpótlástani Klinika

Dr. Tóth Viktória Semmelweis Egyetem Fogpótlástani Klinika

Dr. Tóth Viktória Semmelweis Egyetem Fogpótlástani Klinika

Dr. Tóth Viktória Semmelweis Egyetem Fogpótlástani Klinika

Dr. Tóth Viktória Semmelweis Egyetem Fogpótlástani Klinika

Dr. Tóth Viktória Semmelweis Egyetem Fogpótlástani Klinika

Dr. Tóth Viktória Semmelweis Egyetem Fogpótlástani Klinika

Dr. Tóth Viktória Semmelweis Egyetem Fogpótlástani Klinika

Dr. Tóth Viktória Semmelweis Egyetem Fogpótlástani Klinika

Dr. Tóth Viktória Semmelweis Egyetem Fogpótlástani Klinika

Dr. Tóth Viktória Semmelweis Egyetem Fogpótlástani Klinika

Dr. Tóth Viktória Semmelweis Egyetem Fogpótlástani Klinika

Dr. Tóth Viktória Semmelweis Egyetem Fogpótlástani Klinika

Dr. Tóth Viktória Semmelweis Egyetem Fogpótlástani Klinika

Dr. Tóth Viktória Semmelweis Egyetem Fogpótlástani Klinika

Dr. Tóth Viktória Semmelweis Egyetem Fogpótlástani Klinika

Dr. Tóth Viktória Semmelweis Egyetem Fogpótlástani Klinika

Dr. Tóth Viktória Semmelweis Egyetem Fogpótlástani Klinika

Dr. Tóth Viktória Semmelweis Egyetem Fogpótlástani Klinika

Dr. Tóth Viktória Semmelweis Egyetem Fogpótlástani Klinika

Dr. Tóth Viktória Semmelweis Egyetem Fogpótlástani Klinika

Dr. Tóth Viktória Semmelweis Egyetem Fogpótlástani Klinika

Dr. Tóth Viktória Semmelweis Egyetem Fogpótlástani Klinika

Dr. Tóth Viktória Semmelweis Egyetem Fogpótlástani Klinika

Dr. Tóth Viktória Semmelweis Egyetem Fogpótlástani Klinika

Dr. Tóth Viktória Semmelweis Egyetem Fogpótlástani Klinika

Dr. Tóth Viktória Semmelweis Egyetem Fogpótlástani Klinika

Dr. Tóth Viktória Semmelweis Egyetem Fogpótlástani Klinika



Dr. Tóth Viktória Semmelweis Egyetem Fogpótlástani Klinika

Dr. Tóth Viktória Semmelweis Egyetem Fogpótlástani Klinika

Dr. Tóth Viktória Semmelweis Egyetem Fogpótlástani Klinika

Dr. Tóth Viktória Semmelweis Egyetem Fogpótlástani Klinika

Dr. Tóth Viktória Semmelweis Egyetem Fogpótlástani Klinika

Kész fogpótlások a szájban

Dr. Tóth Viktória Semmelweis Egyetem Fogpótlástani Klinika

Dr. Tóth Viktória Semmelweis Egyetem Fogpótlástani Klinika

Dr. Tóth Viktória Semmelweis Egyetem Fogpótlástani Klinika

Dr. Tóth Viktória Semmelweis Egyetem Fogpótlástani Klinika

Dr. Tóth Viktória Semmelweis Egyetem Fogpótlástani Klinika

Dr. Tóth Viktória Semmelweis Egyetem Fogpótlástani Klinika

Dr. Tóth Viktória Semmelweis Egyetem Fogpótlástani Klinika

Dr. Tóth Viktória Semmelweis Egyetem Fogpótlástani Klinika

Dr. Tóth Viktória Semmelweis Egyetem Fogpótlástani Klinika

Dr. Tóth Viktória Semmelweis Egyetem Fogpótlástani Klinika

Dr. Tóth Viktória Semmelweis Egyetem Fogpótlástani Klinika

Dr. Tóth Viktória Semmelweis Egyetem Fogpótlástani Klinika

Dr. Tóth Viktória Semmelweis Egyetem Fogpótlástani Klinika

Dr. Tóth Viktória Semmelweis Egyetem Fogpótlástani Klinika

Dr. Tóth Viktória Semmelweis Egyetem Fogpótlástani Klinika

Dr. Tóth Viktória Semmelweis Egyetem Fogpótlástani Klinika

Dr. Tóth Viktória Semmelweis Egyetem Fogpótlástani Klinika

Dr. Tóth Viktória Semmelweis Egyetem Fogpótlástani Klinika

Dr. Tóth Viktória Semmelweis Egyetem Fogpótlástani Klinika

Dr. Tóth Viktória Semmelweis Egyetem Fogpótlástani Klinika

Dr. Tóth Viktória Semmelweis Egyetem Fogpótlástani Klinika

Dr. Tóth Viktória Semmelweis Egyetem Fogpótlástani Klinika

Dr. Tóth Viktória Semmelweis Egyetem Fogpótlástani Klinika

Dr. Tóth Viktória Semmelweis Egyetem Fogpótlástani Klinika

Dr. Tóth Viktória Semmelweis Egyetem Fogpótlástani Klinika

Dr. Tóth Viktória Semmelweis Egyetem Fogpótlástani Klinika

Dr. Tóth Viktória Semmelweis Egyetem Fogpótlástani Klinika

Dr. Tóth Viktória Semmelweis Egyetem Fogpótlástani Klinika

Dr. Tóth Viktória Semmelweis Egyetem Fogpótlástani Klinika

Dr. Tóth Viktória Semmelweis Egyetem Fogpótlástani Klinika

Dr. Tóth Viktória Semmelweis Egyetem Fogpótlástani Klinika

Dr. Tóth Viktória Semmelweis Egyetem Fogpótlástani Klinika

Dr. Tóth Viktória Semmelweis Egyetem Fogpótlástani Klinika



Dr. Tóth Viktória Semmelweis Egyetem Fogpótlástani Klinika

Dr. Tóth Viktória Semmelweis Egyetem Fogpótlástani Klinika

Dr. Tóth Viktória Semmelweis Egyetem Fogpótlástani Klinika

Dr. Tóth Viktória Semmelweis Egyetem Fogpótlástani Klinika

Dr. Tóth Viktória Semmelweis Egyetem Fogpótlástani Klinika

Előtte-utána

Dr. Tóth Viktória Semmelweis Egyetem Fogpótlástani Klinika

Dr. Tóth Viktória Semmelweis Egyetem Fogpótlástani Klinika

Dr. Tóth Viktória Semmelweis Egyetem Fogpótlástani Klinika

Dr. Tóth Viktória Semmelweis Egyetem Fogpótlástani Klinika

Dr. Tóth Viktória Semmelweis Egyetem Fogpótlástani Klinika

Dr. Tóth Viktória Semmelweis Egyetem Fogpótlástani Klinika

Dr. Tóth Viktória Semmelweis Egyetem Fogpótlástani Klinika

Dr. Tóth Viktória Semmelweis Egyetem Fogpótlástani Klinika

Dr. Tóth Viktória Semmelweis Egyetem Fogpótlástani Klinika

Dr. Tóth Viktória Semmelweis Egyetem Fogpótlástani Klinika

Dr. Tóth Viktória Semmelweis Egyetem Fogpótlástani Klinika

Dr. Tóth Viktória Semmelweis Egyetem Fogpótlástani Klinika

Dr. Tóth Viktória Semmelweis Egyetem Fogpótlástani Klinika

Dr. Tóth Viktória Semmelweis Egyetem Fogpótlástani Klinika

Dr. Tóth Viktória Semmelweis Egyetem Fogpótlástani Klinika

Dr. Tóth Viktória Semmelweis Egyetem Fogpótlástani Klinika

Dr. Tóth Viktória Semmelweis Egyetem Fogpótlástani Klinika

Dr. Tóth Viktória Semmelweis Egyetem Fogpótlástani Klinika

Dr. Tóth Viktória Semmelweis Egyetem Fogpótlástani Klinika

Dr. Tóth Viktória Semmelweis Egyetem Fogpótlástani Klinika

Dr. Tóth Viktória Semmelweis Egyetem Fogpótlástani Klinika

Dr. Tóth Viktória Semmelweis Egyetem Fogpótlástani Klinika

Dr. Tóth Viktória Semmelweis Egyetem Fogpótlástani Klinika

Dr. Tóth Viktória Semmelweis Egyetem Fogpótlástani Klinika

Dr. Tóth Viktória Semmelweis Egyetem Fogpótlástani Klinika

Dr. Tóth Viktória Semmelweis Egyetem Fogpótlástani Klinika

Dr. Tóth Viktória Semmelweis Egyetem Fogpótlástani Klinika

Dr. Tóth Viktória Semmelweis Egyetem Fogpótlástani Klinika

Dr. Tóth Viktória Semmelweis Egyetem Fogpótlástani Klinika

Dr. Tóth Viktória Semmelweis Egyetem Fogpótlástani Klinika

Dr. Tóth Viktória Semmelweis Egyetem Fogpótlástani Klinika

Dr. Tóth Viktória Semmelweis Egyetem Fogpótlástani Klinika

Dr. Tóth Viktória Semmelweis Egyetem Fogpótlástani Klinika



Dr. Tóth Viktória Semmelweis Egyetem Fogpótlástani Klinika Dr. Tóth Viktória Semmelweis Egyetem Fogpótlástani Klinika Dr. Tóth Viktória Semmelweis Egyetem Fogpótlástani Klinika

Rövid távú kontroll

Dr. Tóth Viktória Semmelweis Egyetem Fogpótlástani Klinika Dr. Tóth Viktória Semmelweis Egyetem Fogpótlástani Klinika Dr. Tóth Viktória Semmelweis Egyetem Fogpótlástani Klinika

Hosszú távú kontroll

Dr. Tóth Viktória Semmelweis Egyetem Fogpótlástani Klinika Dr. Tóth Viktória Semmelweis Egyetem Fogpótlástani Klinika Dr. Tóth Viktória Semmelweis Egyetem Fogpótlástani Klinika

Professzionális szájhygiénés kezelés, ismételt instruálás és motiválás – ha szükséges. Státusz ellenőrzése.

Dr. Tóth Viktória Semmelweis Egyetem Fogpótlástani Klinika Dr. Tóth Viktória Semmelweis Egyetem Fogpótlástani Klinika

Dr. Tóth Viktória Semmelweis Egyetem Fogpótlástani Klinika Dr. Tóth Viktória Semmelweis Egyetem Fogpótlástani Klinika

Dr. Tóth Viktória Semmelweis Egyetem Fogpótlástani Klinika Dr. Tóth Viktória Semmelweis Egyetem Fogpótlástani Klinika

Dr. Tóth Viktória Semmelweis Egyetem Fogpótlástani Klinika Dr. Tóth Viktória Semmelweis Egyetem Fogpótlástani Klinika Dr. Tóth Viktória Semmelweis Egyetem Fogpótlástani Klinika



Dr. Tóth Viktória Semmelweis Egyetem Fogpótlástani Klinika Dr. Tóth Viktória Semmelweis Egyetem Fogpótlástani Klinika Dr. Tóth Viktória Semmelweis Egyetem Fogpótlástani Klinika

Dr. Tóth Viktória Semmelweis Egyetem Fogpótlástani Klinika Dr. Tóth Viktória Semmelweis Egyetem Fogpótlástani Klinika

Dr. Tóth Viktória Semmelweis Egyetem Fogpótlástani Klinika Dr. Tóth Viktória Semmelweis Egyetem Fogpótlástani Klinika Dr. Tóth Viktória Semmelweis Egyetem Fogpótlástani Klinika

Dr. Tóth Viktória Semmelweis Egyetem Fogpótlástani Klinika Dr. Tóth Viktória Semmelweis Egyetem Fogpótlástani Klinika

Dr. Tóth Viktória Semmelweis Egyetem Fogpótlástani Klinika Dr. Tóth Viktória Semmelweis Egyetem Fogpótlástani Klinika Dr. Tóth Viktória Semmelweis Egyetem Fogpótlástani Klinika

Dr. Tóth Viktória Semmelweis Egyetem Fogpótlástani Klinika Dr. Tóth Viktória Semmelweis Egyetem Fogpótlástani Klinika

Dr. Tóth Viktória Semmelweis Egyetem Fogpótlástani Klinika Dr. Tóth Viktória Semmelweis Egyetem Fogpótlástani Klinika Dr. Tóth Viktória Semmelweis Egyetem Fogpótlástani Klinika

Köszönöm a megtisztelő figyelmet!

Dr. Tóth Viktória Semmelweis Egyetem Fogpótlástani Klinika Dr. Tóth Viktória Semmelweis Egyetem Fogpótlástani Klinika

Dr. Tóth Viktória Semmelweis Egyetem Fogpótlástani Klinika Dr. Tóth Viktória Semmelweis Egyetem Fogpótlástani Klinika Dr. Tóth Viktória Semmelweis Egyetem Fogpótlástani Klinika

Dr. Tóth Viktória Semmelweis Egyetem Fogpótlástani Klinika Dr. Tóth Viktória Semmelweis Egyetem Fogpótlástani Klinika

Dr. Tóth Viktória Semmelweis Egyetem Fogpótlástani Klinika Dr. Tóth Viktória Semmelweis Egyetem Fogpótlástani Klinika Dr. Tóth Viktória Semmelweis Egyetem Fogpótlástani Klinika

Dr. Tóth Viktória Semmelweis Egyetem Fogpótlástani Klinika Dr. Tóth Viktória Semmelweis Egyetem Fogpótlástani Klinika

Dr. Tóth Viktória Semmelweis Egyetem Fogpótlástani Klinika Dr. Tóth Viktória Semmelweis Egyetem Fogpótlástani Klinika Dr. Tóth Viktória Semmelweis Egyetem Fogpótlástani Klinika

Dr. Tóth Viktória Semmelweis Egyetem Fogpótlástani Klinika Dr. Tóth Viktória Semmelweis Egyetem Fogpótlástani Klinika

Dr. Tóth Viktória Semmelweis Egyetem Fogpótlástani Klinika Dr. Tóth Viktória Semmelweis Egyetem Fogpótlástani Klinika Dr. Tóth Viktória Semmelweis Egyetem Fogpótlástani Klinika

