



SEMMELWEIS EGYETEM

Fogorvostudományi Kar

Oktatási Centrum, Fogpótlástani Klinika

Igazgató: Dr. Hermann Péter egyetemi tanár

Fogpótlástani Szakvizsga

2. Kombinált fogpótlás készítése rejtett rögzítőeszközzel

15. Gyári (üvegrostos) gyökércsap behelyezése és műcsont felépítése kofferdám izolálásban, precíziósszituációs lenyomatvétel

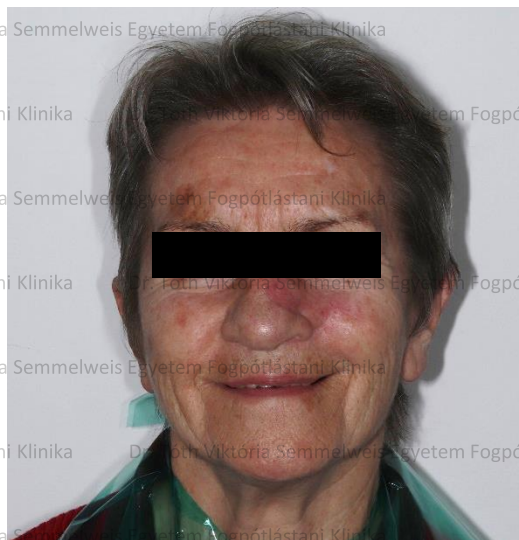Vizsgázó: Dr. Tóth Viktória

Tutor: Dr. Déri Tamás

Konzulens: Prof. Dr. Hermann Péter

A páciens bemutatása

- A páciens nő, 68 éves
- Nyugdíjas



A fogorvosi vizsgálatra érkezés indoka

- *A páciens felső fogpótlást szeretne*

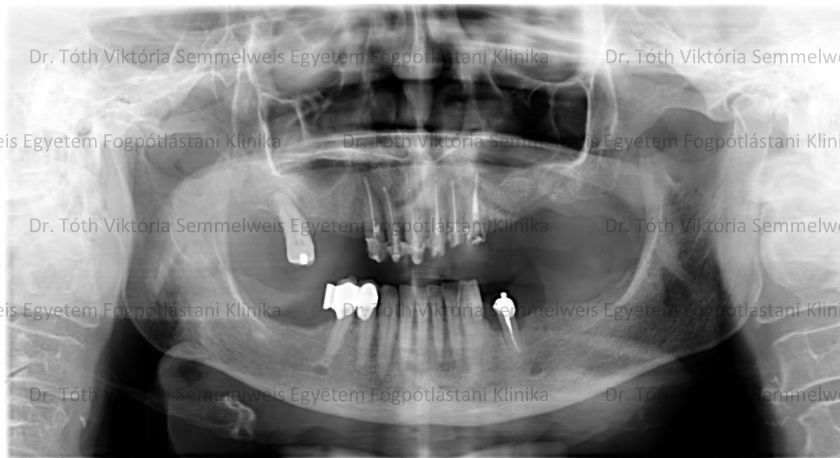
Általános anamnézis

- A fogászati kezelést befolyásoló tényezők
- Általános egészségügyi állapotra vonatkozó adatok, betegségek – az azokra szedett gyógyszerek (neve, hatóanyaga, releváns mellékhatásai): nincsenek
- Allergia: nincsen
- Egészségre káros szokások: nincsenek



Fogászati anamnézis

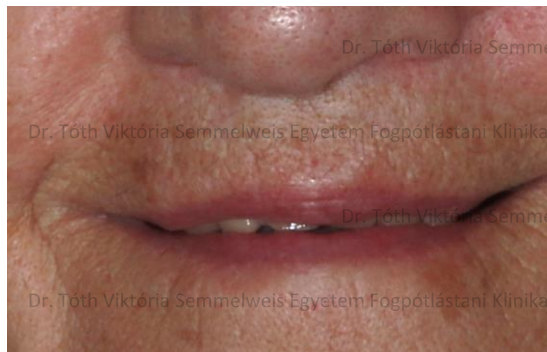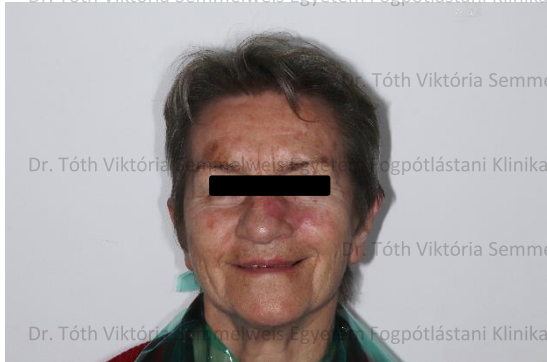- A páciens rendszeresen jár fogászati kezelésekre
- Az alsó kombinált fogpótlása 2 évvel ezelőtt készült
- Fogszabályozás, szájsebészeti beavatkozás nem volt



Kiindulási státusz

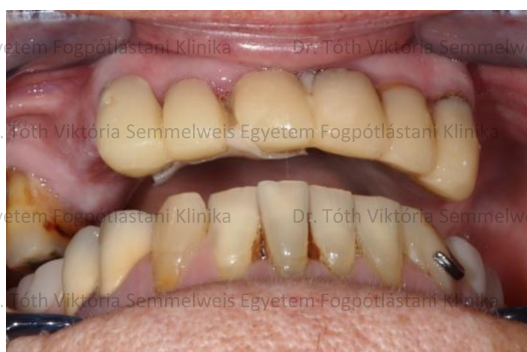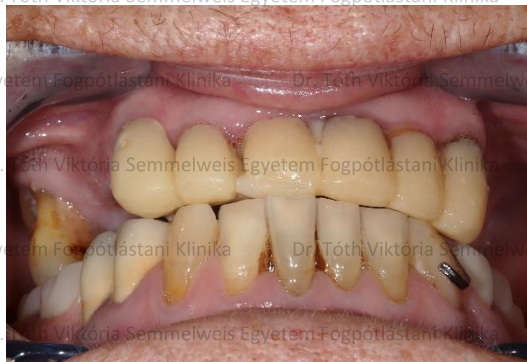Arc- és szájfotók

Arc – természetes mosoly



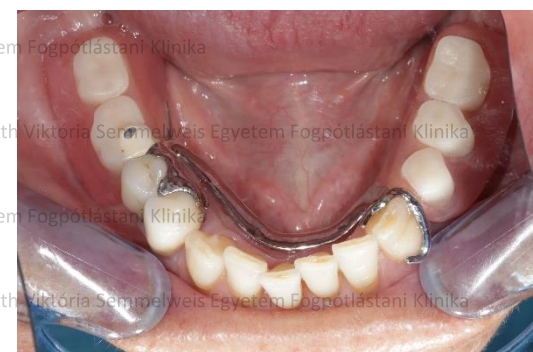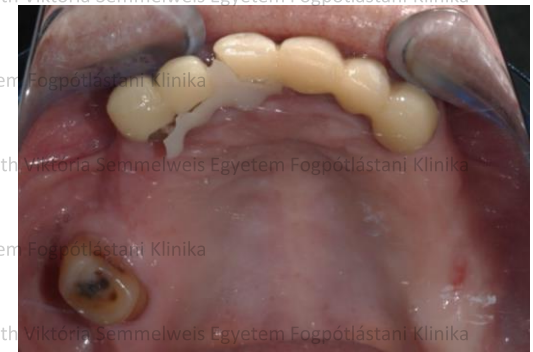Mosoly

IKP



Nyitott

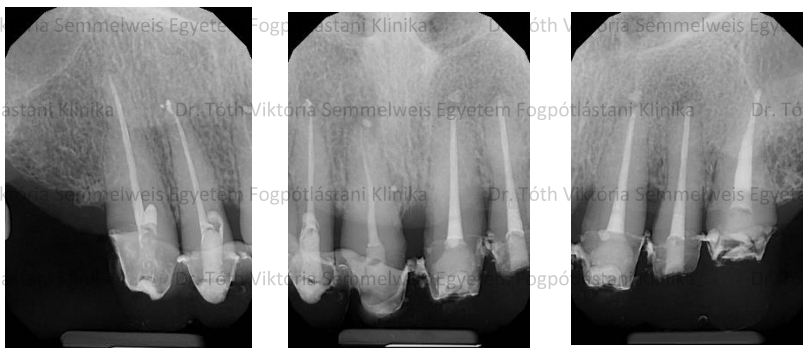Felső fogív



Alsó fogív

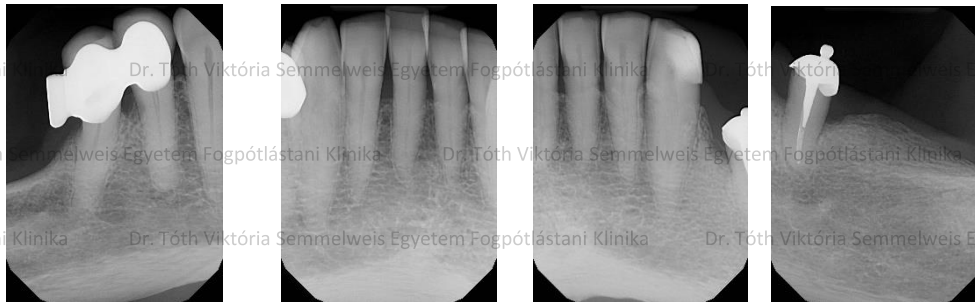Kiindulási státusz

Periapikális röntgenfelvételek és röntgen-diagnózisok



- foghiány = szürke szám
- X = eltávolítandó fog
-) = záródott foghiány
- K = korona
- H = híd – kiterjedését () jelöli
- U = teleshóp
- I = implantátum
- C = szuvasodás (caries)
- T = tömés
- E = gyökérkezelt fog (endo)
- P = periapikális gyulladás
- CS = gyökércsapos fogmű
- * = cserélendő

| | | | | | | | | | | | | | | | |
|------|---|---|---|---|------|---|---|------|---|---|-------|---|---|---|---|
| X, T | | | | | E, T | | | E, T | | | E, T | | | | |
| 8 | 7 | 6 | 5 | 4 | 3 | 2 | 1 | 1 | 2 | 3 | 4 | 5 | 6 | 7 | 8 |
| 8 | 7 | 6 | 5 | 4 | 3 | 2 | 1 | 1 | 2 | 3 | 4 | 5 | 6 | 7 | 8 |
| | | | | | | | | I | | | E, CS | | | | |



Fej-, nyak régió vizsgálata, Intraorális vizsgálat I.

- **Sztomato-onkológiai szűrés: negatív**

- **TMI vizsgálat: negatív**

- **Harapási forma: dysgnath**

| | Dentális | Szkeletális |
|----------------|---------------------------|-------------|
| Transzverzális | - | - |
| Szagittális | <i>Angle III. osztály</i> | - |
| Vertikális | <i>Élharapás</i> | - |

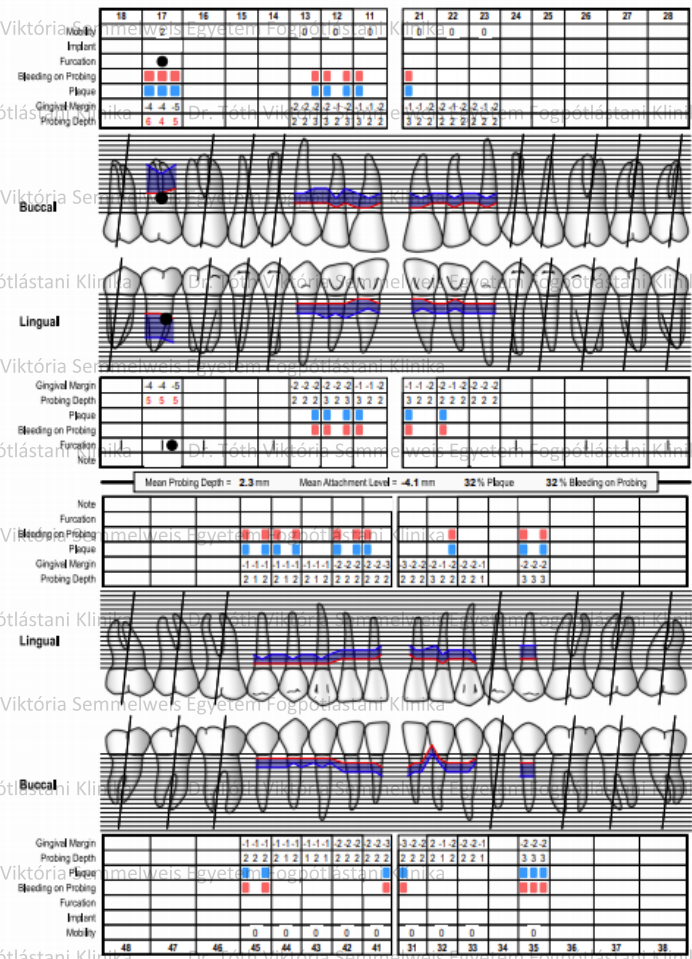
- **Artikuláció típusa: *frontfogvezetés***



Fej-, nyak régió vizsgálata,

Intraorális vizsgálat II.

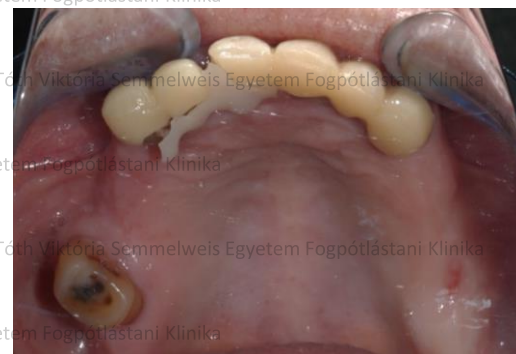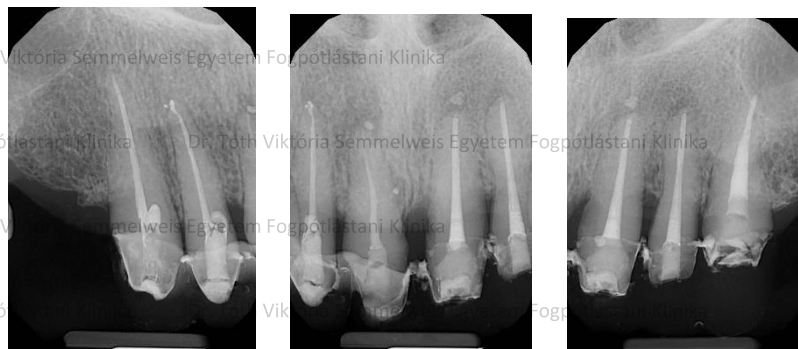
- Szájhygiéné: *közepes*
- Szájnyálkahártya-elváltozások: *Nincsenek*
- Parodontium állapota: *gingivitis, kezelt chr. parodontitis*



Kiindulási státusz

Felső állcsont

- Fotó a felső állcsontról
- Kiindulási intraoralis röntgenfelvételek
- Fábián és Fejérdy-féle protetikai foghiány osztályozás: 2B
- Fogazati státusz:



| X, T | | | | E, T | | | E, T | | | E, T | | | | | |
|------|---|---|---|------|---|---|------|---|---|------|---|---|---|---|---|
| 8 | 7 | 6 | 5 | 4 | 3 | 2 | 1 | 1 | 2 | 3 | 4 | 5 | 6 | 7 | 8 |

foghiány = szürke szám

X = eltávolítandó fog
) (= záródott foghiány)

K = korona

H = híd – kiterjedését () jelöli

U = teleszkóp

I = implantátum

C = szuvasodás (caries)

T = tömés

E = gyökerkezelt fog (endo)

P = periapikális gyulladás

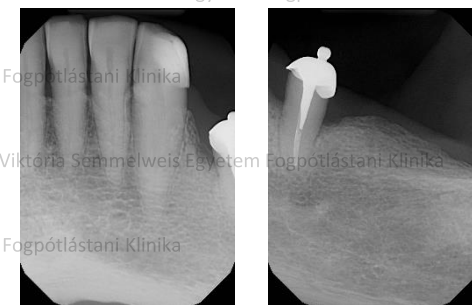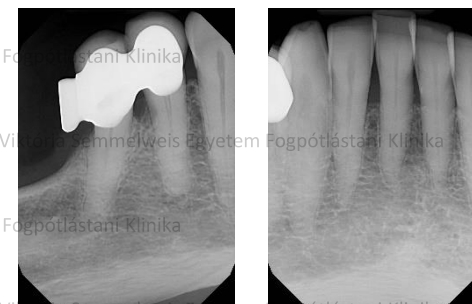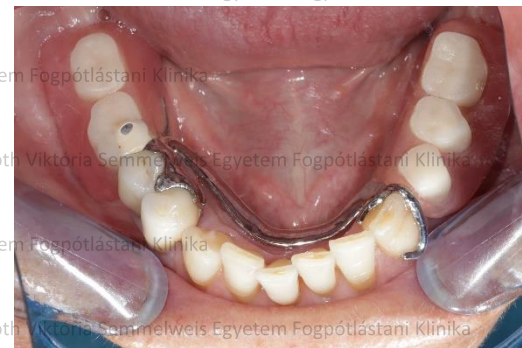CS = gyökércsapos fogmű

* = cserélendő

Kiindulási státusz

Alsó állcsont

- Fotó az alsó állcsontról
- Kiindulási intraoralis röntgenfelvételek
- Fábrián és Fejérdy-féle protetikai foghiány osztályozás: 2B
- Fogazati státusz:



| | | | | | | | | | | | | | | | |
|---|---|---|-----|-----|---|---|---|---|---|---|---|---|------|---|---|
| 8 | 7 | 6 | 5 | 4 | 3 | 2 | 1 | 1 | 2 | 3 | 4 | 5 | 6 | 7 | 8 |
| | | | (H) | (H) | | | | | | T | | | E,CS | | |

foghiány = szürke szám

X = eltávolítandó fog

) (= záródott foghiány)

K = korona

H = híd – kiterjedését () jelöli

U = teleszkóp

I = implantátum

C = szuvasodás (caries)

T = tömés

E = gyökerkezelt fog (endo)

P = periapikális gyulladás

CS = gyökércsapos fogmű

* = cserélendő

Kezelési terv

Előkészítő műveletek

- Szájsebészeti: 17 fog eltávolítása chr. parodontitis miatt
- Parodontológiai: Szájhyiének instruálás és motiválás; supra- és subgingivalis depurálás és polírozás
- Konzerváló fogászati: -



Protetikai Előzetes Kezelési Terv

Színek jelentése:

Kék = fém, Zöld = kerámia, Piros = akrilát

Sárga = rejtett elhorgonyzási elem (matrix)

Narancsszín = cirkónium-dioxid kerámia

FELSŐ ÁLLCSONT: KOMBINÁLT FOGPÓTLÁS REJTETT ELHORGONYZÁSSAL

Öntött csontkiegészítő csapos műcsonkok: 22, 23

Gyári (üvegrostos) gyökércsap behelyezése és műcsont felépítése: 13,

12, 11, 21

Rögzített rész:

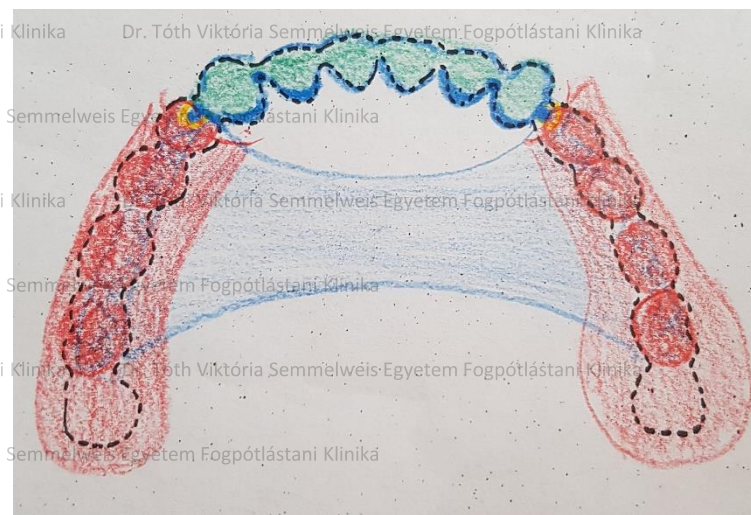
- 6-tagú, egybeöntött technológiával készült fémkerámia sín (CoCr)

Leplezett horgonykoronák: 13, 12, 11, 21, 22, 23

Rejtett rögzítőeszközök: precí vertex csúsztató patríx (13, 23), frézelt váll (13,12, 22, 23) és interlock (13-12 és 22-23 között)

Kivehető rész: rejtett elhorgonyzású részleges kivehető fogpótlás

- Megtámasztás: dentomucosális.
 - mintára öntött technológiával készült pillangó alakban redukált fém (CoCr) alaplemez
 - Elhorgonyzás: rejtett rögzítőeszközökkel merev elhorgonyzás
 - precí vertex csúsztató matrix és billenésgátló nyúlvány: 13, 12, 22, 23
 - interlock: 13-12 és 22-23 között
- 8 db keményakrilát műfog: 14, 15, 16, 17, 24, 25, 26, 27



Dr. Tóth Viktória Semmelweis Egyetem Fogpótlástani Klinika

Dr. Tóth Viktória Semmelweis Egyetem Fogpótlástani Klinika

Dr. Tóth Viktória Semmelweis Egyetem Fogpótlástani Klinika

Tanulmányi lenyomat (Zhermack Tropicalgin alginát), tanulmányi minta

Dr. Tóth Viktória Semmelweis Egyetem Fogpótlástani Klinika

Dr. Tóth Viktória Semmelweis Egyetem Fogpótlástani Klinika

Dr. Tóth Viktória Semmelweis Egyetem Fogpótlástani Klinika

Dr. Tóth Viktória Semmelweis Egyetem Fogpótlástani Klinika

Dr. Tóth Viktória Semmelweis Egyetem Fogpótlástani Klinika

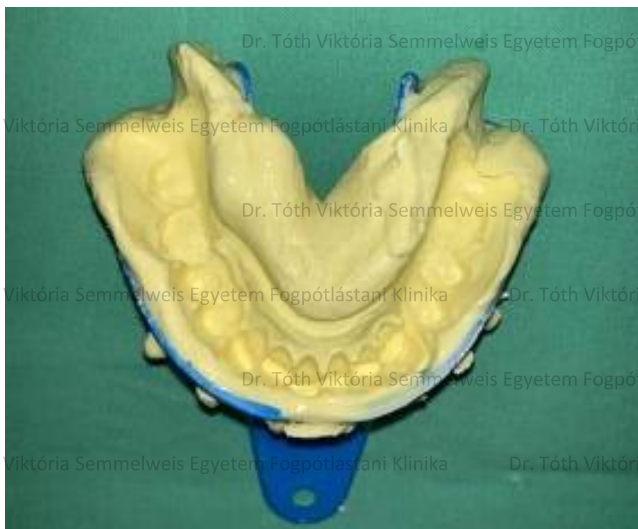Dr. Tóth Viktória Semmelweis Egyetem Fogpótlástani Klinika

Dr. Tóth Viktória Semmelweis Egyetem Fogpótlástani Klinika

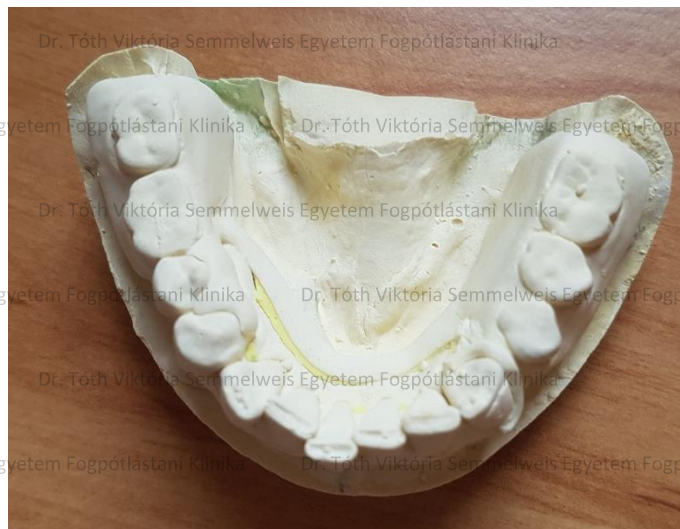Dr. Tóth Viktória Semmelweis Egyetem Fogpótlástani Klinika

Dr. Tóth Viktória Semmelweis Egyetem Fogpótlástani Klinika

Dr. Tóth Viktória Semmelweis Egyetem Fogpótlástani Klinika



Dr. Tóth Viktória Semmelweis Egyetem Fogpótlástani Klinika



Dr. Tóth Viktória Semmelweis Egyetem Fogpótlástani Klinika

Dr. Tóth Viktória Semmelweis Egyetem Fogpótlástani Klinika

Dr. Tóth Viktória Semmelweis Egyetem Fogpótlástani Klinika

Dr. Tóth Viktória Semmelweis Egyetem Fogpótlástani Klinika

Dr. Tóth Viktória Semmelweis Egyetem Fogpótlástani Klinika

Dr. Tóth Viktória Semmelweis Egyetem Fogpótlástani Klinika

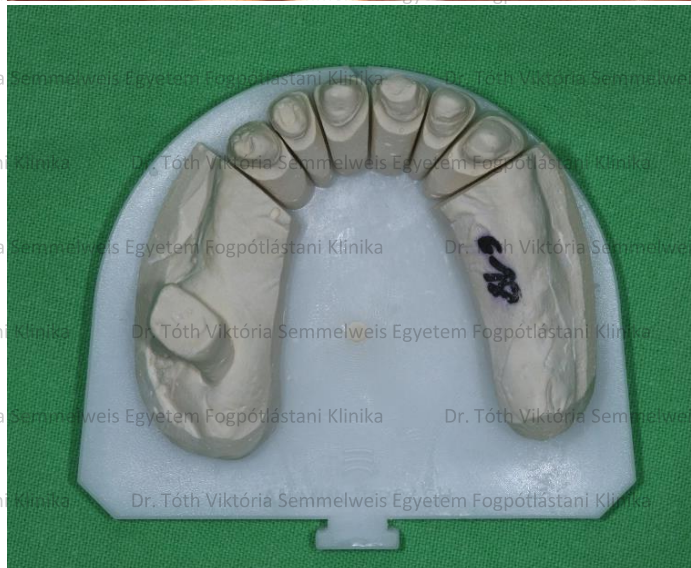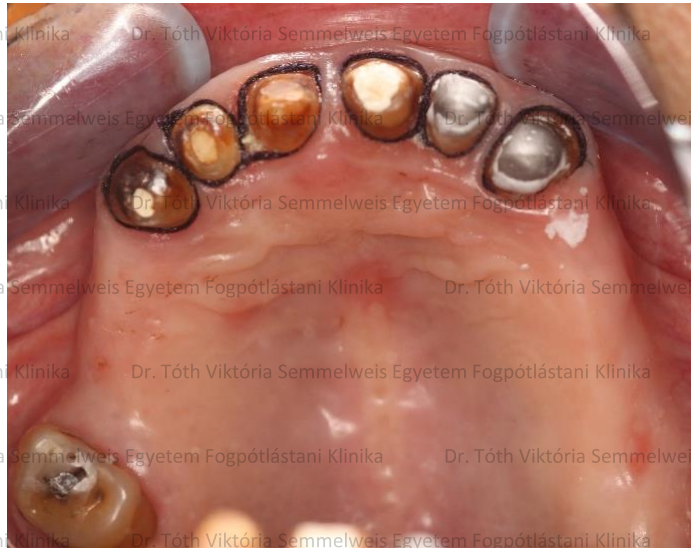Dr. Tóth Viktória Semmelweis Egyetem Fogpótlástani Klinika

Dr. Tóth Viktória Semmelweis Egyetem Fogpótlástani Klinika

Dr. Tóth Viktória Semmelweis Egyetem Fogpótlástani Klinika



Előkészített csonkok, dupla fonalas sulcus tágítás szekciós minta



Állcsont-reláció meghatározása harapási sablonnal

Dr. Tóth Viktória Semmelweis Egyetem Fogpótlástani Klinika

Dr. Tóth Viktória Semmelweis Egyetem Fogpótlástani Klinika

Dr. Tóth Viktória Semmelweis Egyetem Fogpótlástani Klinika

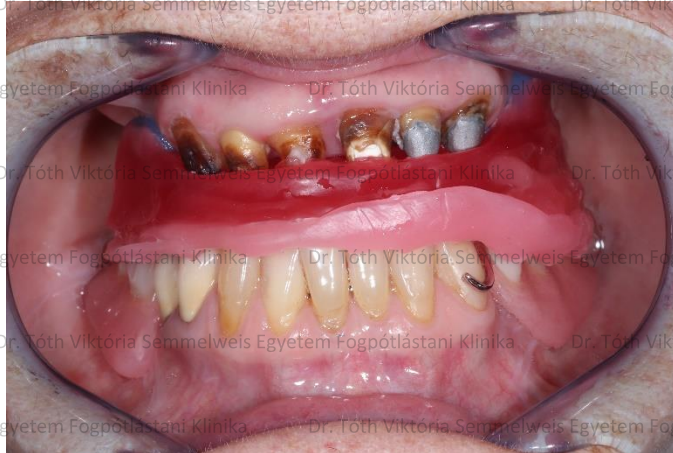Dr. Tóth Viktória Semmelweis Egyetem Fogpótlástani Klinika

Dr. Tóth Viktória Semmelweis Egyetem Fogpótlástani Klinika

Dr. Tóth Viktória Semmelweis Egyetem Fogpótlástani Klinika

Dr. Tóth Viktória Semmelweis Egyetem Fogpótlástani Klinika

Dr. Tóth Viktória Semmelweis Egyetem Fogpótlástani Klinika



Dr. Tóth Viktória Semmelweis Egyetem Fogpótlástani Klinika

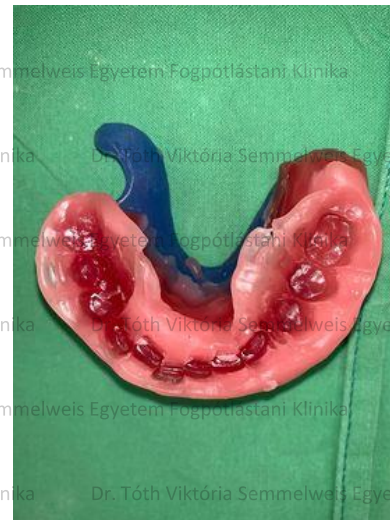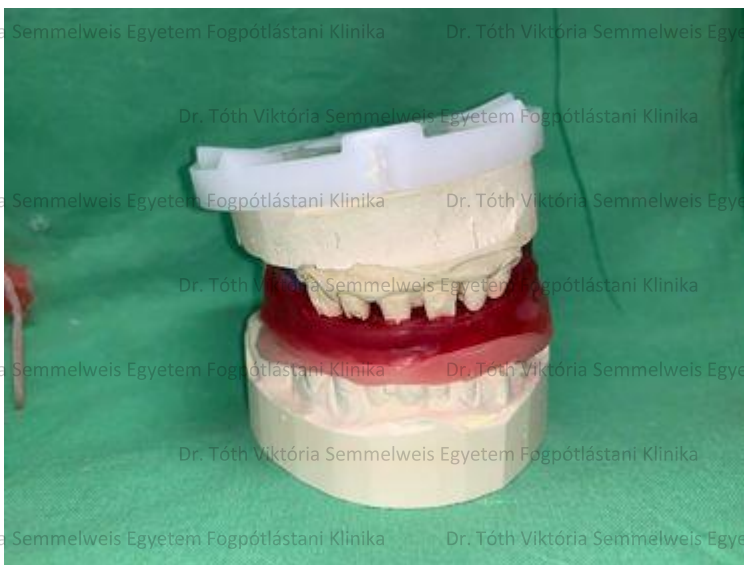Dr. Tóth Viktória Semmelweis Egyetem Fogpótlástani Klinika

Dr. Tóth Viktória Semmelweis Egyetem Fogpótlástani Klinika

Dr. Tóth Viktória Semmelweis Egyetem Fogpótlástani Klinika

Dr. Tóth Viktória Semmelweis Egyetem Fogpótlástani Klinika

Dr. Tóth Viktória Semmelweis Egyetem Fogpótlástani Klinika



Dr. Tóth Viktória Semmelweis Egyetem Fogpótlástani Klinika

Dr. Tóth Viktória Semmelweis Egyetem Fogpótlástani Klinika

Dr. Tóth Viktória Semmelweis Egyetem Fogpótlástani Klinika

Felső hosszú távú ideiglenes fogpótlás mintán és szájban

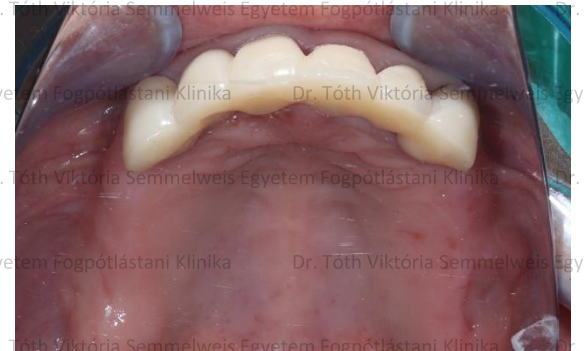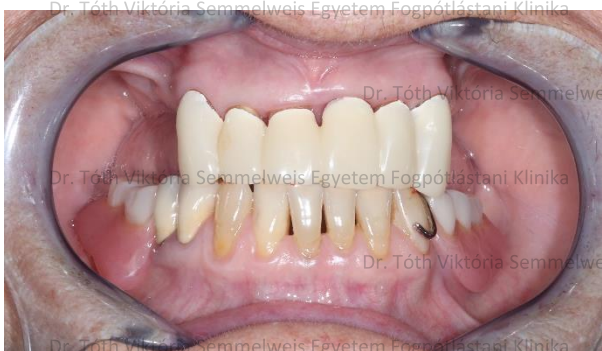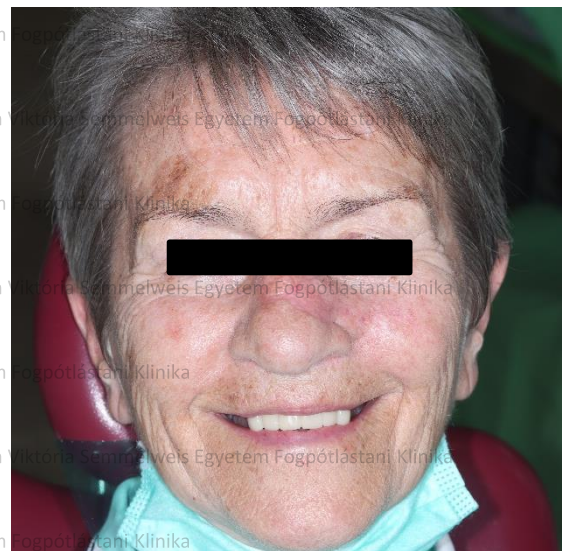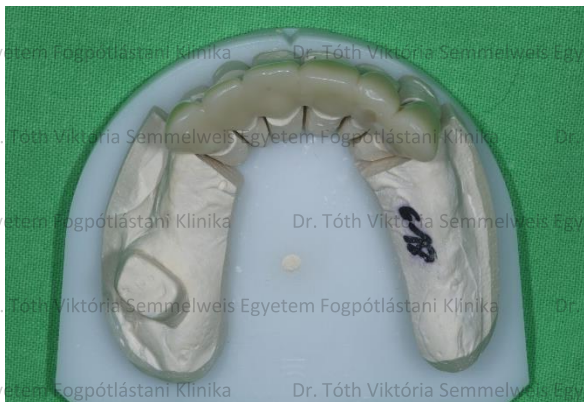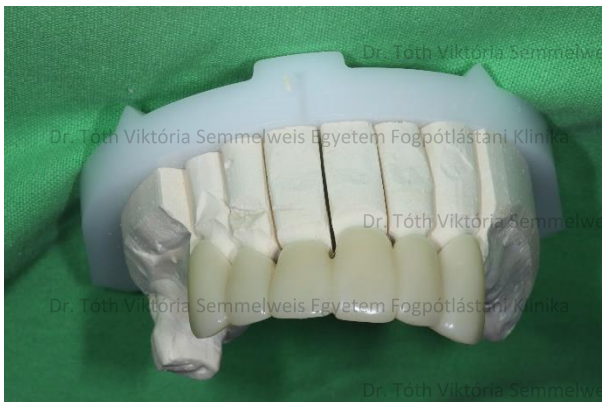Dr. Tóth Viktória Semmelweis Egyetem Fogpótlástani Klinika

Dr. Tóth Viktória Semmelweis Egyetem Fogpótlástani Klinika

Dr. Tóth Viktória Semmelweis Egyetem Fogpótlástani Klinika

Dr. Tóth Viktória Semmelweis Egyetem Fogpótlástani Klinika

Dr. Tóth Viktória Semmelweis Egyetem Fogpótlástani Klinika



Dr. Tóth Viktória Semmelweis Egyetem Fogpótlástani Klinika

Dr. Tóth Viktória Semmelweis Egyetem Fogpótlástani Klinika

Dr. Tóth Viktória Semmelweis Egyetem Fogpótlástani Klinika

Dr. Tóth Viktória Semmelweis Egyetem Fogpótlástani Klinika

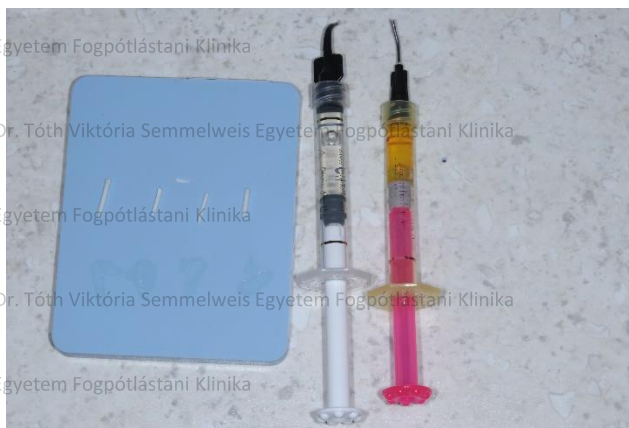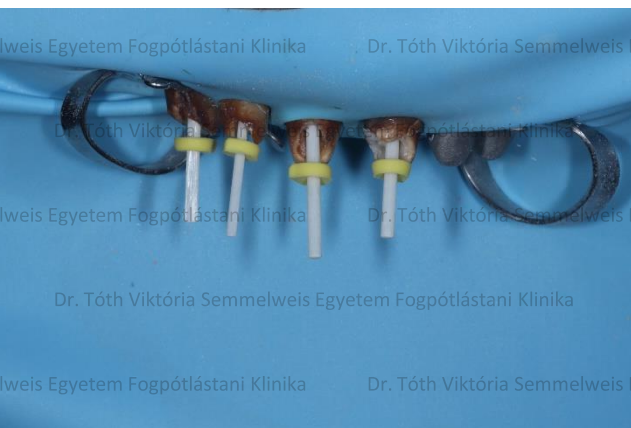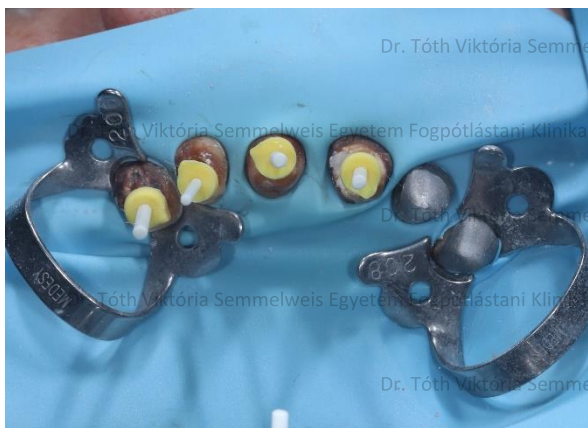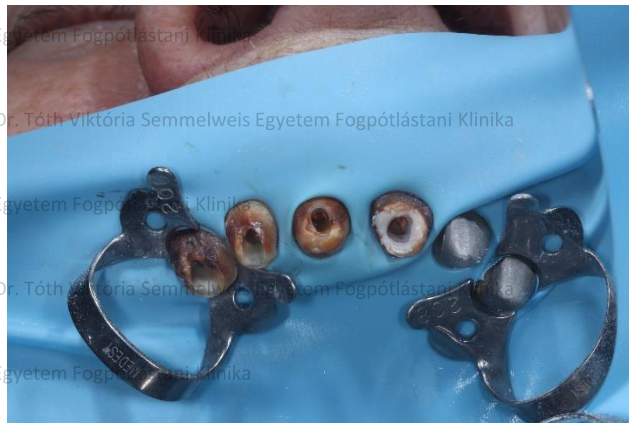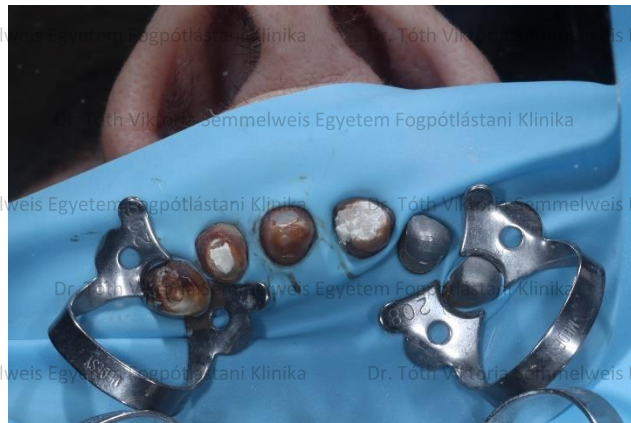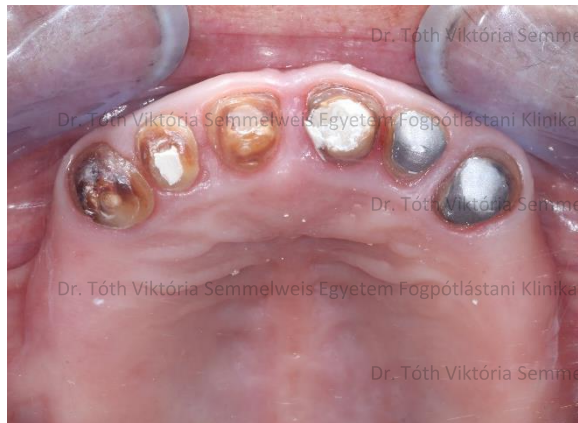Dr. Tóth Viktória Semmelweis Egyetem Fogpótlástani Klinika



Csonkelőkészítés:

Gyári (üvegrostos) gyökércsap behelyezése és műcsonk felépítése:

13, 12, 11, 21



Dr. Tóth Viktória Semmelweis Egyetem Fogpótlástani Klinika

Csonkelőkészítés:

Dr. Tóth Viktória Semmelweis Egyetem Fogpótlástani Klinika

Gyári (üvegrostos) gyökércsap behelyezése (és műcsonk felépítése (Gradia A3 kompozit) : 13, 12, 11, 21

Dr. Tóth Viktória Semmelweis Egyetem Fogpótlástani Klinika

Dr. Tóth Viktória Semmelweis Egyetem Fogpótlástani Klinika

Dr. Tóth Viktória Semmelweis Egyetem Fogpótlástani Klinika

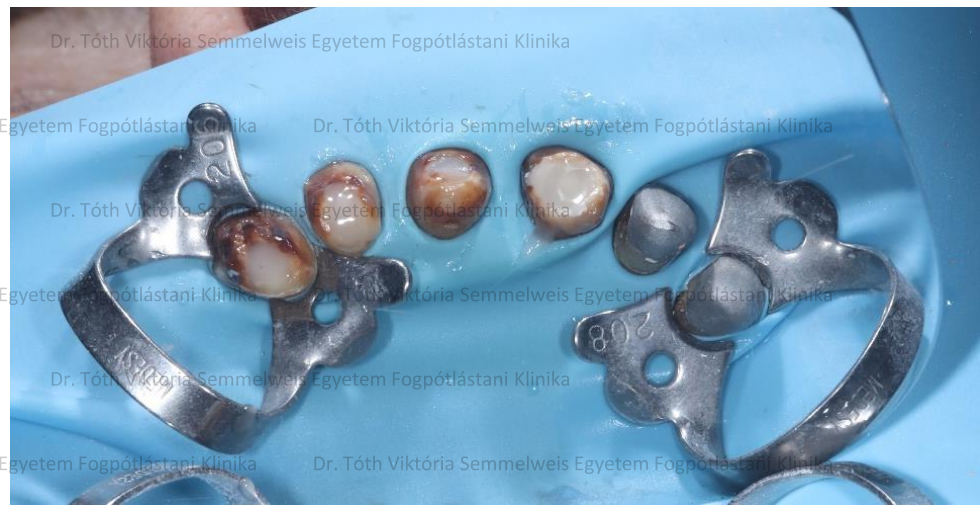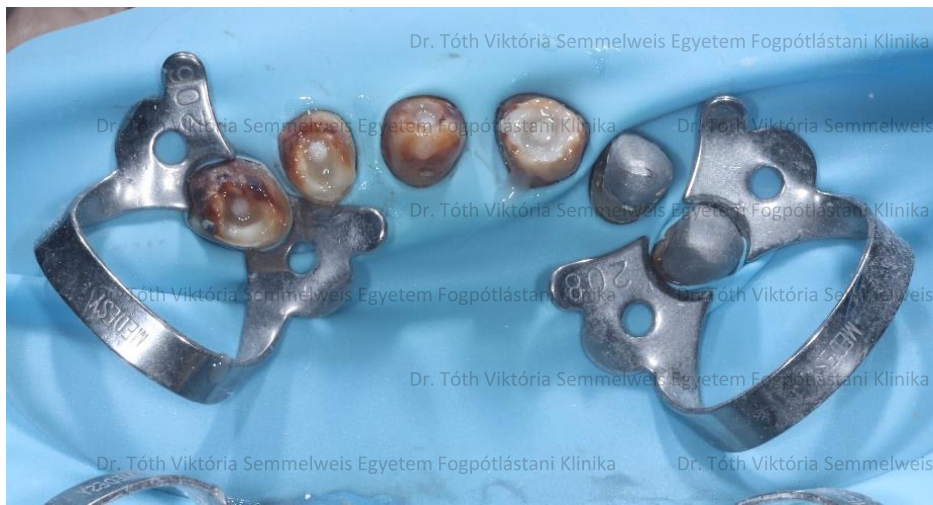Dr. Tóth Viktória Semmelweis Egyetem Fogpótlástani Klinika

Dr. Tóth Viktória Semmelweis Egyetem Fogpótlástani Klinika

Dr. Tóth Viktória Semmelweis Egyetem Fogpótlástani Klinika

Dr. Tóth Viktória Semmelweis Egyetem Fogpótlástani Klinika

Dr. Tóth Viktória Semmelweis Egyetem Fogpótlástani Klinika



Dr. Tóth Viktória Semmelweis Egyetem Fogpótlástani Klinika

Dr. Tóth Viktória Semmelweis Egyetem Fogpótlástani Klinika

Dr. Tóth Viktória Semmelweis Egyetem Fogpótlástani Klinika

Dr. Tóth Viktória Semmelweis Egyetem Fogpótlástani Klinika

Dr. Tóth Viktória Semmelweis Egyetem Fogpótlástani Klinika

Dr. Tóth Viktória Semmelweis Egyetem Fogpótlástani Klinika

Dr. Tóth Viktória Semmelweis Egyetem Fogpótlástani Klinika

Dr. Tóth Viktória Semmelweis Egyetem Fogpótlástani Klinika

Dr. Tóth Viktória Semmelweis Egyetem Fogpótlástani Klinika

Dr. Tóth Viktória Semmelweis Egyetem Fogpótlástani Klinika



Dr. Tóth Viktória Semmelweis Egyetem Fogpótlástani Klinika

Dr. Tóth Viktória Semmelweis Egyetem Fogpótlástani Klinika

Dr. Tóth Viktória Semmelweis Egyetem Fogpótlástani Klinika

Előkészített csonkok dupla fonalas sulcustágítással

Dr. Tóth Viktória Semmelweis Egyetem Fogpótlástani Klinika

Dr. Tóth Viktória Semmelweis Egyetem Fogpótlástani Klinika

Dr. Tóth Viktória Semmelweis Egyetem Fogpótlástani Klinika

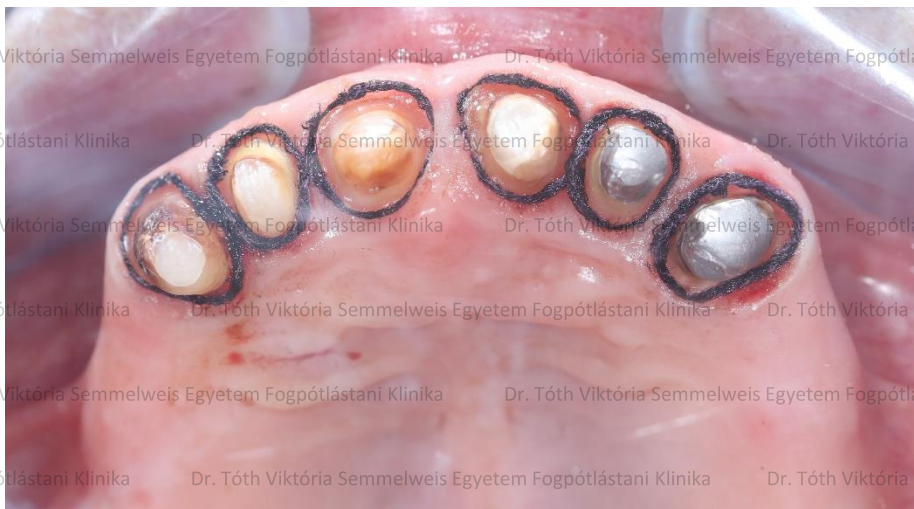Dr. Tóth Viktória Semmelweis Egyetem Fogpótlástani Klinika

Dr. Tóth Viktória Semmelweis Egyetem Fogpótlástani Klinika

Dr. Tóth Viktória Semmelweis Egyetem Fogpótlástani Klinika

Dr. Tóth Viktória Semmelweis Egyetem Fogpótlástani Klinika

Dr. Tóth Viktória Semmelweis Egyetem Fogpótlástani Klinika



Dr. Tóth Viktória Semmelweis Egyetem Fogpótlástani Klinika

Dr. Tóth Viktória Semmelweis Egyetem Fogpótlástani Klinika

Dr. Tóth Viktória Semmelweis Egyetem Fogpótlástani Klinika

Dr. Tóth Viktória Semmelweis Egyetem Fogpótlástani Klinika

Dr. Tóth Viktória Semmelweis Egyetem Fogpótlástani Klinika

Dr. Tóth Viktória Semmelweis Egyetem Fogpótlástani Klinika

Dr. Tóth Viktória Semmelweis Egyetem Fogpótlástani Klinika

Dr. Tóth Viktória Semmelweis Egyetem Fogpótlástani Klinika

Dr. Tóth Viktória Semmelweis Egyetem Fogpótlástani Klinika

Dr. Tóth Viktória Semmelweis Egyetem Fogpótlástani Klinika

Dr. Tóth Viktória Semmelweis Egyetem Fogpótlástani Klinika

Dr. Tóth Viktória Semmelweis Egyetem Fogpótlástani Klinika

Dr. Tóth Viktória Semmelweis Egyetem Fogpótlástani Klinika

Dr. Tóth Viktória Semmelweis Egyetem Fogpótlástani Klinika

Dr. Tóth Viktória Semmelweis Egyetem Fogpótlástani Klinika

Dr. Tóth Viktória Semmelweis Egyetem Fogpótlástani Klinika

Dr. Tóth Viktória Semmelweis Egyetem Fogpótlástani Klinika

Dr. Tóth Viktória Semmelweis Egyetem Fogpótlástani Klinika

Dr. Tóth Viktória Semmelweis Egyetem Fogpótlástani Klinika

Dr. Tóth Viktória Semmelweis Egyetem Fogpótlástani Klinika

Dr. Tóth Viktória Semmelweis Egyetem Fogpótlástani Klinika

Dr. Tóth Viktória Semmelweis Egyetem Fogpótlástani Klinika

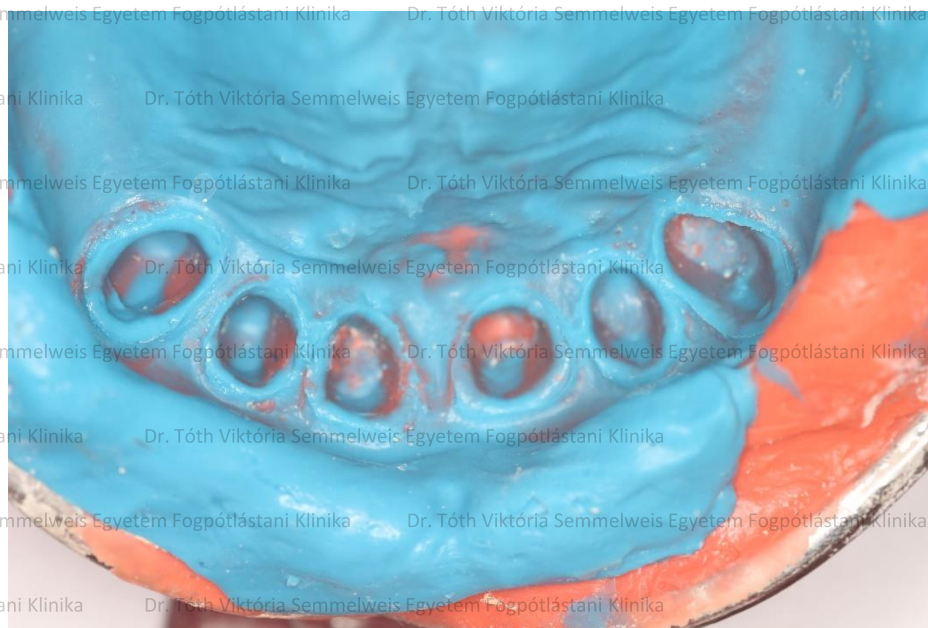
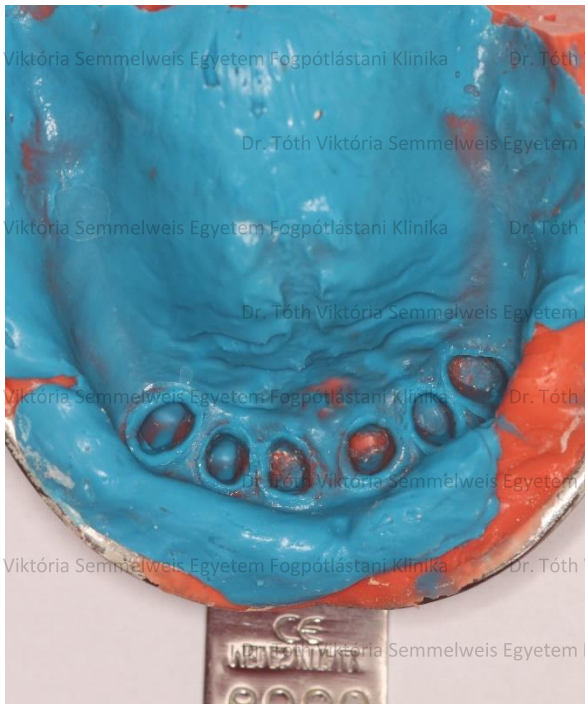
Dr. Tóth Viktória Semmelweis Egyetem Fogpótlástani Klinika

Dr. Tóth Viktória Semmelweis Egyetem Fogpótlástani Klinika

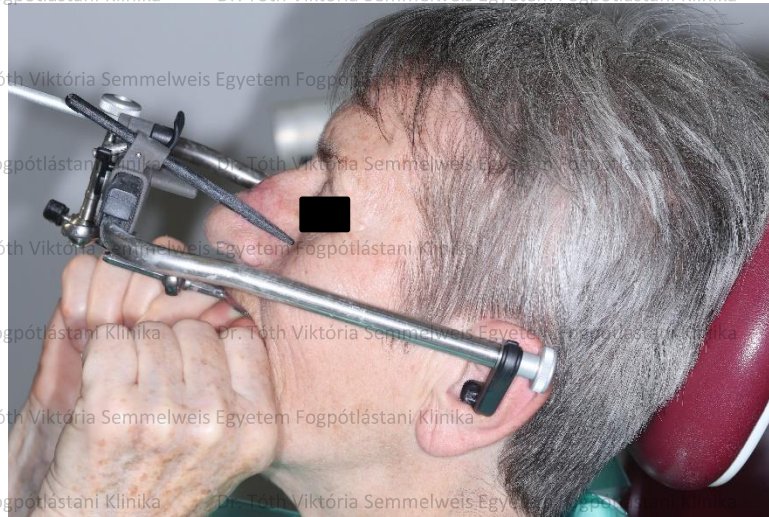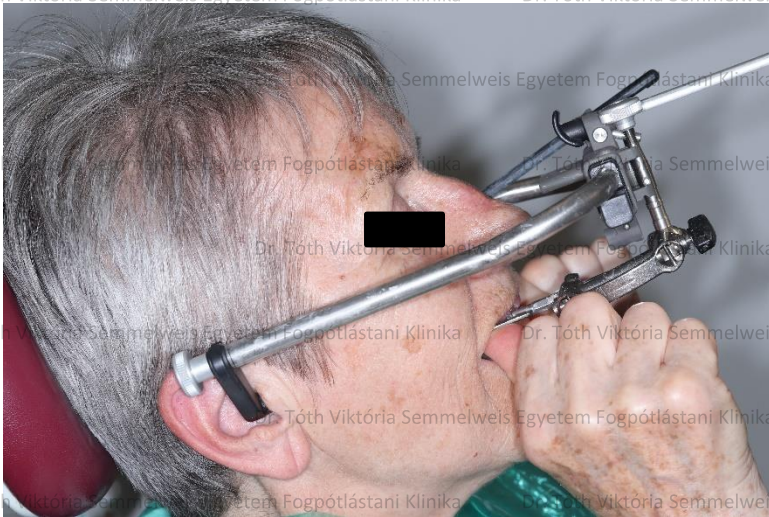Dr. Tóth Viktória Semmelweis Egyetem Fogpótlástani Klinika



Precíziós-szituációs lenyomatvétel két fázis, két idő A-szilikon lenyomatanyag;



Arcíves regisztráció



Dr. Tóth Viktória Semmelweis Egyetem Fogpótlástani Klinika

Dr. Tóth Viktória Semmelweis Egyetem Fogpótlástani Klinika

Dr. Tóth Viktória Semmelweis Egyetem Fogpótlástani Klinika

Állcsont-reláció meghatározása harapási sablonnal

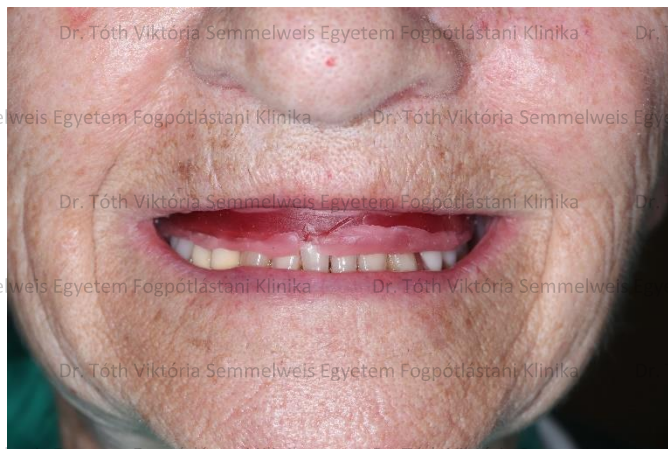Dr. Tóth Viktória Semmelweis Egyetem Fogpótlástani Klinika

Dr. Tóth Viktória Semmelweis Egyetem Fogpótlástani Klinika

Dr. Tóth Viktória Semmelweis Egyetem Fogpótlástani Klinika

Dr. Tóth Viktória Semmelweis Egyetem Fogpótlástani Klinika

Dr. Tóth Viktória Semmelweis Egyetem Fogpótlástani Klinika



Dr. Tóth Viktória Semmelweis Egyetem Fogpótlástani Klinika

Dr. Tóth Viktória Semmelweis Egyetem Fogpótlástani Klinika

Dr. Tóth Viktória Semmelweis Egyetem Fogpótlástani Klinika

Dr. Tóth Viktória Semmelweis Egyetem Fogpótlástani Klinika

Dr. Tóth Viktória Semmelweis Egyetem Fogpótlástani Klinika

Dr. Tóth Viktória Semmelweis Egyetem Fogpótlástani Klinika

Dr. Tóth Viktória Semmelweis Egyetem Fogpótlástani Klinika

Dr. Tóth Viktória Semmelweis Egyetem Fogpótlástani Klinika

Dr. Tóth Viktória Semmelweis Egyetem Fogpótlástani Klinika

Dr. Tóth Viktória Semmelweis Egyetem Fogpótlástani Klinika

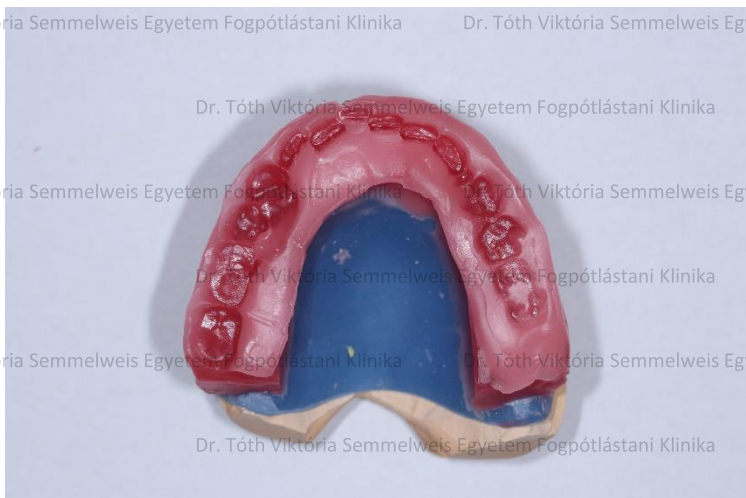Dr. Tóth Viktória Semmelweis Egyetem Fogpótlástani Klinika

Dr. Tóth Viktória Semmelweis Egyetem Fogpótlástani Klinika

Dr. Tóth Viktória Semmelweis Egyetem Fogpótlástani Klinika

Dr. Tóth Viktória Semmelweis Egyetem Fogpótlástani Klinika

Dr. Tóth Viktória Semmelweis Egyetem Fogpótlástani Klinika



Dr. Tóth Viktória Semmelweis Egyetem Fogpótlástani Klinika

Dr. Tóth Viktória Semmelweis Egyetem Fogpótlástani Klinika

Dr. Tóth Viktória Semmelweis Egyetem Fogpótlástani Klinika

Dr. Tóth Viktória Semmelweis Egyetem Fogpótlástani Klinika

Dr. Tóth Viktória Semmelweis Egyetem Fogpótlástani Klinika

Dr. Tóth Viktória Semmelweis Egyetem Fogpótlástani Klinika

Dr. Tóth Viktória Semmelweis Egyetem Fogpótlástani Klinika

Dr. Tóth Viktória Semmelweis Egyetem Fogpótlástani Klinika

Dr. Tóth Viktória Semmelweis Egyetem Fogpótlástani Klinika

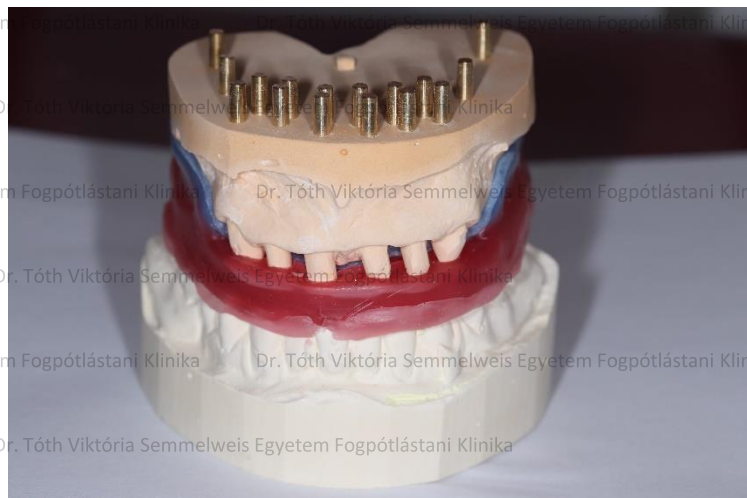Dr. Tóth Viktória Semmelweis Egyetem Fogpótlástani Klinika

Dr. Tóth Viktória Semmelweis Egyetem Fogpótlástani Klinika

Dr. Tóth Viktória Semmelweis Egyetem Fogpótlástani Klinika

Dr. Tóth Viktória Semmelweis Egyetem Fogpótlástani Klinika

Dr. Tóth Viktória Semmelweis Egyetem Fogpótlástani Klinika



Dr. Tóth Viktória Semmelweis Egyetem Fogpótlástani Klinika

Dr. Tóth Viktória Semmelweis Egyetem Fogpótlástani Klinika



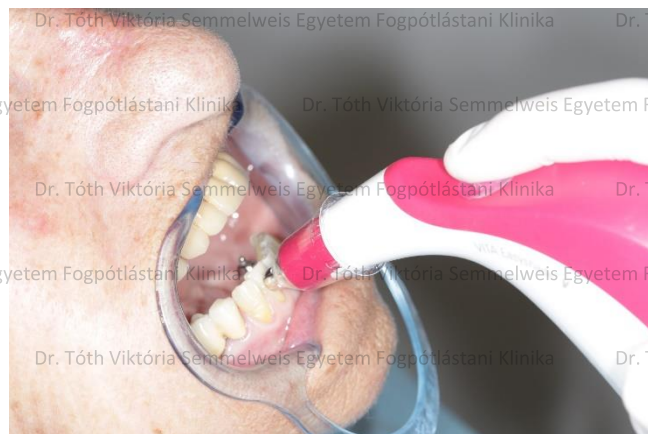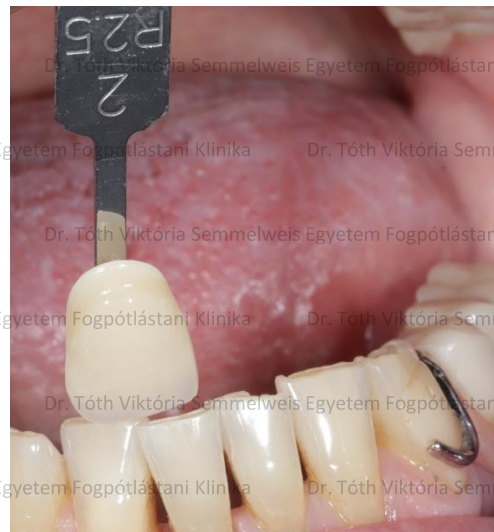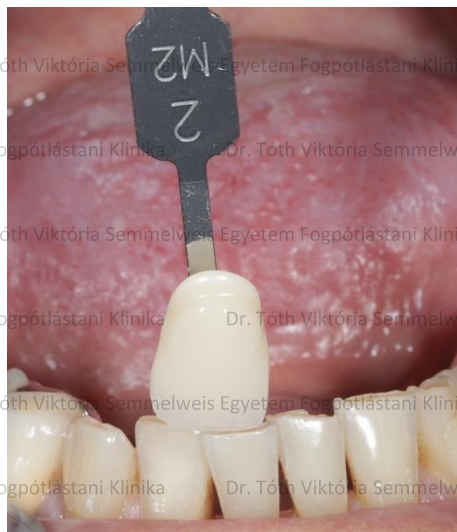Fogszínmeghatározás (Vita 3D Master): éli rész 2M2; nyak és test 2R2.5

EasyShade Advance spektrofotométer

Dr. Tóth Viktória Semmelweis Egyetem Fogpótlástani Klinika

Dr. Tóth Viktória Semmelweis Egyetem Fogpótlástani Klinika

Dr. Tóth Viktória Semmelweis Egyetem Fogpótlástani Klinika



Dr. Tóth Viktória Semmelweis Egyetem Fogpótlástani Klinika

Dr. Tóth Viktória Semmelweis Egyetem Fogpótlástani Klinika

Dr. Tóth Viktória Semmelweis Egyetem Fogpótlástani Klinika

Váz az artikulátorban

Dr. Tóth Viktória Semmelweis Egyetem Fogpótlástani Klinika

Dr. Tóth Viktória Semmelweis Egyetem Fogpótlástani Klinika

Dr. Tóth Viktória Semmelweis Egyetem Fogpótlástani Klinika

Dr. Tóth Viktória Semmelweis Egyetem Fogpótlástani Klinika

Dr. Tóth Viktória Semmelweis Egyetem Fogpótlástani Klinika



Dr. Tóth Viktória Semmelweis Egyetem Fogpótlástani Klinika

Dr. Tóth Viktória Semmelweis Egyetem Fogpótlástani Klinika

Dr. Tóth Viktória Semmelweis Egyetem Fogpótlástani Klinika

Dr. Tóth Viktória Semmelweis Egyetem Fogpótlástani Klinika

Dr. Tóth Viktória Semmelweis Egyetem Fogpótlástani Klinika

Dr. Tóth Viktória Semmelweis Egyetem Fogpótlástani Klinika

Dr. Tóth Viktória Semmelweis Egyetem Fogpótlástani Klinika

Dr. Tóth Viktória Semmelweis Egyetem Fogpótlástani Klinika

Dr. Tóth Viktória Semmelweis Egyetem Fogpótlástani Klinika

Dr. Tóth Viktória Semmelweis Egyetem Fogpótlástani Klinika

Dr. Tóth Viktória Semmelweis Egyetem Fogpótlástani Klinika

Dr. Tóth Viktória Semmelweis Egyetem Fogpótlástani Klinika

Dr. Tóth Viktória Semmelweis Egyetem Fogpótlástani Klinika

Dr. Tóth Viktória Semmelweis Egyetem Fogpótlástani Klinika

Dr. Tóth Viktória Semmelweis Egyetem Fogpótlástani Klinika

Dr. Tóth Viktória Semmelweis Egyetem Fogpótlástani Klinika

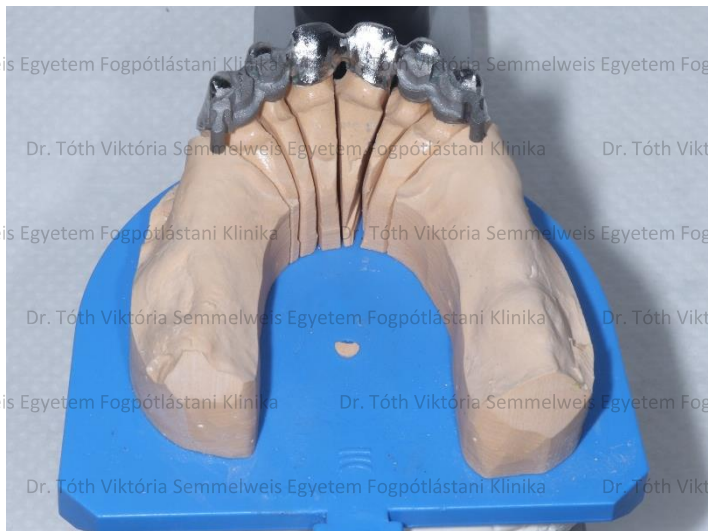
Dr. Tóth Viktória Semmelweis Egyetem Fogpótlástani Klinika

Dr. Tóth Viktória Semmelweis Egyetem Fogpótlástani Klinika

Dr. Tóth Viktória Semmelweis Egyetem Fogpótlástani Klinika

Dr. Tóth Viktória Semmelweis Egyetem Fogpótlástani Klinika

Dr. Tóth Viktória Semmelweis Egyetem Fogpótlástani Klinika



Dr. Tóth Viktória Semmelweis Egyetem Fogpótlástani Klinika

Dr. Tóth Viktória Semmelweis Egyetem Fogpótlástani Klinika

Dr. Tóth Viktória Semmelweis Egyetem Fogpótlástani Klinika

Váz a szájban

Dr. Tóth Viktória Semmelweis Egyetem Fogpótlástani Klinika

Dr. Tóth Viktória Semmelweis Egyetem Fogpótlástani Klinika

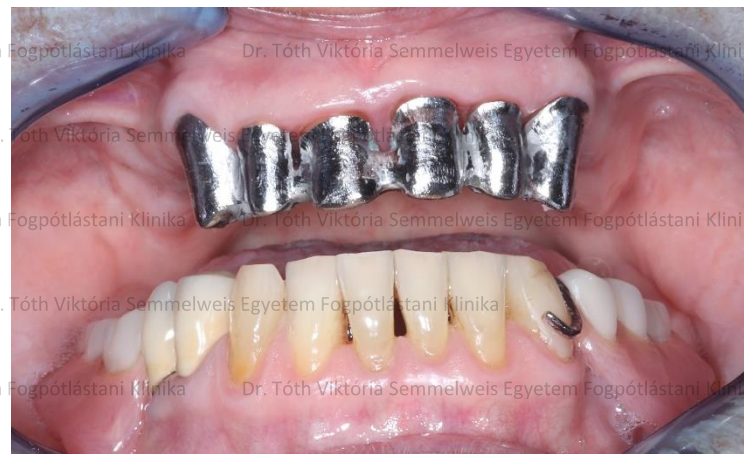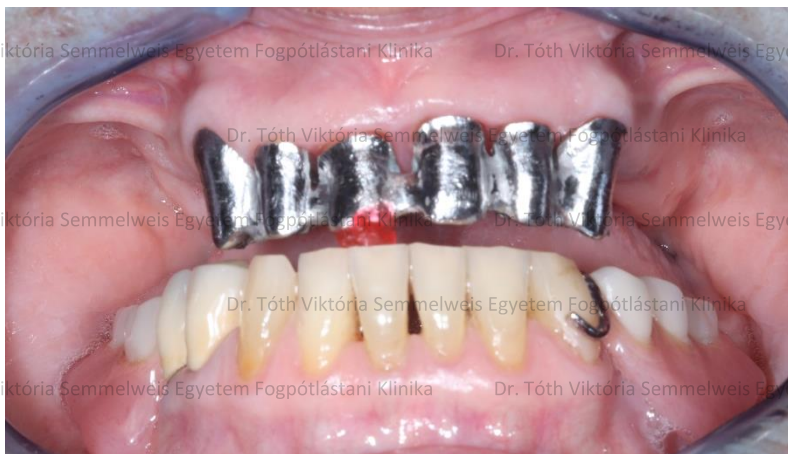Dr. Tóth Viktória Semmelweis Egyetem Fogpótlástani Klinika

Dr. Tóth Viktória Semmelweis Egyetem Fogpótlástani Klinika

Dr. Tóth Viktória Semmelweis Egyetem Fogpótlástani Klinika

Dr. Tóth Viktória Semmelweis Egyetem Fogpótlástani Klinika

Dr. Tóth Viktória Semmelweis Egyetem Fogpótlástani Klinika



Dr. Tóth Viktória Semmelweis Egyetem Fogpótlástani Klinika

Dr. Tóth Viktória Semmelweis Egyetem Fogpótlástani Klinika

Dr. Tóth Viktória Semmelweis Egyetem Fogpótlástani Klinika

Dr. Tóth Viktória Semmelweis Egyetem Fogpótlástani Klinika

Dr. Tóth Viktória Semmelweis Egyetem Fogpótlástani Klinika

Dr. Tóth Viktória Semmelweis Egyetem Fogpótlástani Klinika

Dr. Tóth Viktória Semmelweis Egyetem Fogpótlástani Klinika

Dr. Tóth Viktória Semmelweis Egyetem Fogpótlástani Klinika

Dr. Tóth Viktória Semmelweis Egyetem Fogpótlástani Klinika

Dr. Tóth Viktória Semmelweis Egyetem Fogpótlástani Klinika

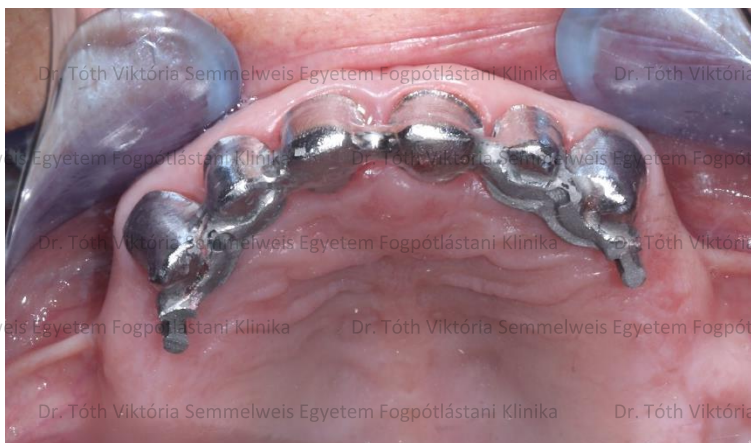Dr. Tóth Viktória Semmelweis Egyetem Fogpótlástani Klinika

Dr. Tóth Viktória Semmelweis Egyetem Fogpótlástani Klinika

Dr. Tóth Viktória Semmelweis Egyetem Fogpótlástani Klinika

Dr. Tóth Viktória Semmelweis Egyetem Fogpótlástani Klinika

Dr. Tóth Viktória Semmelweis Egyetem Fogpótlástani Klinika



Dr. Tóth Viktória Semmelweis Egyetem Fogpótlástani Klinika

Dr. Tóth Viktória Semmelweis Egyetem Fogpótlástani Klinika

Dr. Tóth Viktória Semmelweis Egyetem Fogpótlástani Klinika

Mattpróba a szájban

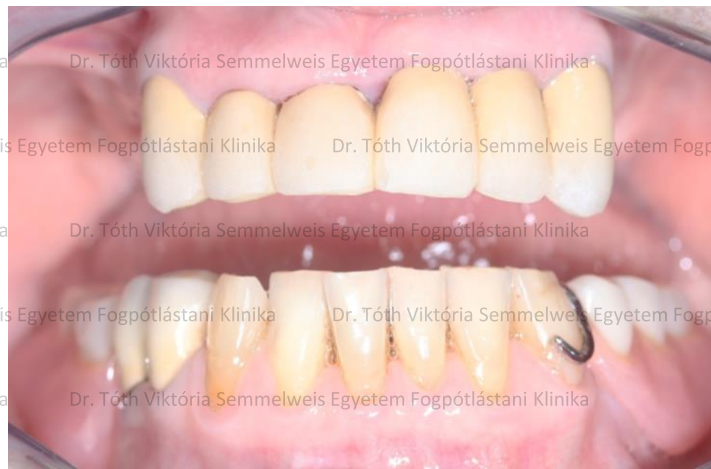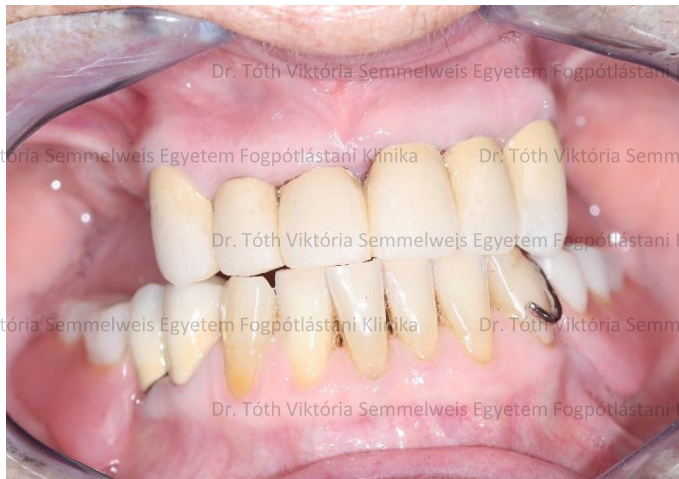Dr. Tóth Viktória Semmelweis Egyetem Fogpótlástani Klinika

Dr. Tóth Viktória Semmelweis Egyetem Fogpótlástani Klinika

Dr. Tóth Viktória Semmelweis Egyetem Fogpótlástani Klinika

Dr. Tóth Viktória Semmelweis Egyetem Fogpótlástani Klinika

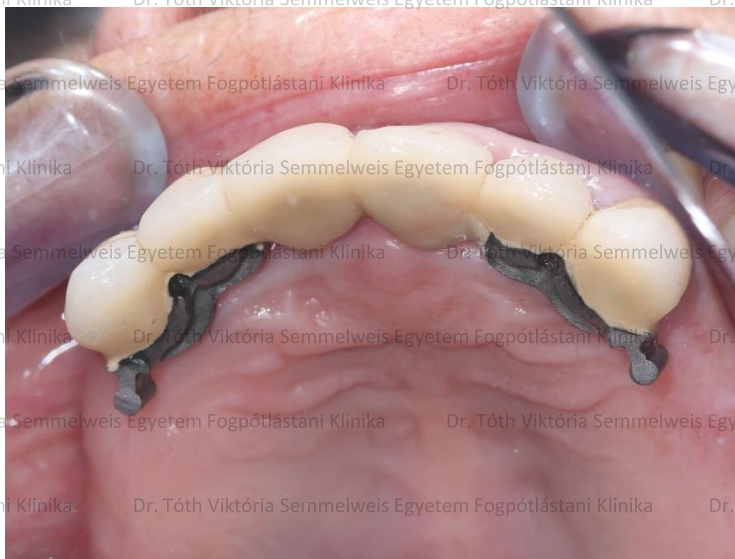Dr. Tóth Viktória Semmelweis Egyetem Fogpótlástani Klinika



Dr. Tóth Viktória Semmelweis Egyetem Fogpótlástani Klinika

Dr. Tóth Viktória Semmelweis Egyetem Fogpótlástani Klinika

Dr. Tóth Viktória Semmelweis Egyetem Fogpótlástani Klinika



Dr. Tóth Viktória Semmelweis Egyetem Fogpótlástani Klinika

Dr. Tóth Viktória Semmelweis Egyetem Fogpótlástani Klinika

Dr. Tóth Viktória Semmelweis Egyetem Fogpótlástani Klinika

Dr. Tóth Viktória Semmelweis Egyetem Fogpótlástani Klinika

Dr. Tóth Viktória Semmelweis Egyetem Fogpótlástani Klinika

Dr. Tóth Viktória Semmelweis Egyetem Fogpótlástani Klinika

Dr. Tóth Viktória Semmelweis Egyetem Fogpótlástani Klinika

Dr. Tóth Viktória Semmelweis Egyetem Fogpótlástani Klinika

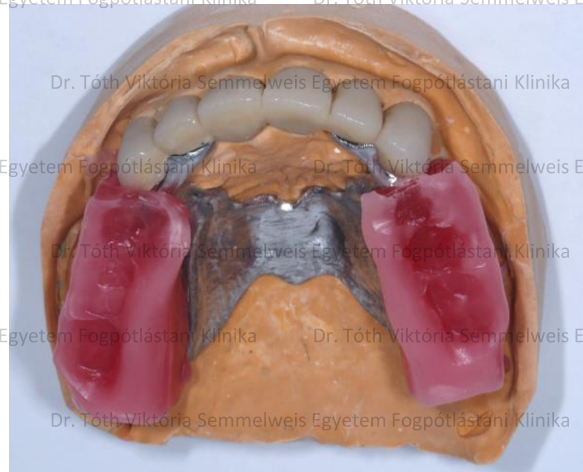
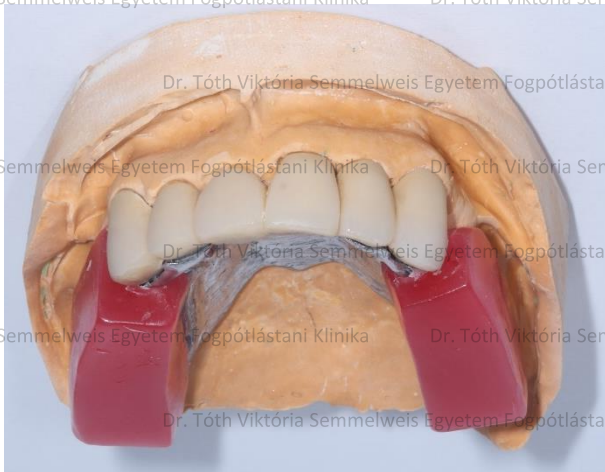Dr. Tóth Viktória Semmelweis Egyetem Fogpótlástani Klinika



Dr. Tóth Viktória Semmelweis Egyetem Fogpótlástani Klinika Dr. Tóth Viktória Semmelweis Egyetem Fogpótlástani Klinika Dr. Tóth Viktória Semmelweis Egyetem Fogpótlástani Klinika

A rögzített rész és a kivehető fémlemez próbája együtt, IKP rögzítése

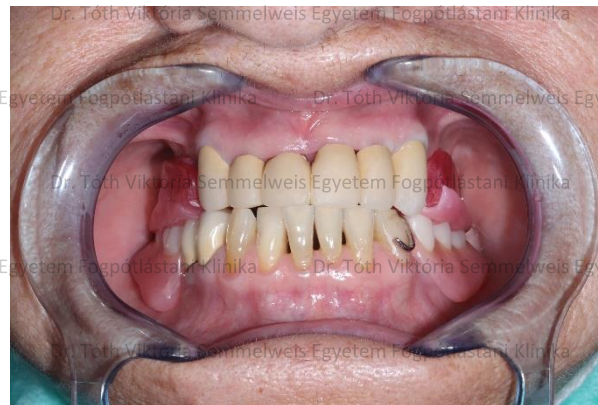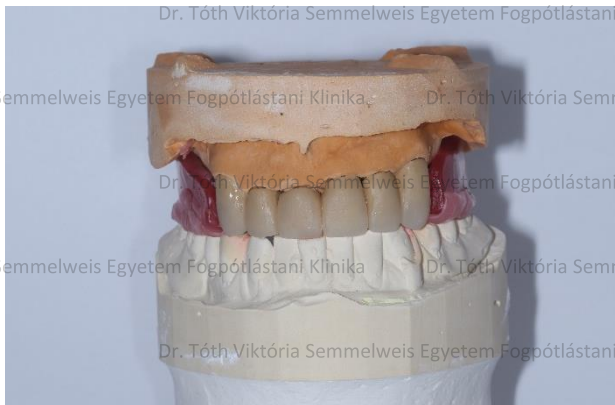Dr. Tóth Viktória Semmelweis Egyetem Fogpótlástani Klinika Dr. Tóth Viktória Semmelweis Egyetem Fogpótlástani Klinika Dr. Tóth Viktória Semmelweis Egyetem Fogpótlástani Klinika



Dr. Tóth Viktória Semmelweis Egyetem Fogpótlástani Klinika Dr. Tóth Viktória Semmelweis Egyetem Fogpótlástani Klinika Dr. Tóth Viktória Semmelweis Egyetem Fogpótlástani Klinika

Dr. Tóth Viktória Semmelweis Egyetem Fogpótlástani Klinika Dr. Tóth Viktória Semmelweis Egyetem Fogpótlástani Klinika Dr. Tóth Viktória Semmelweis Egyetem Fogpótlástani Klinika

Dr. Tóth Viktória Semmelweis Egyetem Fogpótlástani Klinika Dr. Tóth Viktória Semmelweis Egyetem Fogpótlástani Klinika Dr. Tóth Viktória Semmelweis Egyetem Fogpótlástani Klinika



Dr. Tóth Viktória Semmelweis Egyetem Fogpótlástani Klinika Dr. Tóth Viktória Semmelweis Egyetem Fogpótlástani Klinika Dr. Tóth Viktória Semmelweis Egyetem Fogpótlástani Klinika

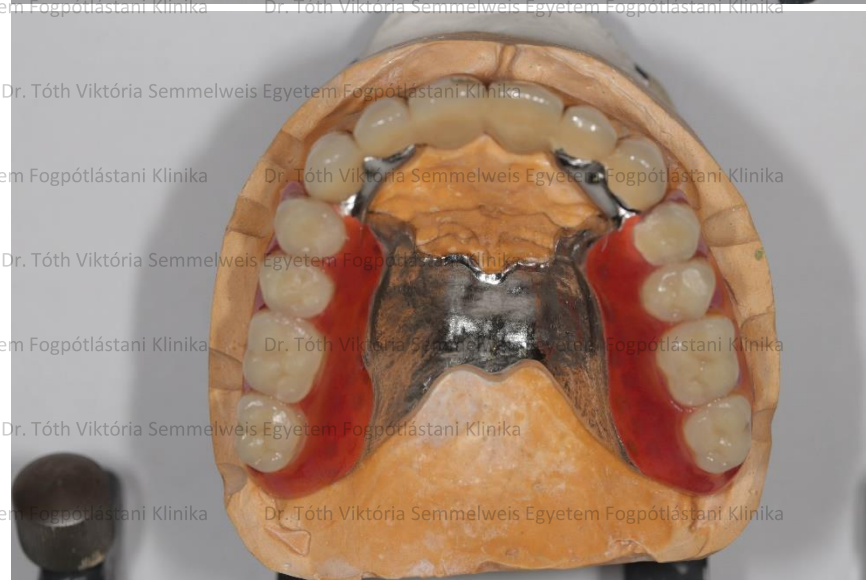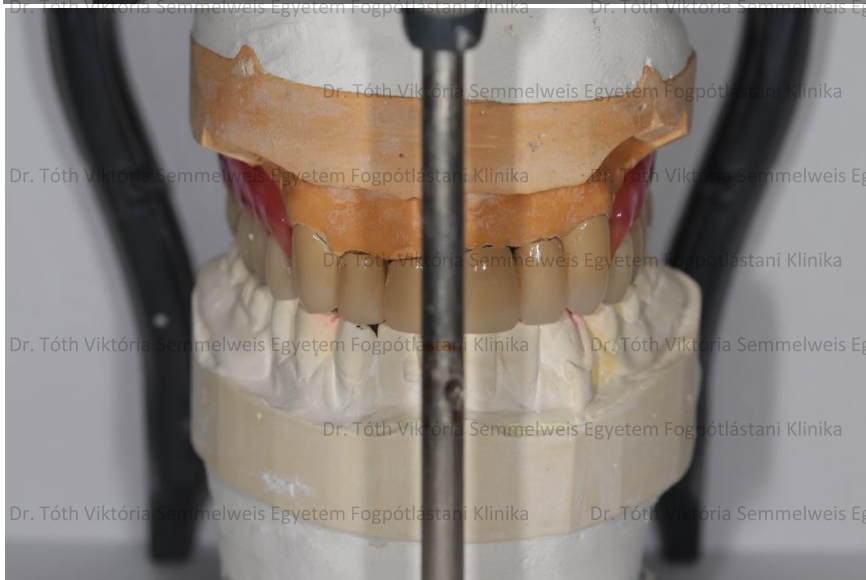
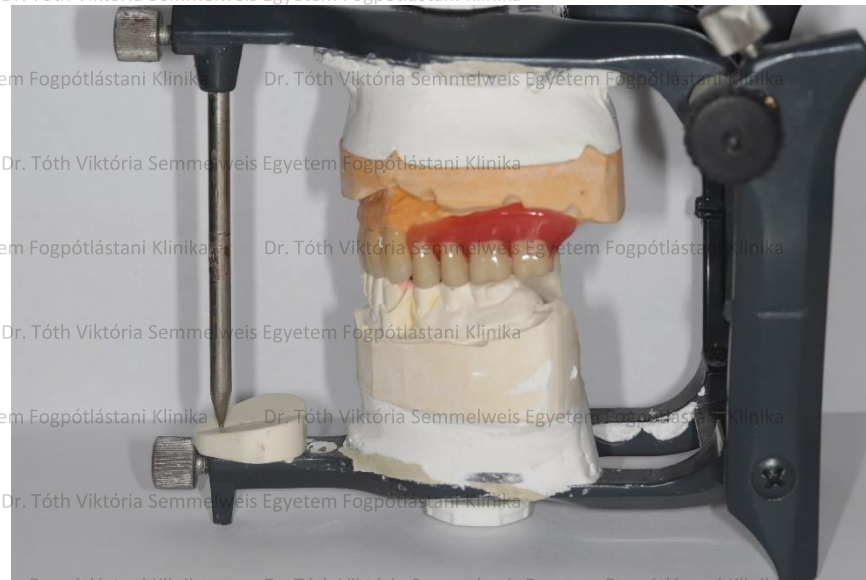
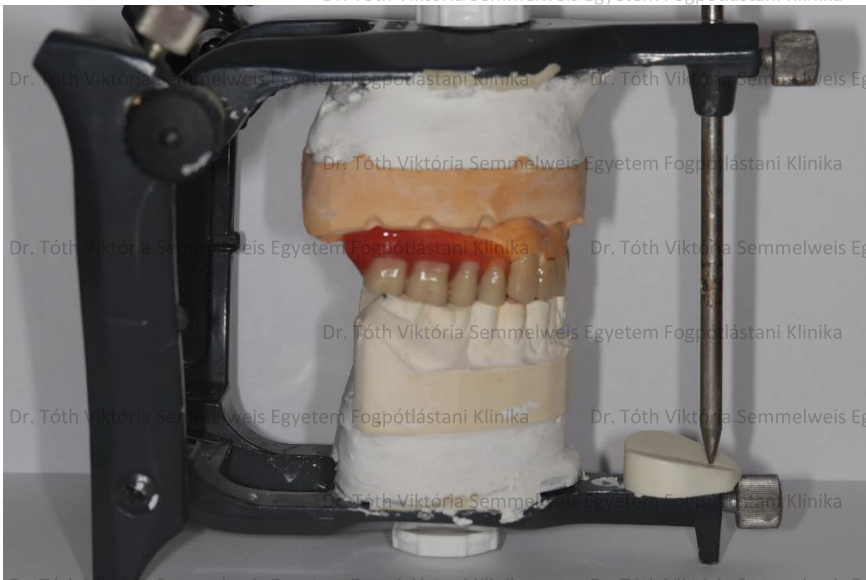
Dr. Tóth Viktória Semmelweis Egyetem Fogpótlástani Klinika Dr. Tóth Viktória Semmelweis Egyetem Fogpótlástani Klinika Dr. Tóth Viktória Semmelweis Egyetem Fogpótlástani Klinika

Dr. Tóth Viktória Semmelweis Egyetem Fogpótlástani Klinika Dr. Tóth Viktória Semmelweis Egyetem Fogpótlástani Klinika Dr. Tóth Viktória Semmelweis Egyetem Fogpótlástani Klinika

Próba fogsor az artikulátorban

Dr. Tóth Viktória Semmelweis Egyetem Fogpótlástani Klinika

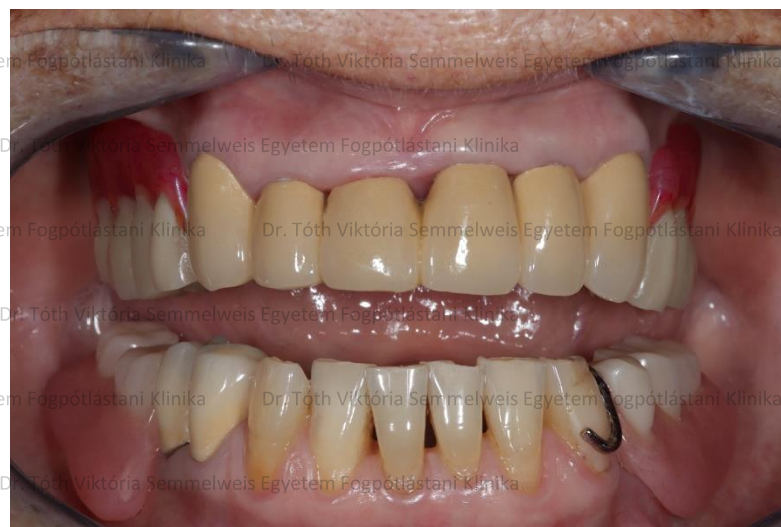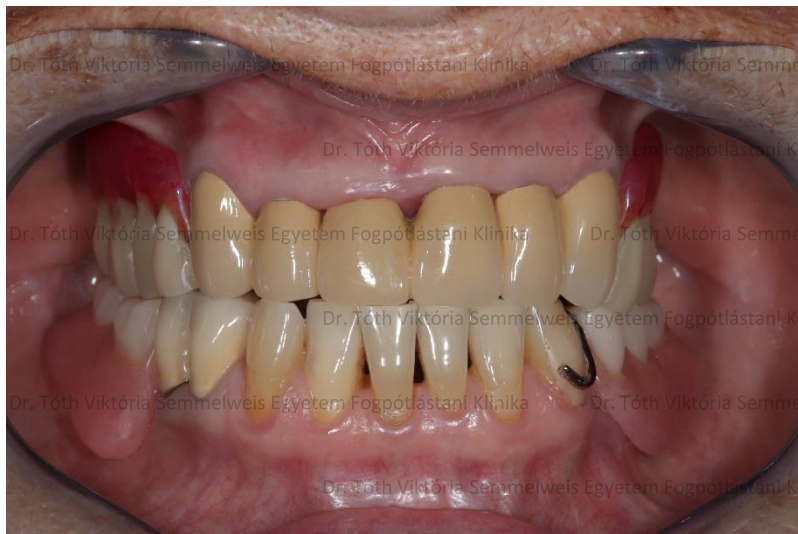Dr. Tóth Viktória Semmelweis Egyetem Fogpótlástani Klinika



Próba fogsor a szájban

Dr. Tóth Viktória Semmelweis Egyetem Fogpótlástani Klinika

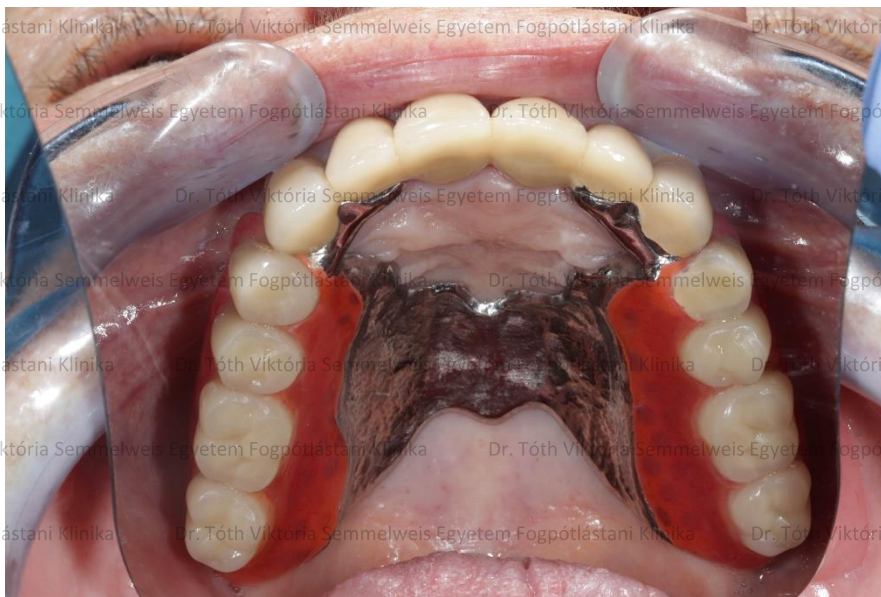Dr. Tóth Viktória Semmelweis Egyetem Fogpótlástani Klinika



Dr. Tóth Viktória Semmelweis Egyetem Fogpótlástani Klinika

Dr. Tóth Viktória Semmelweis Egyetem Fogpótlástani Klinika

Dr. Tóth Viktória Semmelweis Egyetem Fogpótlástani Klinika



Dr. Tóth Viktória Semmelweis Egyetem Fogpótlástani Klinika

Dr. Tóth Viktória Semmelweis Egyetem Fogpótlástani Klinika

Dr. Tóth Viktória Semmelweis Egyetem Fogpótlástani Klinika

Dr. Tóth Viktória Semmelweis Egyetem Fogpótlástani Klinika

Dr. Tóth Viktória Semmelweis Egyetem Fogpótlástani Klinika

Dr. Tóth Viktória Semmelweis Egyetem Fogpótlástani Klinika

Dr. Tóth Viktória Semmelweis Egyetem Fogpótlástani Klinika

Dr. Tóth Viktória Semmelweis Egyetem Fogpótlástani Klinika

Dr. Tóth Viktória Semmelweis Egyetem Fogpótlástani Klinika



Dr. Tóth Viktória Semmelweis Egyetem Fogpótlástani Klinika

Dr. Tóth Viktória Semmelweis Egyetem Fogpótlástani Klinika

Dr. Tóth Viktória Semmelweis Egyetem Fogpótlástani Klinika

Kész fogpótlás a szájban I.

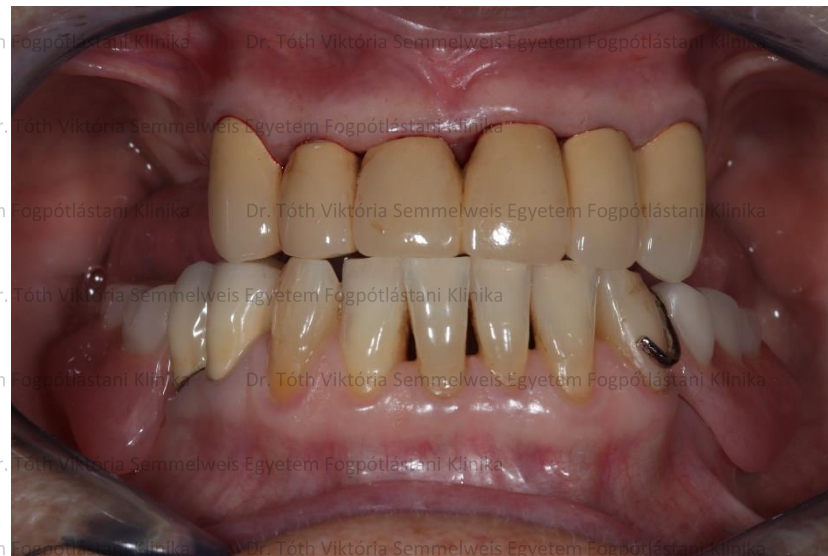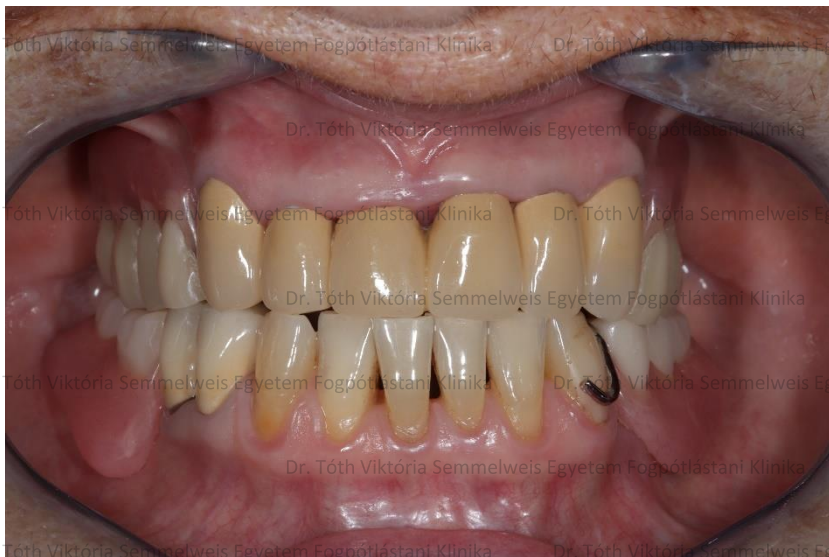Dr. Tóth Viktória Semmelweis Egyetem Fogpótlástani Klinika

Dr. Tóth Viktória Semmelweis Egyetem Fogpótlástani Klinika

Dr. Tóth Viktória Semmelweis Egyetem Fogpótlástani Klinika

Dr. Tóth Viktória Semmelweis Egyetem Fogpótlástani Klinika

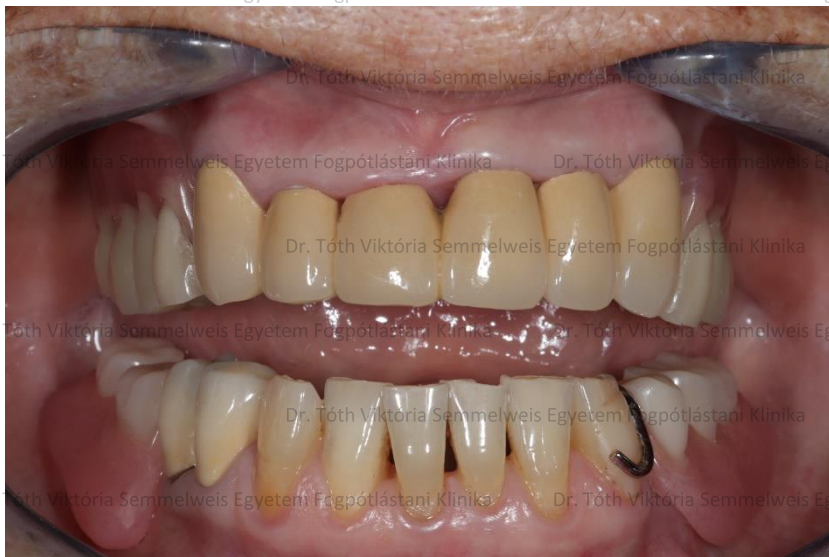Dr. Tóth Viktória Semmelweis Egyetem Fogpótlástani Klinika



Dr. Tóth Viktória Semmelweis Egyetem Fogpótlástani Klinika

Dr. Tóth Viktória Semmelweis Egyetem Fogpótlástani Klinika

Dr. Tóth Viktória Semmelweis Egyetem Fogpótlástani Klinika



Dr. Tóth Viktória Semmelweis Egyetem Fogpótlástani Klinika

Dr. Tóth Viktória Semmelweis Egyetem Fogpótlástani Klinika

Dr. Tóth Viktória Semmelweis Egyetem Fogpótlástani Klinika

Dr. Tóth Viktória Semmelweis Egyetem Fogpótlástani Klinika

Dr. Tóth Viktória Semmelweis Egyetem Fogpótlástani Klinika

Dr. Tóth Viktória Semmelweis Egyetem Fogpótlástani Klinika

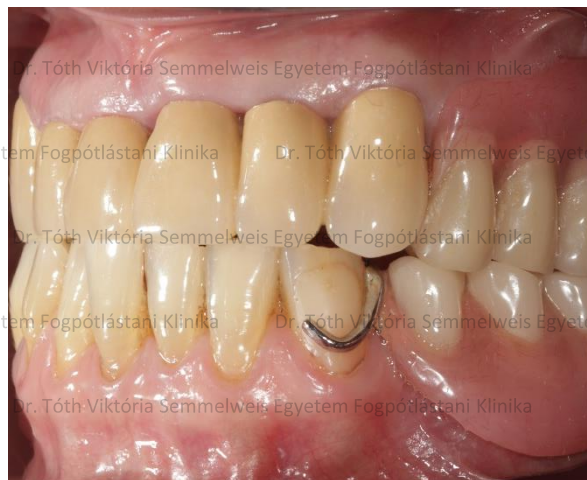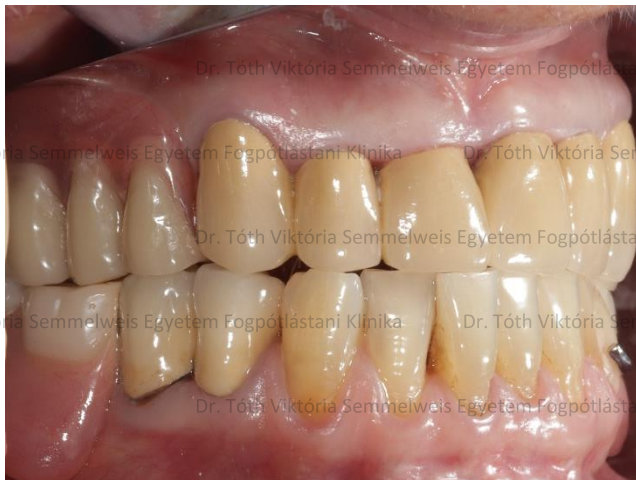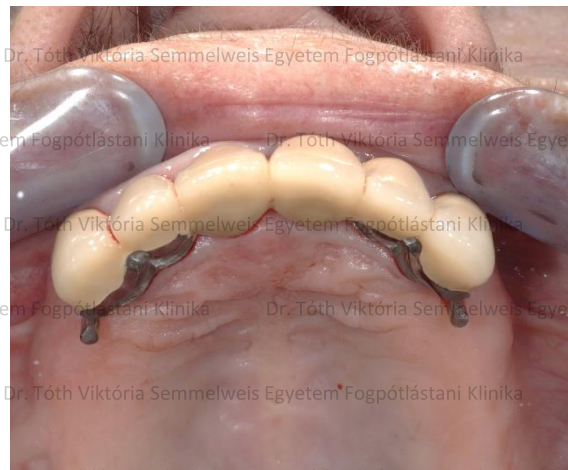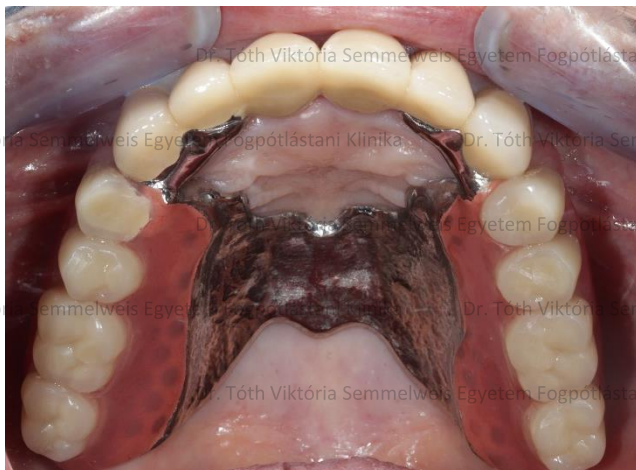Dr. Tóth Viktória Semmelweis Egyetem Fogpótlástani Klinika

Dr. Tóth Viktória Semmelweis Egyetem Fogpótlástani Klinika

Dr. Tóth Viktória Semmelweis Egyetem Fogpótlástani Klinika



Kész fogpótlás a szájban II.



Dr. Tóth Viktória Semmelweis Egyetem Fogpótlástani Klinika

Dr. Tóth Viktória Semmelweis Egyetem Fogpótlástani Klinika

Dr. Tóth Viktória Semmelweis Egyetem Fogpótlástani Klinika

Kész fogpótlás a szájban III.

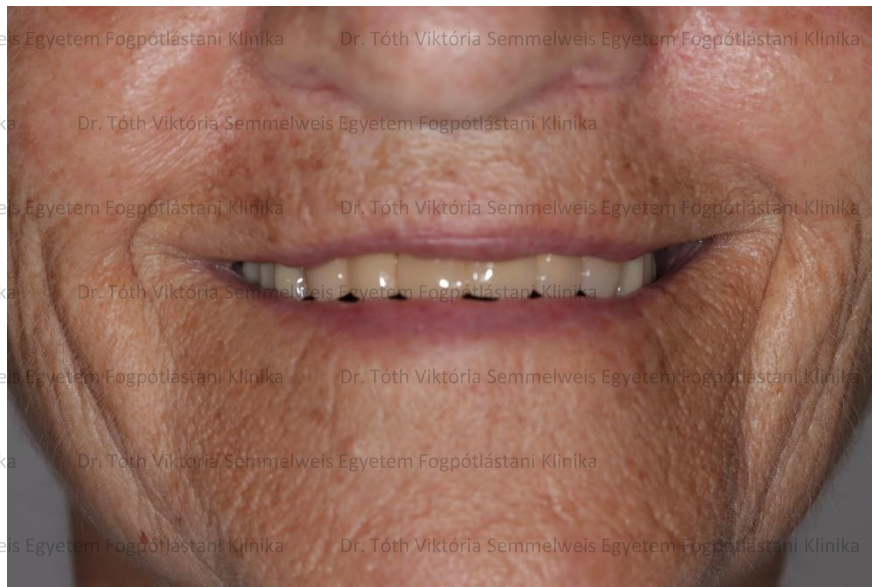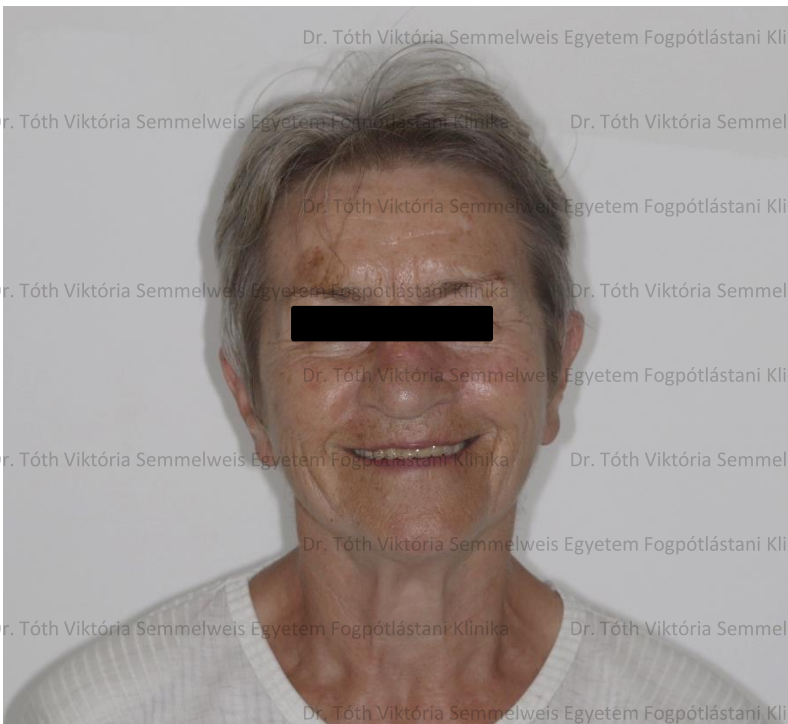Dr. Tóth Viktória Semmelweis Egyetem Fogpótlástani Klinika

Dr. Tóth Viktória Semmelweis Egyetem Fogpótlástani Klinika

Dr. Tóth Viktória Semmelweis Egyetem Fogpótlástani Klinika

Dr. Tóth Viktória Semmelweis Egyetem Fogpótlástani Klinika

Dr. Tóth Viktória Semmelweis Egyetem Fogpótlástani Klinika



Dr. Tóth Viktória Semmelweis Egyetem Fogpótlástani Klinika

Dr. Tóth Viktória Semmelweis Egyetem Fogpótlástani Klinika

Dr. Tóth Viktória Semmelweis Egyetem Fogpótlástani Klinika

Dr. Tóth Viktória Semmelweis Egyetem Fogpótlástani Klinika

Dr. Tóth Viktória Semmelweis Egyetem Fogpótlástani Klinika

Dr. Tóth Viktória Semmelweis Egyetem Fogpótlástani Klinika

Dr. Tóth Viktória Semmelweis Egyetem Fogpótlástani Klinika

Dr. Tóth Viktória Semmelweis Egyetem Fogpótlástani Klinika



Dr. Tóth Viktória Semmelweis Egyetem Fogpótlástani Klinika Dr. Tóth Viktória Semmelweis Egyetem Fogpótlástani Klinika Dr. Tóth Viktória Semmelweis Egyetem Fogpótlástani Klinika

Rövid távú kontroll

Dr. Tóth Viktória Semmelweis Egyetem Fogpótlástani Klinika Dr. Tóth Viktória Semmelweis Egyetem Fogpótlástani Klinika Dr. Tóth Viktória Semmelweis Egyetem Fogpótlástani Klinika

Hosszú távú kontroll

Dr. Tóth Viktória Semmelweis Egyetem Fogpótlástani Klinika Dr. Tóth Viktória Semmelweis Egyetem Fogpótlástani Klinika Dr. Tóth Viktória Semmelweis Egyetem Fogpótlástani Klinika

Professzionális szájhygiénés kezelés, ismételt instruálás és motiválás – ha szükséges. Státusz ellenőrzése.



