



SEMMELWEIS EGYETEM

Fogorvostudományi Kar

Oktatási Centrum, Fogpótlástani Klinika

Igazgató: Dr. Hermann Péter egyetemi tanár

Fogpótlástan Szakvizsga Esetbemutató

Teleszkóp elhorgonyzású részleges kivehető pótlás

Vizsgáló: Dr. Kollár Karolina

Tutor: Dr. Schmidt Péter, Dr. Czeglédy Ágota

Konzulens: Prof. Dr. Hermann Péter, Dr. Dombi Csaba

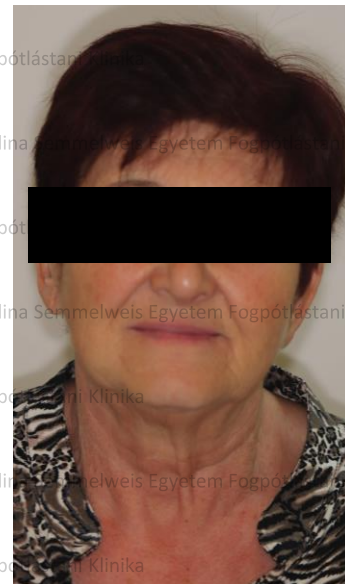Esetbemutató

- **2. kombinált fogpótlás készítése finommechanikai rögzítőeszközzel**
- **3. teleszkóp elhorgonyzású fogpótlás készítése**
- **4. arcív felhelyezése, egyéni értékű artikulátor programozása**



A páciens bemutatása

- 76 éves, nő
- Nyugdíjas (korábban:tanítónő)



A fogorvosi vizsgálatra érkezés indoka

- *Jobb felső fogának fájdalma miatt érkezett*



Általános anamnézis

- A fogászati kezelést befolyásoló tényezők nincsenek
- Általános egészségügyi állapotra vonatkozó adatok, betegségek :
 - *Magas vérnyomás: Bisoprolol Sandoz (Béta-blokkoló)*
 - *Osteoporosis: nem szed rá gyógyszert, csak Calcium*
- Allergia: nem ismert
- Egészségre káros szokások nincsenek



Fogászati anamnézis

- **Viselt fogpótlások: alsó és felső kapocs elhorgonyzású részleges kivehető fogpótlás (kb. 8 éve készültek)**

- **Utolsó fogeltávolítások kb. 10 éve történtek**

- **Egyéb korábbi fogászati kezelés nem történt**



Kiindulási státusz

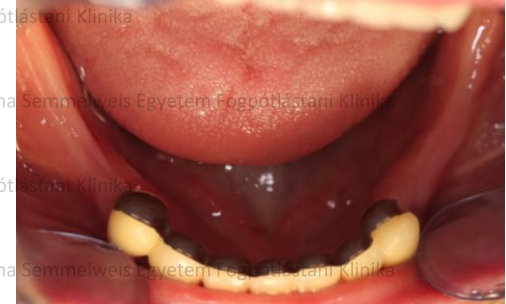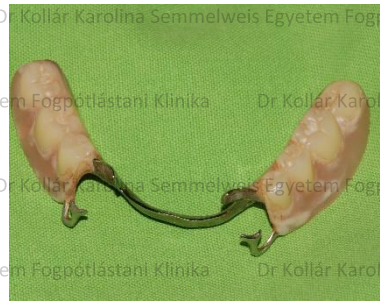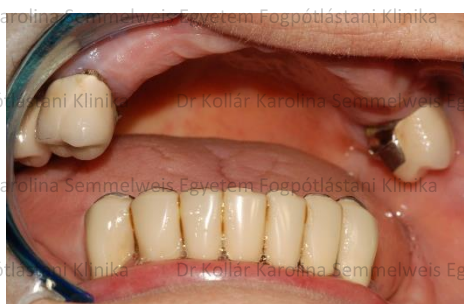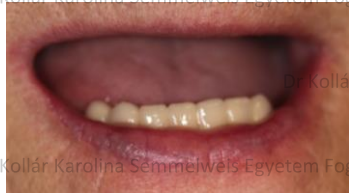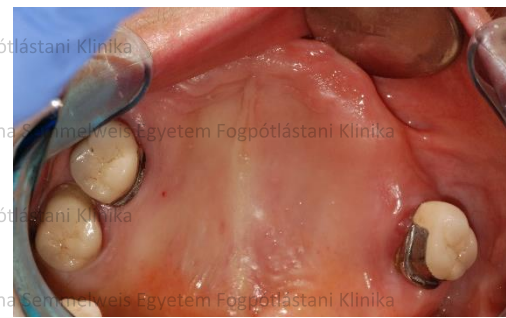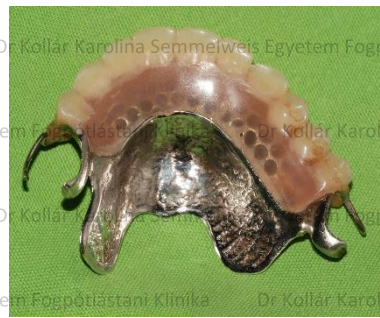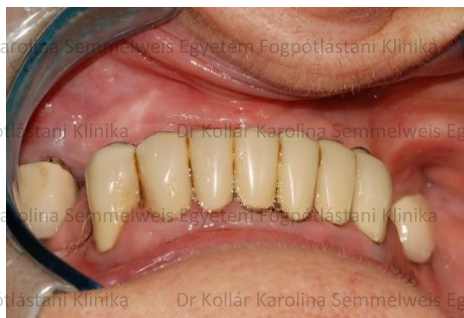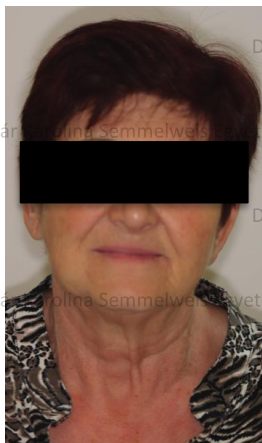Arc- és szájfotók

Arc

IKP

Jelenlegi pótlások

Felső fogív



Mosoly

Enyhén nyitott

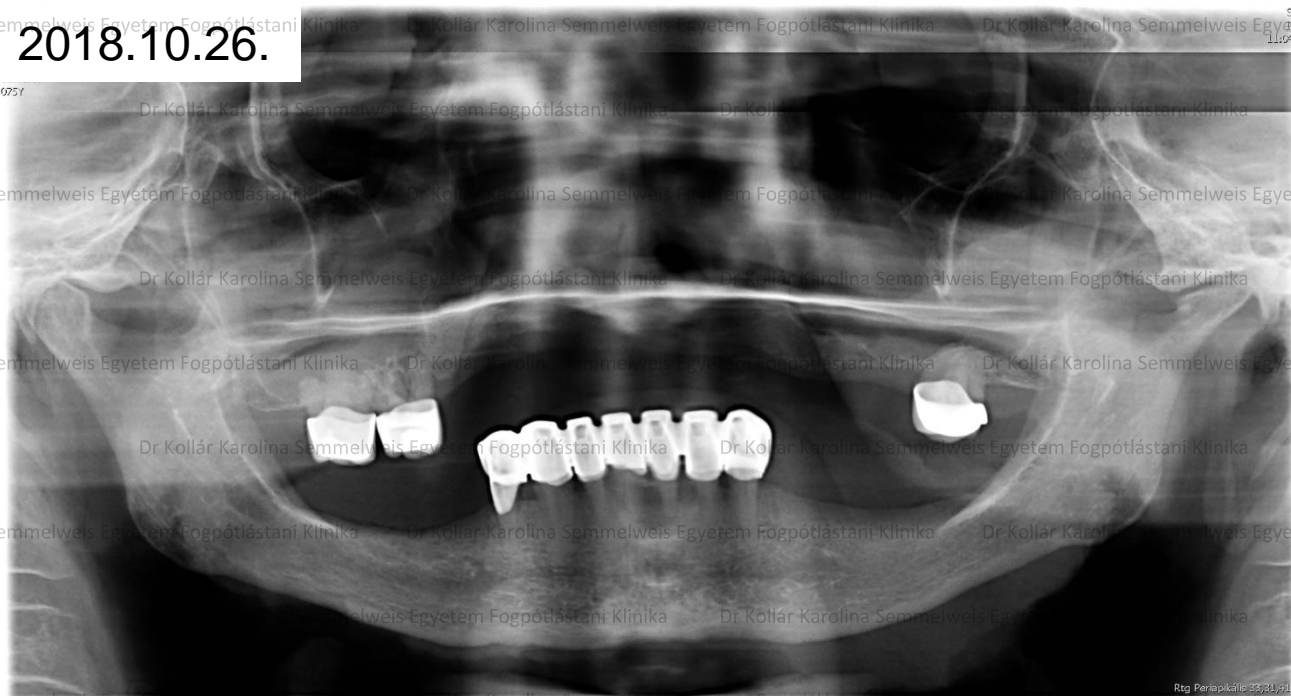Alsó fogív



Kiindulási státusz

Orthopantomogram

2018.10.26.

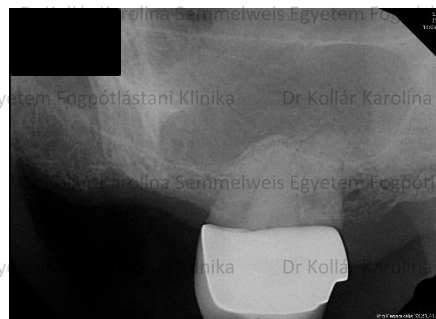
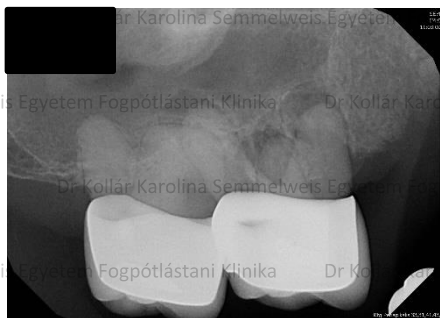
Kiindulási státusz

Dr Kollár Karolina Semmelweis Egyetem Fogpótlástani Klinika Dr Kollár Karolina Semmelweis Egyetem Fogpótlástani Klinika

Periapikális röntgenfelvételek és röntgen-diagnózisok

Dr Kollár Karolina Semmelweis Egyetem Fogpótlástani Klinika Dr Kollár Karolina Semmelweis Egyetem Fogpótlástani Klinika Dr Kollár Karolina Semmelweis Egyetem Fogpótlástani Klinika



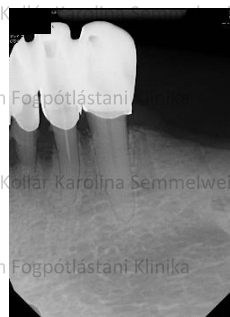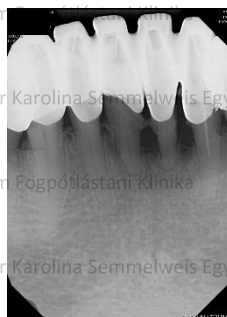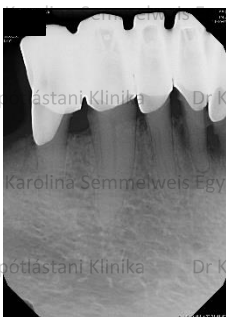- foghiány = szürke szám
- X = eltávolítandó fog
-) = záródott foghiány
- K = korona
- H = híd – kiterjedését () jelöli
- U = teleshkóp
- I = implantátum
- C = szuvasodás (caries)
- T = tömés
- E = gyökérkezelt fog (endo)
- P = periapikális gyulladás
- CS = gyökércsapos fogmű
- * = cserélendő

Dr Kollár Karolina Semmelweis Egyetem Fogpótlástani Klinika

Dr Kollár Karolina Semmelweis Egyetem Fogpótlástani Klinika

K, X								K,C							
8	7	6	5	4	3	2	1	1	2	3	4	5	6	7	8
8	7	6	5	4	3	2	1	1	2	3	4	5	6	7	8
				(H)	H	H	H,X	H,X	H,E	H)					

Dr Kollár



Dr Kollár Karolina Semmelweis Egyetem Fogpótlástani Klinika

Dr Kollár Karolina Semmelweis Egyetem Fogpótlástani Klinika Dr Kollár Karolina Semmelweis Egyetem Fogpótlástani Klinika Dr Kollár Karolina Semmelweis Egyetem Fogpótlástani Klinika

Dr Kollár Karolina Semmelweis Egyetem Fogpótlástani Klinika

Dr Kollár Karolina Semmelweis Egyetem Fogpótlástani Klinika

Dr Kollár Karolina Semmelweis Egyetem Fogpótlástani Klinika Dr Kollár Karolina Semmelweis Egyetem Fogpótlástani Klinika Dr Kollár Karolina Semmelweis Egyetem Fogpótlástani Klinika

Dr Kollár Karolina Semmelweis Egyetem Fogpótlástani Klinika

Dr Kollár Karolina Semmelweis Egyetem Fogpótlástani Klinika



Fej-, nyak régió vizsgálata, Intraorális vizsgálat I.

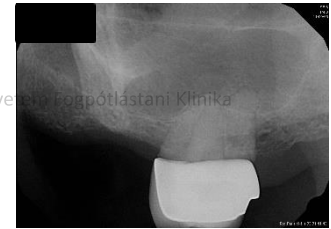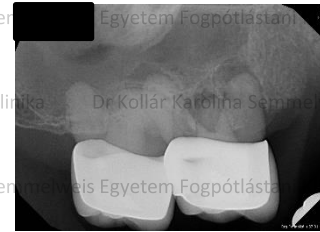- **Sztomato-onkológiai szűrés: negatív**
- **TMI vizsgálat: a Temporo-mandibularis ízület működésben mindkét oldalon enyhe crepitációt tapasztaltam, páciensek panaszai nincsenek**
- **Harapási forma: eugnath**
- **Artikuláció típusa: csoportvezetés**



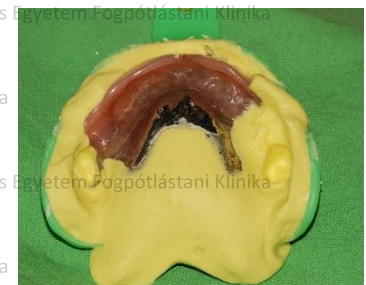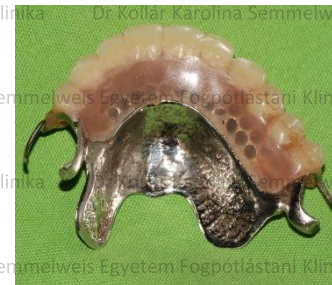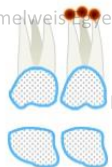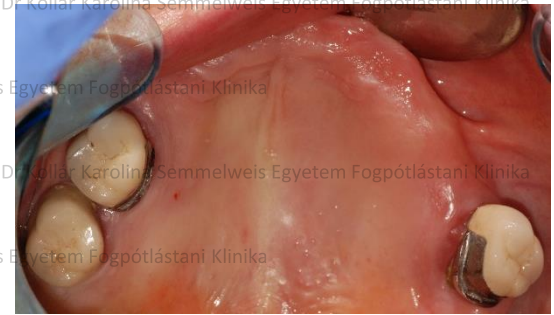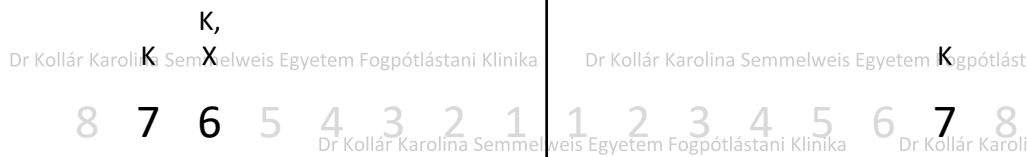Kiindulási státusz

Felső állcsont

- Fábián és Fejérdy-féle foghiány osztályozás szerint: 2A



- Fogazati státusz:



Felső kapocs elhorgonyzású részleges lemezes fogpótlás

Fémkerámia korona frézelt vállal: 17, 16, 27

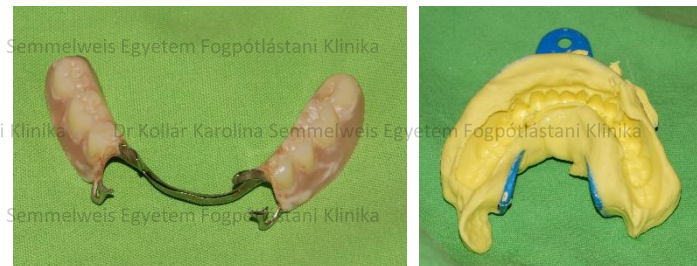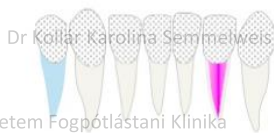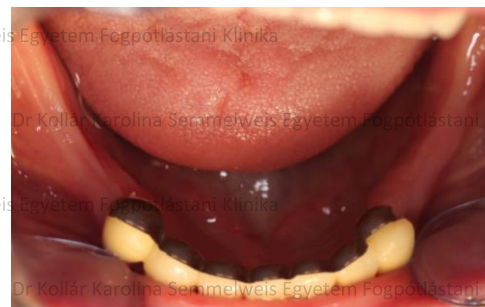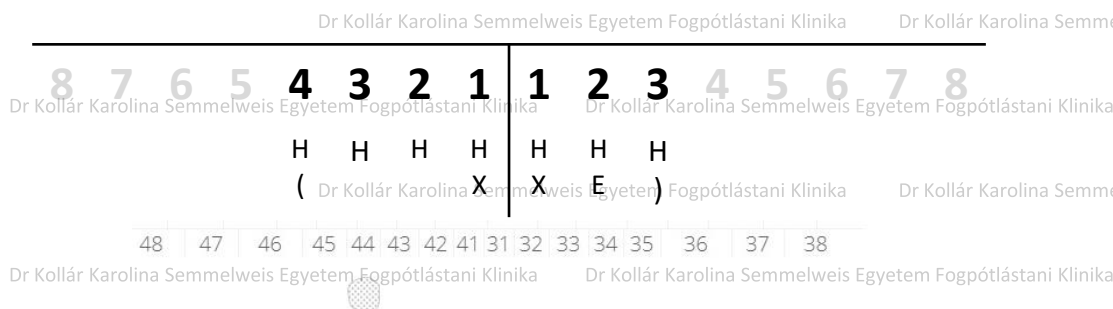
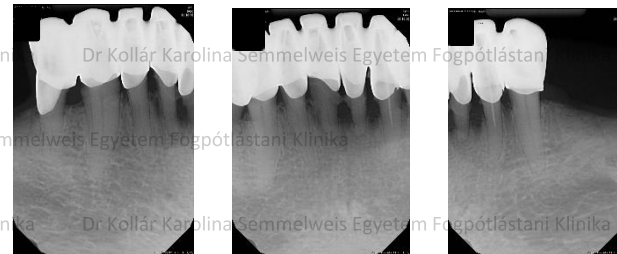


Kiindulási státusz

Alsó állcsont

- Fábián és Fejérdy-féle foghiány osztályozás szerint:

2A



Also kapocs einorgonyzasu reszleges lemezes fogpótlás

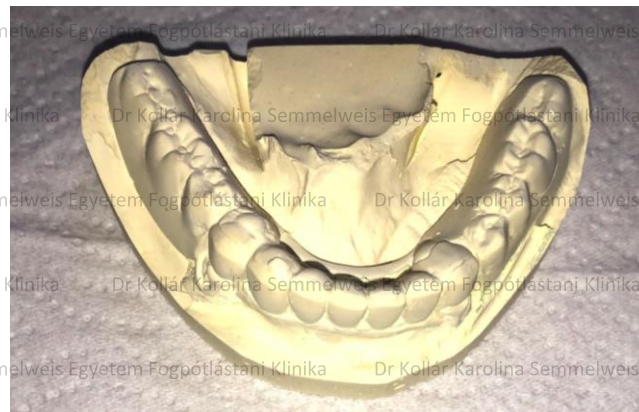7 tagú egybeöntött technológiával készült műanyag leplezésű sín

- Leplezett horgonykorona: 33, 32, 31, 41, 42, 43, 44

Kezelési terv

Előkészítő műveletek I.

- Szájsebészeti: 16 period. apic. chr. ac.
- Parodontológiai: supra és subgingivális depurálás, kürettálás, gyökérsimítás
- Konzerváló fogászati: 32 revízió
- Protetikai tervezési fázis: tanulmányi lenyomatok

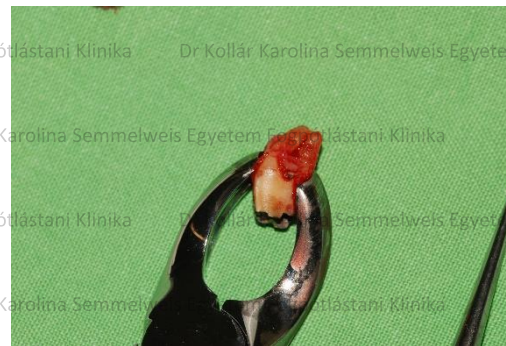
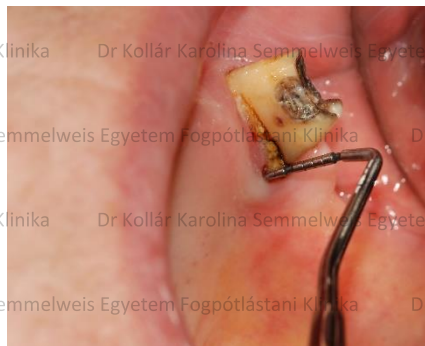
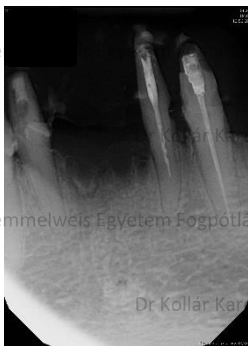
Kezelési terv

Előkészítő műveletek II.

A koronák és a híd eltávolítása után:

- Konzerváló fogászati: 33 pulpanekrózis- gyökerkezelés és üvegszálaspap ragasztása, 17 amalgám tömés cseréje
- Szájsebészeti: 26 subgingivalis caries és 6mm tasak miatti extractio, 32 sikertelen revízió és II. fokú mobilitás miatti extractio, 31 és 41 II. fokú mobilitás miatt extractio



Protetikai Kezelési terv

FELSŐ ÁLLCSONT

Fábián- és Fejérdy- féle foghiány osztályozás alapján 2A/1

TELESZKÓPOS FEDŐLEMEZES FOGPÓTLÁS

- **Megtámasztás:** mucodentális
 - nem redukált akrilát alaplemez
- **Elhorgonyzás:** teleszkóprendszerrel
 - Cilindrokónusos primer teleszkóp (CoCr) 17
 - Cilindrokónusos szekunder teleszkóp (CoCr): 17
- 14 db keményakrilát műfog (17-27)

ALSÓ ÁLLCSONT:

Fábián- és Fejérdy- féle foghiány osztályozás alapján: 2B

KOMBINÁLT FOGPÓTLÁS REJTETT ELHORGONYZASSAL

Rögzített rész:

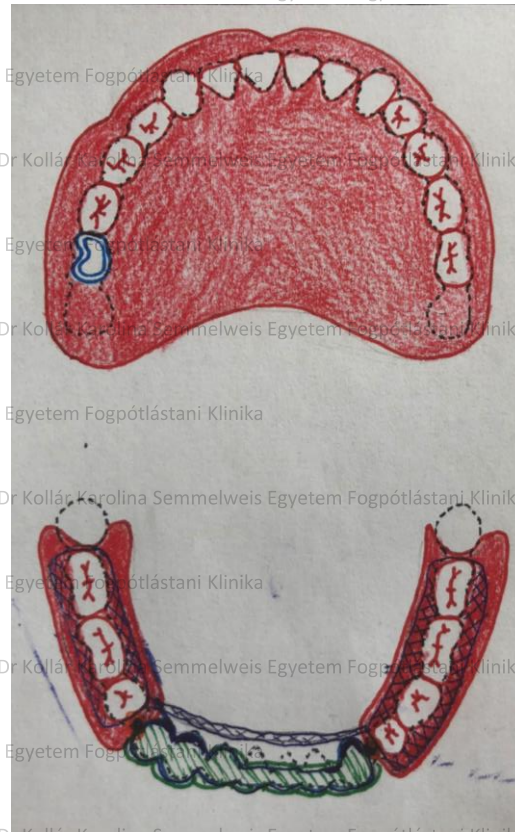
- 7-tagú, egybeöntött technológiával készült fémkerámia híd (CoCr)
- Leplezett horgonykoronák: 33, 42, 43, 44
- Leplezett hézagfog: 32, 31, 41
- Finommechanikai rögzítőeszközök: Vario-Kugel-Snap-SG (33, 44)
- frézelt váll (44 és 33-on) és interlock (33-32 és 44-43 között)

Kivehető rész: rejtett elhorgonyzású részleges kivehető fogpótlás

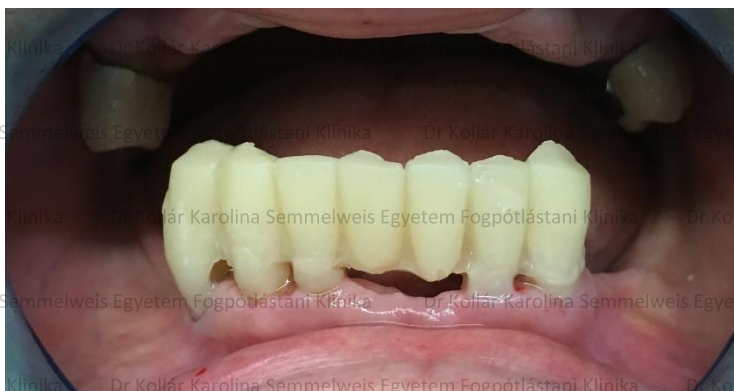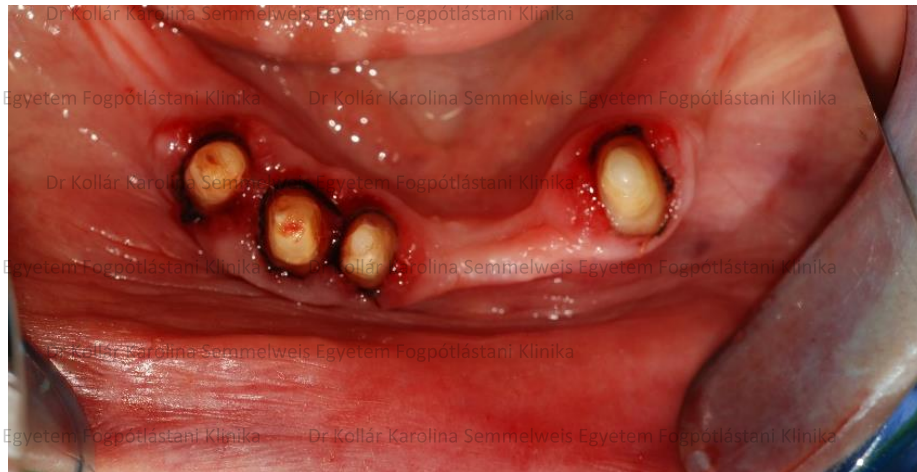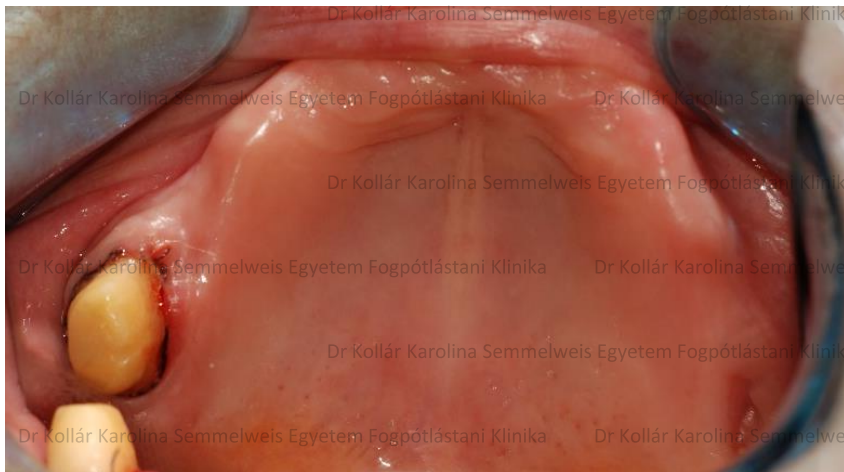- **Megtámasztás:** dentomucosális
- mintára öntött technológiával készült redukált fém (CoCr) alaplemez, lingualis ívvel
- Elhorgonyzás: rejtett rögzítőeszközökkel merev elhorgonyzás
- Vario-Kugel-Snap-SG matrix és billenésgátló nyúlvány: 33, 44
- interlock: 32-33 és 44-43 között
- 7 db keményakrilát műfog: 47, 46, 45, 34, 35, 36, 37

Színek jelentése:

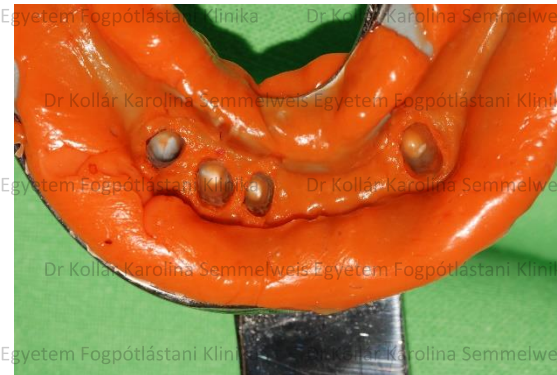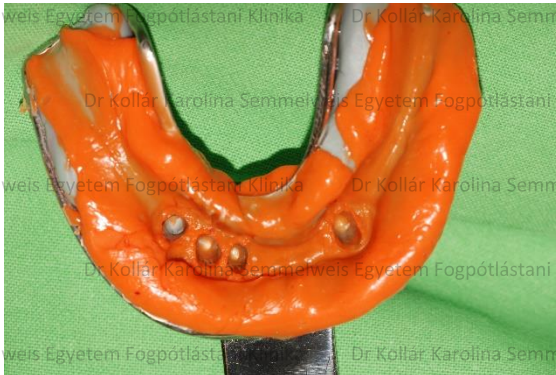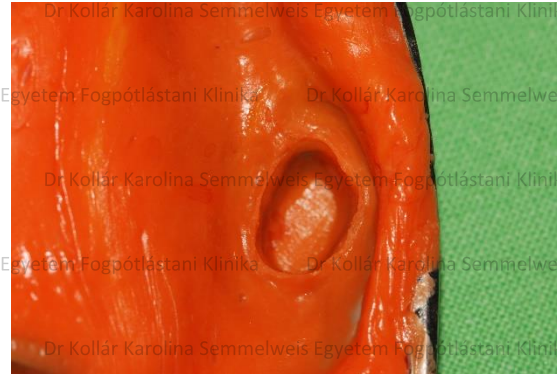Kék = fém, **Zöld = kerámia**, **Piros = akrilát**
Sárga = rejtett elhorgonyzási elem (matrix)
Narancsszín = cirkónium-dioxid kerámia



Csonkelőkészítés és ideiglenes pótlás

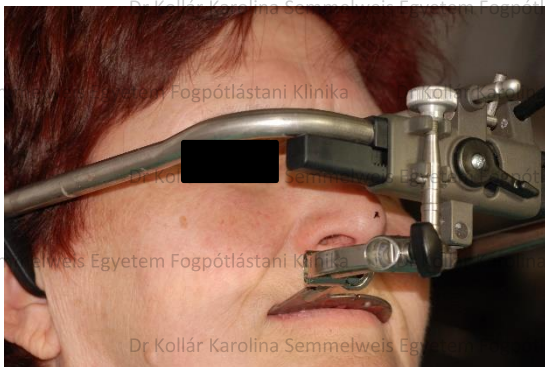


Precíziós-szituációs lenyomatvételel a felső és az alsó állcsontokról



Két fázisú, kétidejű precíziós-szituációs lenyomatvételel; c-szilikon lenyomatanyag; Zetaplus + Oranwash (Zhermack®)

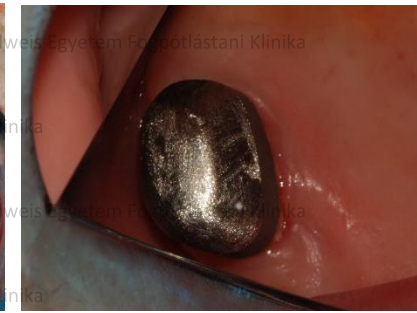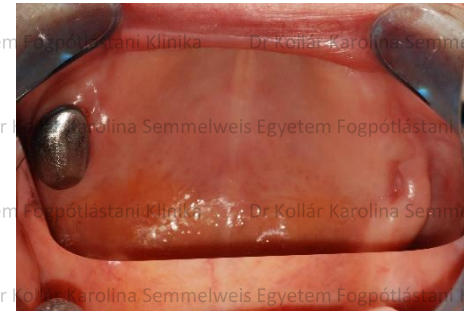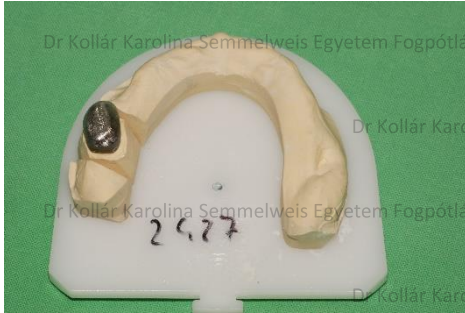Állcsont reláció meghatározása, arcíves regisztráció



Primer teleszkóp a mintán és annak próbája a felső állcsonton, vázpróba a mintán és annak próbája az alsó állcsonton

Dr Kollár Karolina Semmelweis Egyetem Fogpótlástani Klinika

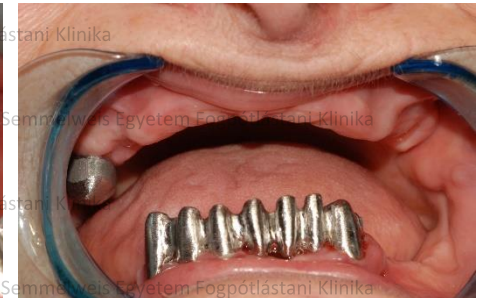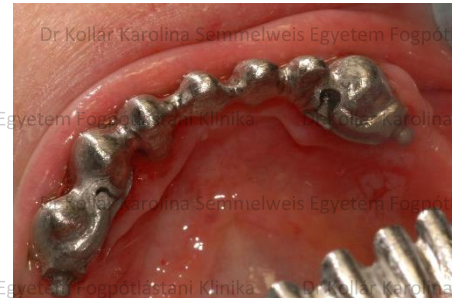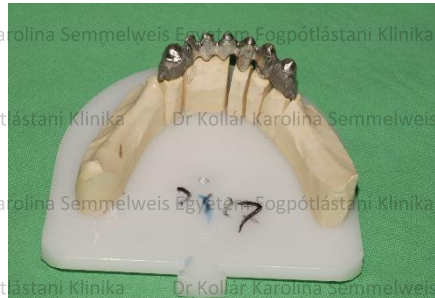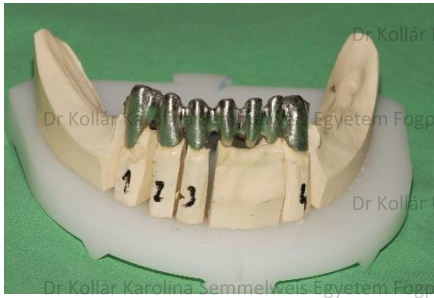Dr Kollár Karolina Semmelweis Egyetem Fogpótlástani Klinika



Dr Kollár Karolina Semmelweis Egyetem Fogpótlástani Klinika

Dr Kollár Karolina Semmelweis Egyetem Fogpótlástani Klinika

Dr Kollár Karolina Semmelweis Egyetem Fogpótlástani Klinika



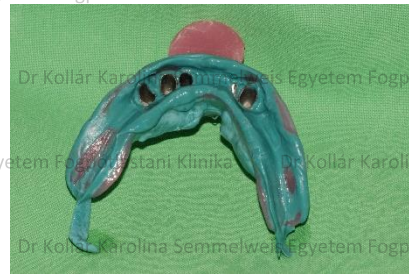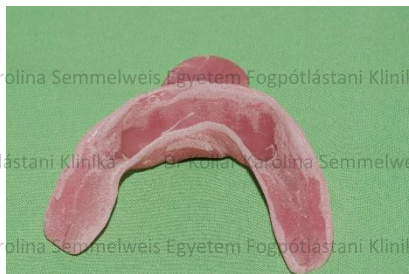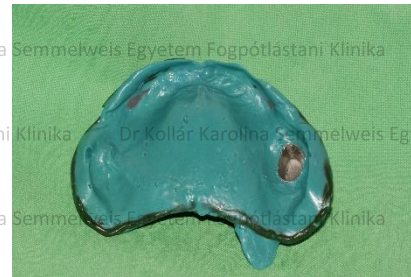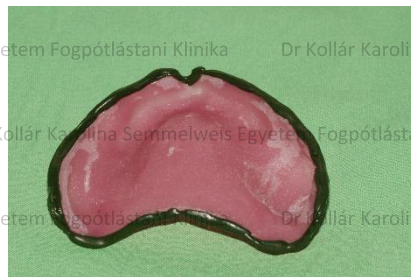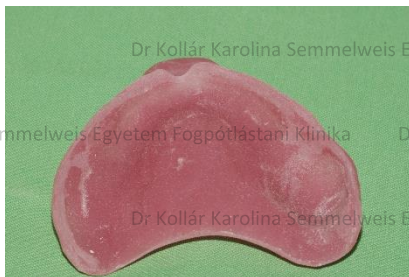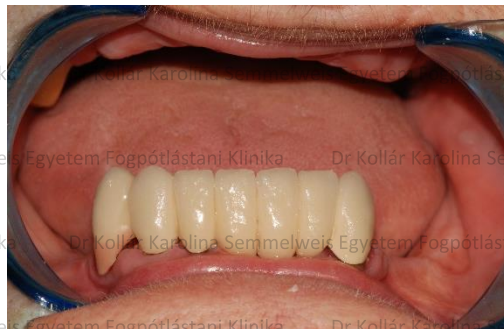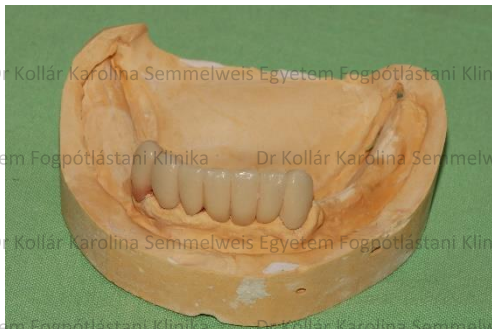Mivel a páciens esetében nem volt referencia fog, amihez a fogsínt viszonyítani tudtuk volna, közös megegyezés alapján az A3-as szint választottuk (VITA Classic).

Dr Kollár Karolina Semmelweis Egyetem Fogpótlástani Klinika

Dr Kollár Karolina Semmelweis Egyetem Fogpótlástani Klinika



Mattpróba a mintán és funkciós-szituációs lenyomat



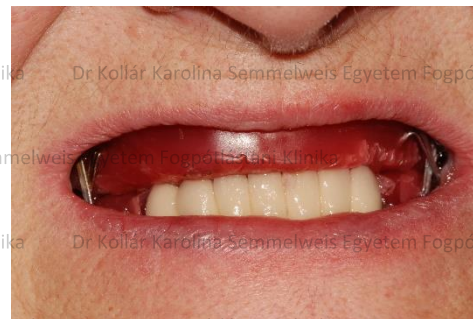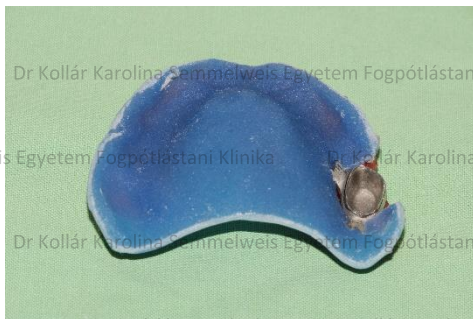Funkciós- szituációs és szituációs lenyomat: 3M™ Monophase™ gépi keverésű poliéter lenyomatanyag



Alsó fémlemez próbája, felső szekunder teleszkóp ellenőrzése, harapási sablonok befaragása

Dr Kollár Karolina Semmelweis Egyetem Fogpótlástani Klinika

Dr Kollár Karolina Semmelweis Egyetem Fogpótlástani Klinika



Dr Kollár Karolina Semmelweis Egyetem Fogpótlástani Klinika

Dr Kollár Karolina Semmelweis Egyetem Fogpótlástani Klinika

Dr Kollár Karolina Semmelweis Egyetem Fogpótlástani Klinika

Dr Kollár Karolina Semmelweis Egyetem Fogpótlástani Klinika

Dr Kollár Karolina Semmelweis Egyetem Fogpótlástani Klinika

Dr Kollár Karolina Semmelweis Egyetem Fogpótlástani Klinika

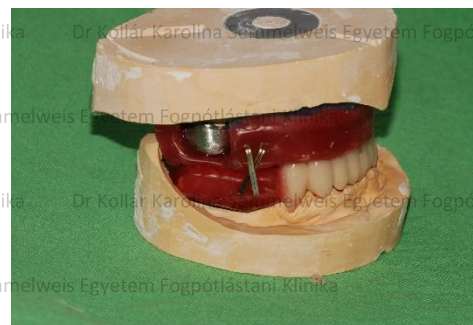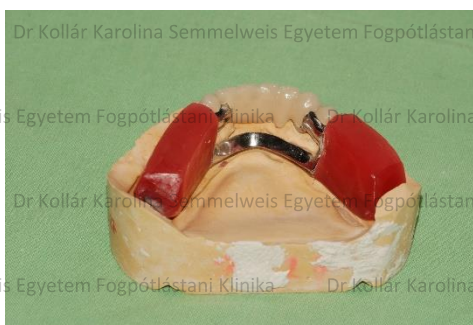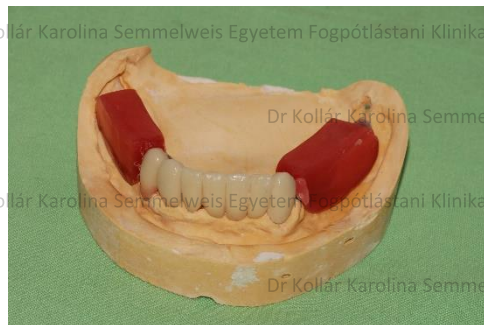Dr Kollár Karolina Semmelweis Egyetem Fogpótlástani Klinika

Dr Kollár Karolina Semmelweis Egyetem Fogpótlástani Klinika

Dr Kollár Karolina Semmelweis Egyetem Fogpótlástani Klinika

Dr Kollár Karolina Semmelweis Egyetem Fogpótlástani Klinika

Dr Kollár Karolina Semmelweis Egyetem Fogpótlástani Klinika



Dr Kollár Karolina Semmelweis Egyetem Fogpótlástani Klinika

Dr Kollár Karolina Semmelweis Egyetem Fogpótlástani Klinika

Dr Kollár Karolina Semmelweis Egyetem Fogpótlástani Klinika

Dr Kollár Karolina Semmelweis Egyetem Fogpótlástani Klinika

Dr Kollár Karolina Semmelweis Egyetem Fogpótlástani Klinika

Dr Kollár Karolina Semmelweis Egyetem Fogpótlástani Klinika

Dr Kollár Karolina Semmelweis Egyetem Fogpótlástani Klinika

Dr Kollár Karolina Semmelweis Egyetem Fogpótlástani Klinika

Dr Kollár Karolina Semmelweis Egyetem Fogpótlástani Klinika

Dr Kollár Karolina Semmelweis Egyetem Fogpótlástani Klinika

Dr Kollár Karolina Semmelweis Egyetem Fogpótlástani Klinika

Dr Kollár Karolina Semmelweis Egyetem Fogpótlástani Klinika

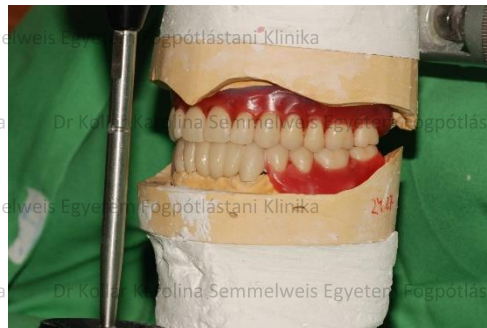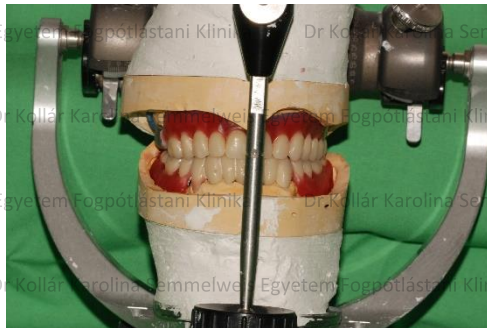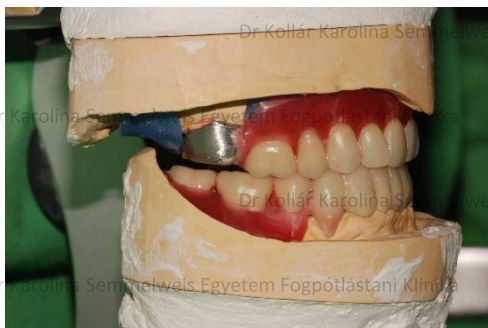Dr Kollár Karolina Semmelweis Egyetem Fogpótlástani Klinika

Dr Kollár Karolina Semmelweis Egyetem Fogpótlástani Klinika

Dr Kollár Karolina Semmelweis Egyetem Fogpótlástani Klinika

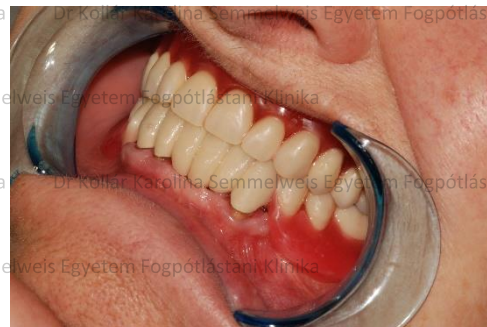
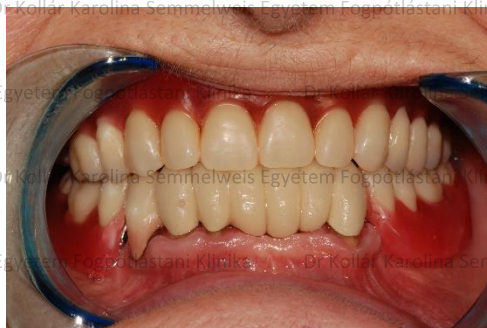
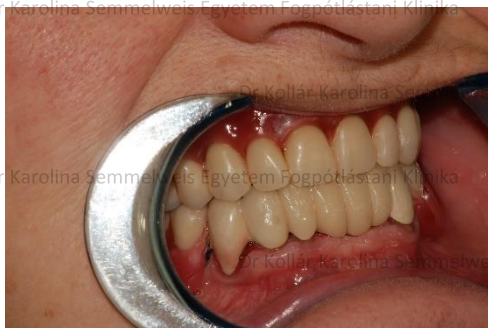Próba fogorvos az enyéni értékű artikulátorban és fogpróba a szájban



Dr Kollár Karolina Semmelweis Egyetem Fogpótlástani Klinika

Dr Kollár Karolina Semmelweis Egyetem Fogpótlástani Klinika

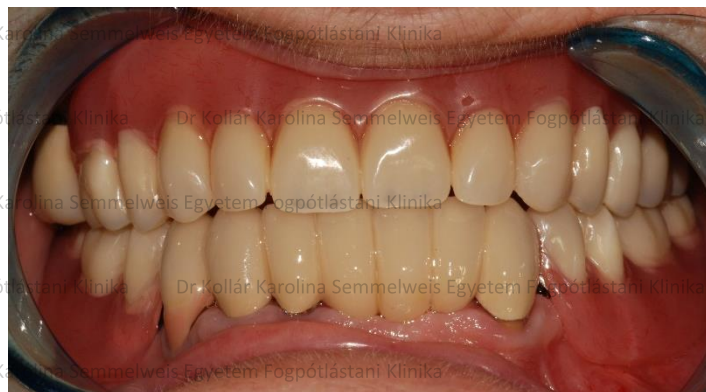
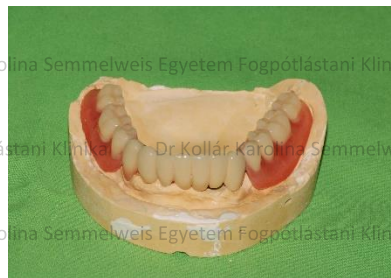
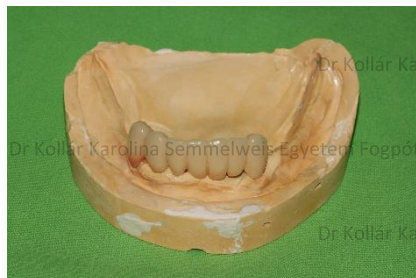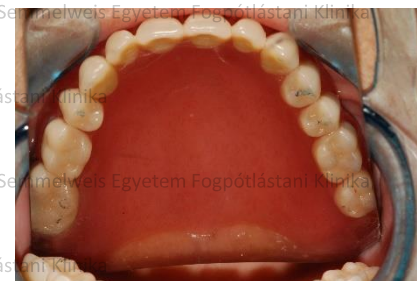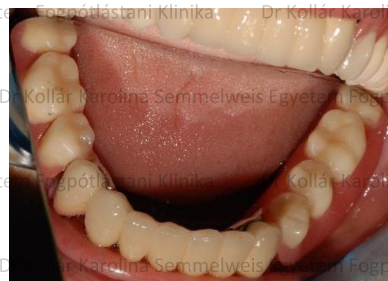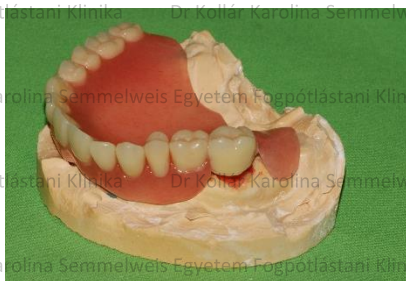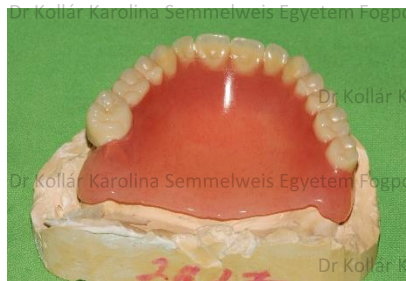Dr Kollár Karolina Semmelweis Egyetem Fogpótlástani Klinika

Dr Kollár Karolina Semmelweis Egyetem Fogpótlástani Klinika




Kész fogpótlás a mintán és rögzítése a szájban



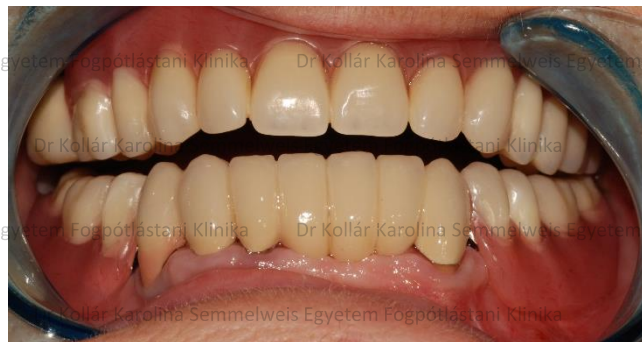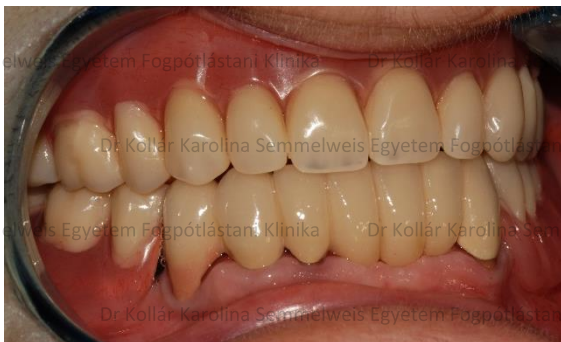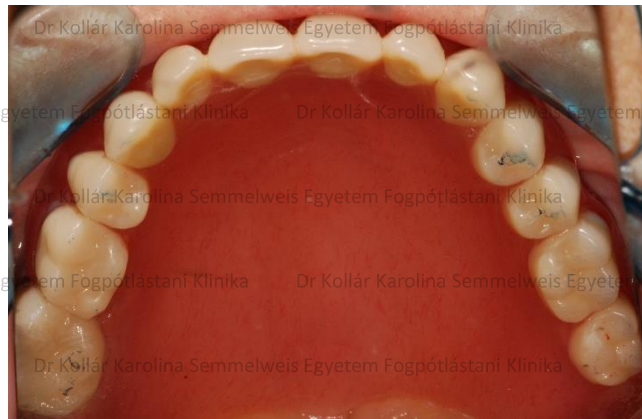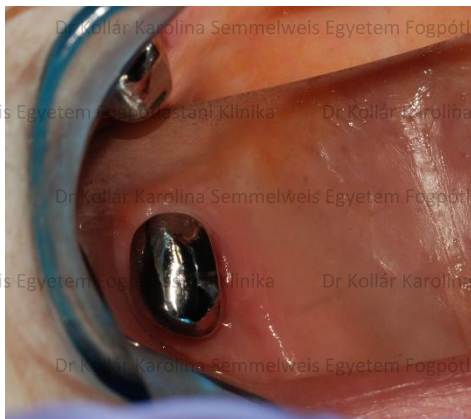Fix részek rögzítése: Ketac Molar Easy Mix (3M ESPE)



Instruálás, motiválás és individuális recall



Kontroll vizsgálat



Dr Kollár Karolina Semmelweis Egyetem Fogpótlástani Klinika

Dr Kollár Karolina Semmelweis Egyetem Fogpótlástani Klinika

Dr Kollár Karolina Semmelweis Egyetem Fogpótlástani Klinika

Dr Kollár Karolina Semmelweis Egyetem Fogpótlástani Klinika

Dr Kollár Karolina Semmelweis Egyetem Fogpótlástani Klinika

Kontroll röntgen

Dr Kollár Karolina Semmelweis Egyetem Fogpótlástani Klinika

Dr Kollár Karolina Semmelweis Egyetem Fogpótlástani Klinika

Dr Kollár Karolina Semmelweis Egyetem Fogpótlástani Klinika

Dr Kollár Karolina Semmelweis Egyetem Fogpótlástani Klinika

Dr Kollár Karolina Semmelweis Egyetem Fogpótlástani Klinika

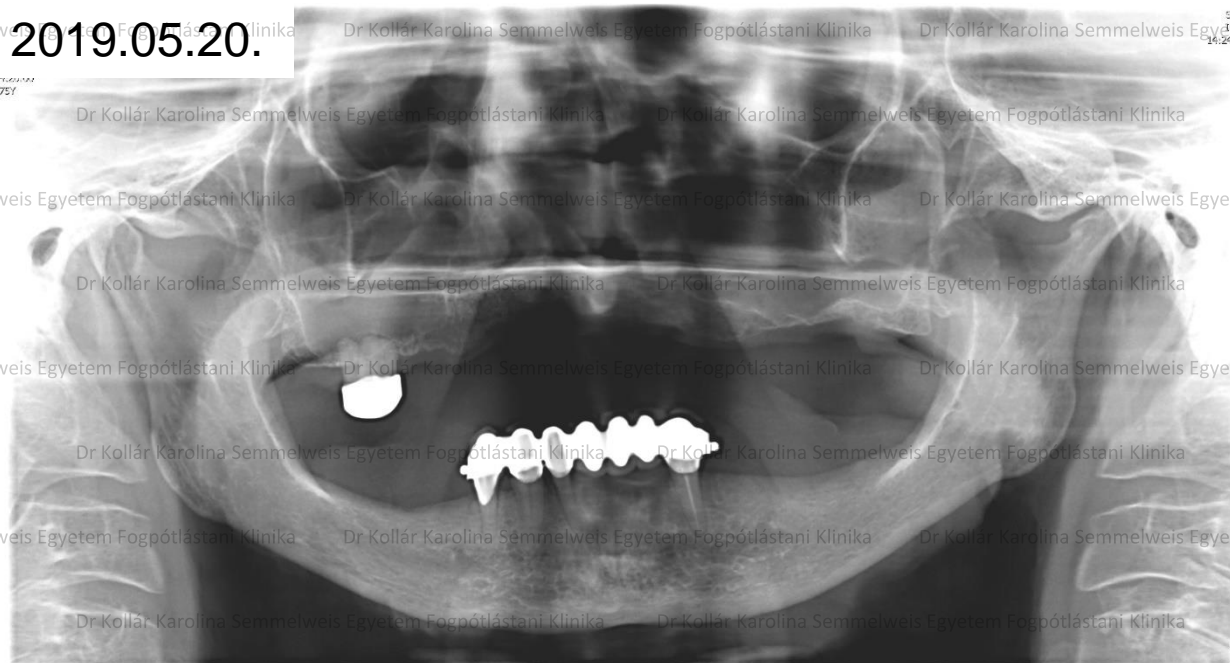
Dr Kollár Karolina Semmelweis Egyetem Fogpótlástani Klinika

Dr Kollár Karolina Semmelweis Egyetem Fogpótlástani Klinika

Dr Kollár Karolina Semmelweis Egyetem Fogpótlástani Klinika

2019.05.20.

SE-6
1446
16.24.00



Dr Kollár Karolina Semmelweis Egyetem Fogpótlástani Klinika

Dr Kollár Karolina Semmelweis Egyetem Fogpótlástani Klinika

Dr Kollár Karolina Semmelweis Egyetem Fogpótlástani Klinika

Dr Kollár Karolina Semmelweis Egyetem Fogpótlástani Klinika

Dr Kollár Karolina Semmelweis Egyetem Fogpótlástani Klinika

Dr Kollár Karolina Semmelweis Egyetem Fogpótlástani Klinika

Dr Kollár Karolina Semmelweis Egyetem Fogpótlástani Klinika

Dr Kollár Karolina Semmelweis Egyetem Fogpótlástani Klinika

Dr Kollár Karolina Semmelweis Egyetem Fogpótlástani Klinika

Dr Kollár Karolina Semmelweis Egyetem Fogpótlástani Klinika

Dr Kollár Karolina Semmelweis Egyetem Fogpótlástani Klinika

Dr Kollár Karolina Semmelweis Egyetem Fogpótlástani Klinika

Dr Kollár Karolina Semmelweis Egyetem Fogpótlástani Klinika

Dr Kollár Karolina Semmelweis Egyetem Fogpótlástani Klinika

Dr Kollár Karolina Semmelweis Egyetem Fogpótlástani Klinika

Dr Kollár Karolina Semmelweis Egyetem Fogpótlástani Klinika

Dr Kollár Karolina Semmelweis Egyetem Fogpótlástani Klinika

Dr Kollár Karolina Semmelweis Egyetem Fogpótlástani Klinika

Dr Kollár Karolina Semmelweis Egyetem Fogpótlástani Klinika

Dr Kollár Karolina Semmelweis Egyetem Fogpótlástani Klinika

Dr Kollár Karolina Semmelweis Egyetem Fogpótlástani Klinika

Dr Kollár Karolina Semmelweis Egyetem Fogpótlástani Klinika

Dr Kollár Karolina Semmelweis Egyetem Fogpótlástani Klinika

Dr Kollár Karolina Semmelweis Egyetem Fogpótlástani Klinika

Dr Kollár Karolina Semmelweis Egyetem Fogpótlástani Klinika

Dr Kollár Karolina Semmelweis Egyetem Fogpótlástani Klinika

Dr Kollár Karolina Semmelweis Egyetem Fogpótlástani Klinika



Dr Kollár Karolina Semmelweis Egyetem Fogpótlástani Klinika

Dr Kollár Karolina Semmelweis Egyetem Fogpótlástani Klinika

Dr Kollár Karolina Semmelweis Egyetem Fogpótlástani Klinika

Dr Kollár Karolina Semmelweis Egyetem Fogpótlástani Klinika

Előtte- utána fotók

Dr Kollár Karolina Semmelweis Egyetem Fogpótlástani Klinika

Dr Kollár Karolina Semmelweis Egyetem Fogpótlástani Klinika

Dr Kollár Karolina Semmelweis Egyetem Fogpótlástani Klinika

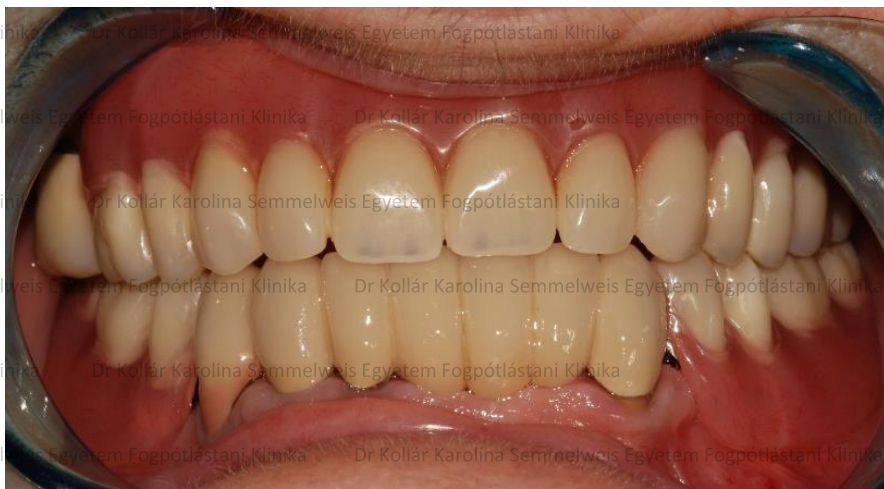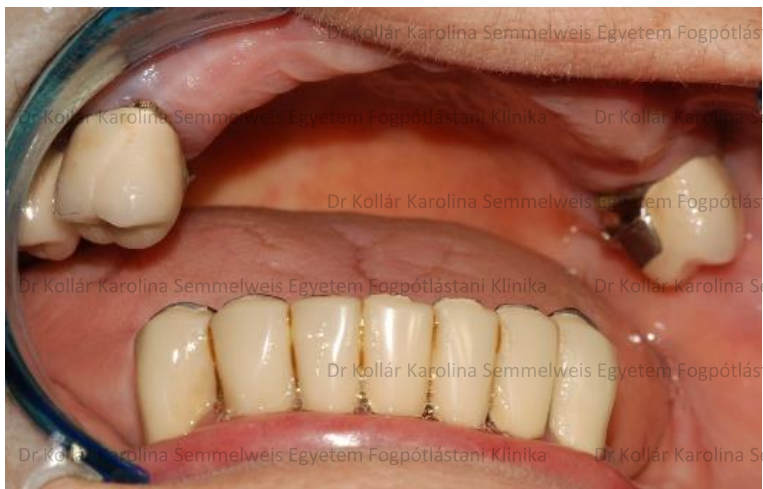Dr Kollár Karolina Semmelweis Egyetem Fogpótlástani Klinika

Dr Kollár Karolina Semmelweis Egyetem Fogpótlástani Klinika

Dr Kollár Karolina Semmelweis Egyetem Fogpótlástani Klinika

Dr Kollár Karolina Semmelweis Egyetem Fogpótlástani Klinika

Dr Kollár Karolina Semmelweis Egyetem Fogpótlástani Klinika



Dr Kollár Karolina Semmelweis Egyetem Fogpótlástani Klinika

Dr Kollár Karolina Semmelweis Egyetem Fogpótlástani Klinika

Dr Kollár Karolina Semmelweis Egyetem Fogpótlástani Klinika

Dr Kollár Karolina Semmelweis Egyetem Fogpótlástani Klinika

Dr Kollár Karolina Semmelweis Egyetem Fogpótlástani Klinika

Dr Kollár Karolina Semmelweis Egyetem Fogpótlástani Klinika

Dr Kollár Karolina Semmelweis Egyetem Fogpótlástani Klinika

Dr Kollár Karolina Semmelweis Egyetem Fogpótlástani Klinika

Dr Kollár Karolina Semmelweis Egyetem Fogpótlástani Klinika

Dr Kollár Karolina Semmelweis Egyetem Fogpótlástani Klinika

Dr Kollár Karolina Semmelweis Egyetem Fogpótlástani Klinika

Dr Kollár Karolina Semmelweis Egyetem Fogpótlástani Klinika



Vizsgáló: Dr. Kollár Karolina
Dátum: 2020. november

Fogpótlás Szakvizsga Esetbemutató
Teleszkóp elhorgonyzású részleges kivehető pótlás

SEMMELWEIS EGYETEM
Fogpótlástani Klinika



Köszönöm a megtisztelő figyelmet!

