



Dr Tóth Viktória Semmelweis Egyetem Fogpótlástani Klinika

Dr Tóth Viktória Semmelweis Egyetem Fogpótlástani Klinika

SEMMELWEIS EGYETEM

Fogorvostudományi Kar

Oktatási Centrum, Fogpótlástani Klinika

Igazgató: **Dr. Hermann Péter** egyetemi tanár

Dr Tóth Viktória Semmelweis Egyetem Fogpótlástani Klinika

Fogpótlásban Szakvizsga

Dr Tóth Viktória Semmelweis Egyetem Fogpótlástani Klinika

Dr Tóth Viktória Semmelweis Egyetem Fogpótlástani Klinika

3. Teleszkóp elhorgonyzású fogpótlás készítése

Dr Tóth Viktória Semmelweis Egyetem Fogpótlástani Klinika

Dr Tóth Viktória Semmelweis Egyetem Fogpótlástani Klinika

Dr Tóth Viktória Semmelweis Egyetem Fogpótlástani Klinika

Vizsgázó: Dr. Tóth Viktória

Dr Tóth Viktória Semmelweis Egyetem Fogpótlástani Klinika

Tutor: Dr. Déri Tamás

Dr Tóth Viktória Semmelweis Egyetem Fogpótlástani Klinika

Dr Tóth Viktória Semmelweis Egyetem Fogpótlástani Klinika

Konzulens: Prof. Dr. Hermann Péter

Dr Tóth Viktória Semmelweis Egyetem Fogpótlástani Klinika

A páciens bemutatása

Dr Tóth Viktória Semmelweis Egyetem Fogpótlástani Klinika

- A páciens férfi, 62 éves
- Nyugdíjas, korábban autószerelő volt
- Fogorvosi vizsgálatra érkezés indoka: felső és alsó fogpótlást szeretne



Dr Tóth Viktória Semmelweis Egyetem Fogpótlástani Klinika

Általános anamnézis

Dr Tóth Viktória Semmelweis Egyetem Fogpótlástani Klinika

- **A fogászati kezelést befolyásoló tényező:**
Jelenleg nincsen ismert betegség és rendszeres gyógyszeresedés, viszont 2004-ben bal oldali rosszindulatú arcüreg daganatot diagnosztizáltak, amelyet a bal oldali maxilla rezekciója követett. Következmény: Oroantralis összeköttetés.
- **Allergia nincsen**
- **Egészségre káros szokás: alkalmanként alkoholfogyasztás**

Dr Tóth Viktória Semmelweis Egyetem Fogpótlástani Klinika

Dr Tóth Viktória Semmelweis Egyetem Fogpótlástani Klinika



Fogászati anamnézis

Dr Tóth Viktória Semmelweis Egyetem Fogpótlástani Klinika

- **Viselt fogpótlás:**

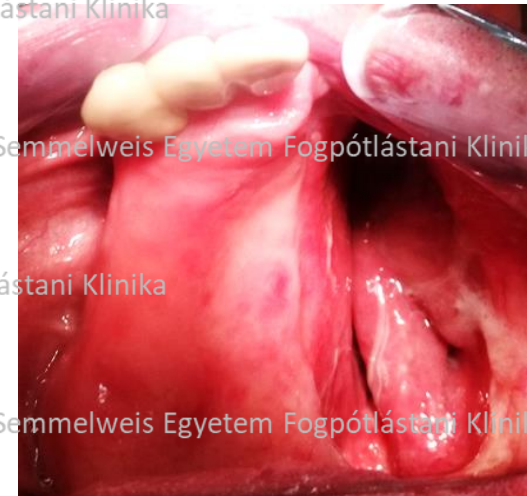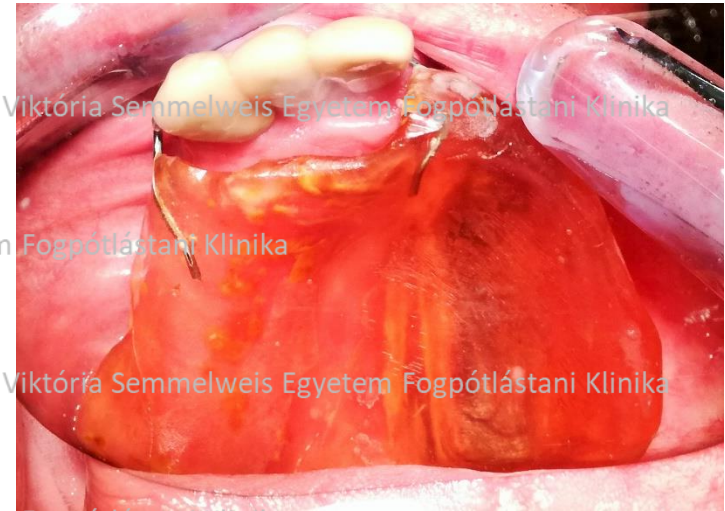Felső állcsonton drótkapocs elhorgonyzású, mucosalis megtámasztású és elhorgonyzású akrilát alaplemez obturátoros zárólemez 2004 óta. 3 tagú, egybeöntött technológiával készült fémkerámia sín, leplezett horgonykoronák 11,12,13.

Alsó állcsonton 45 fogban öntött csapos mícsonkos fémkerámia korona.

- **Utolsó Extractio: 2004**

- **Szájsebészeti műtét:**

2004-ben bal oldali maxilla rezekció, bal oldali oroantralis összeköttetés, 10 éven keresztül folyamatos stomato-onkológiai utánkövetés.



Kiindulási státusz

Dr Tóth Viktória Semmelweis Egyetem Fogpótlástani Klinika

Dr Tóth Viktória Semmelweis Egyetem Fogpótlástani Klinika

Arc – természetes mosoly



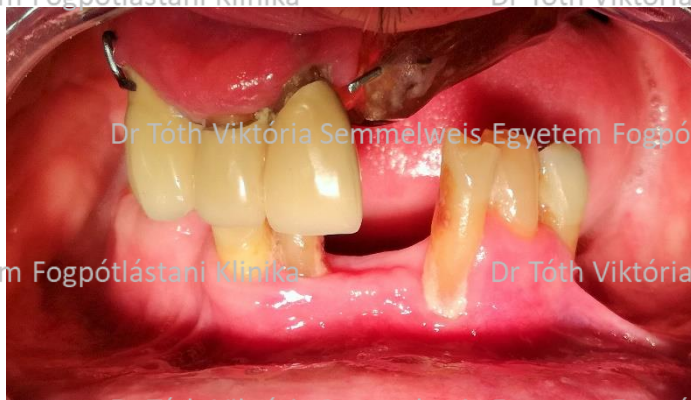Dr Tóth Viktória Semmelweis Egyetem Fogpótlástani Klinika

Dr Tóth Viktória Semmelweis Egyetem Fogpótlástani Klinika

Arc- és szájfotók

Dr Tóth Viktória Semmelweis Egyetem Fogpótlástani Klinika

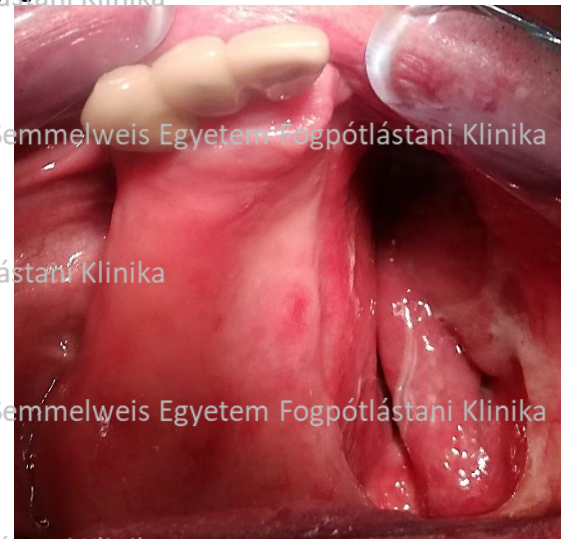IKP



Dr Tóth Viktória Semmelweis Egyetem Fogpótlástani Klinika

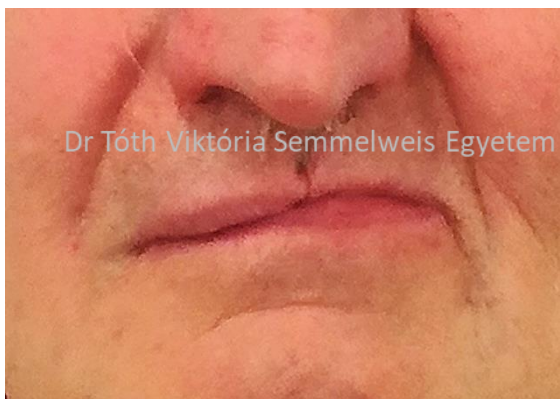
Dr Tóth Viktória Semmelweis Egyetem Fogpótlástani Klinika

Felső fogív



Dr Tóth Viktória Semmelweis Egyetem Fogpótlástani Klinika

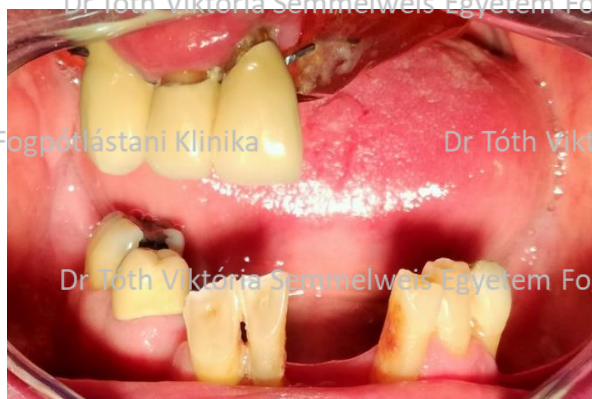Dr Tóth Viktória Semmelweis Egyetem Fogpótlástani Klinika



Dr Tóth Viktória Semmelweis Egyetem Fogpótlástani Klinika

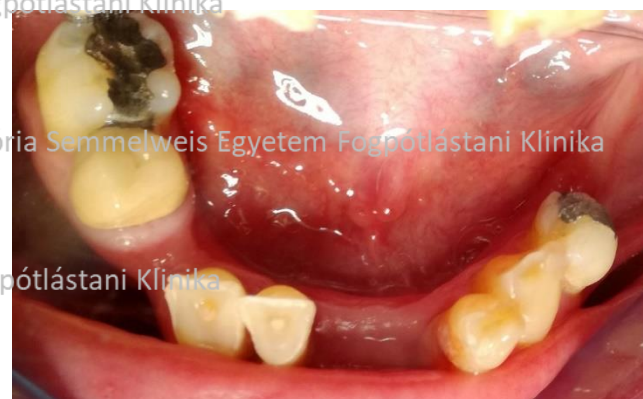Dr Tóth Viktória Semmelweis Egyetem Fogpótlástani Klinika

Mosoly



Dr Tóth Viktória Semmelweis Egyetem Fogpótlástani Klinika

Nyitott



Dr Tóth Viktória Semmelweis Egyetem Fogpótlástani Klinika

Alsó fogív

Vizsgáló neve: Dr. Tóth Viktória
Dátum: 2020.11.27.

Fogpótlás szakvizsga

3. Teleszkóp elhorgonyzású fogpótlás készítése

Dr Tóth Viktória Semmelweis Egyetem Fogpótlástani Klinika

SEMMEIWEIS EGYETEM
Fogpótlástani Klinika



Kiindulási státusz

Orthopantomogram

Dr Tóth Viktória Semmelweis Egyetem Fogpótlástani Klinika

Dr Tóth Viktória Semmelweis Egyetem Fogpótlástani Klinika

Dr Tóth Viktória Semmelweis Egyetem Fogpótlástani Klinika

2018.03.02.

2018.03.02.
13:41:00
0627

SE:0
IM:0
13:43:00

Dr Tóth Viktória Semmelweis Egyetem Fogpótlástani Klinika

Dr Tóth Viktória Semmelweis Egyetem Fogpótlástani Klinika

Dr Tóth Viktória Semmelweis Egyetem Fogpótlástani Klinika

Dr Tóth Viktória Semmelweis Egyetem Fogpótlástani Klinika

Dr Tóth Viktória Semmelweis Egyetem Fogpótlástani Klinika

Dr Tóth Viktória Semmelweis Egyetem Fogpótlástani Klinika

Dr Tóth Viktória Semmelweis Egyetem Fogpótlástani Klinika

Dr Tóth Viktória Semmelweis Egyetem Fogpótlástani Klinika

Dr Tóth Viktória Semmelweis Egyetem Fogpótlástani Klinika

Dr Tóth Viktória Semmelweis Egyetem Fogpótlástani Klinika

Dr Tóth Viktória Semmelweis Egyetem Fogpótlástani Klinika

Vizsgáló neve: Dr. Tóth Viktória
Dátum: 2020.11.27.

Fogpótlás szakvizsga

3. Teleszkóp elhorgonyzásu fogpótlás készítése

SEMMEIWEIS EGYETEM
Fogpótlástani Klinika



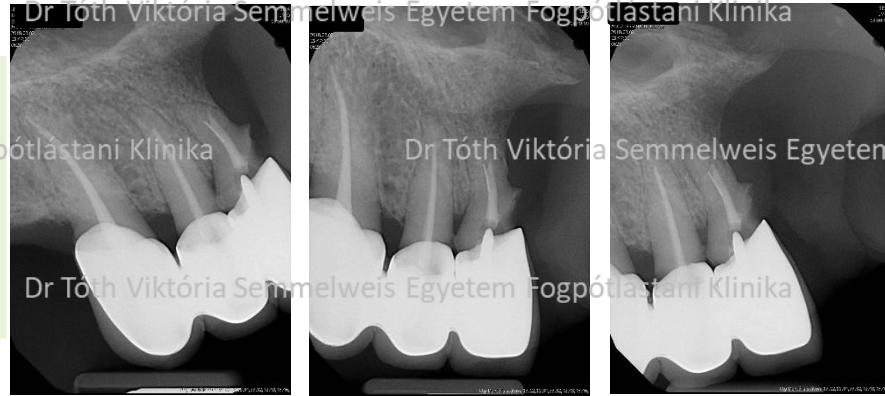Kiindulási státusz

Dr Tóth Viktória Semmelweis Egyetem Fogpótlástani Klinika

Dr Tóth Viktória Semmelweis Egyetem Fogpótlástani Klinika

Periapikális röntgenfelvételek

- foghiány = szürke szám
- X = eltávolítandó fog
- () = záródott foghiány
- K = korona
- H = híd – kiterjedését () jelöli
- U = teleszkóp
- I = implantátum
- C = szuvasodás (caries)
- T = tömés
- E = gyökérkezelt fog (endo)
- P = periapikális gyulladás
- CS = gyökércsapos fogmű
- * = cserélendő



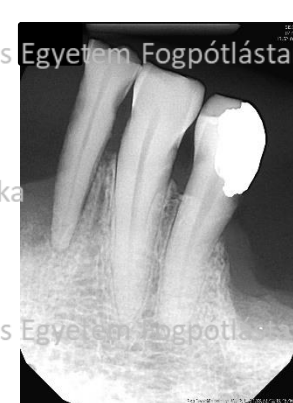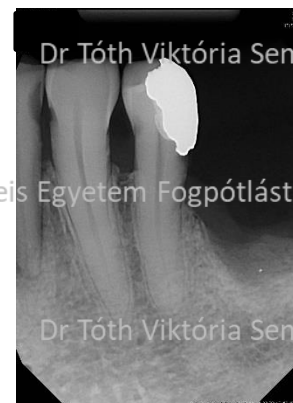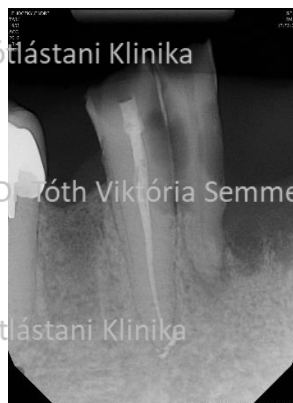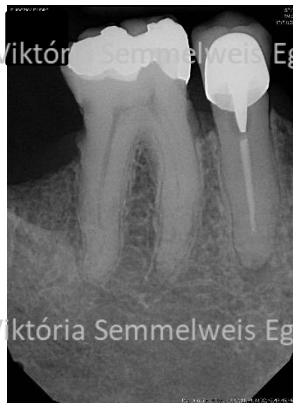Dr Tóth Viktória Semmelweis Egyetem Fogpótlástani Klinika

Dr Tóth Viktória Semmelweis Egyetem Fogpótlástani Klinika

(H,E, H, E, H,E,CS,X)															
8	7	6	5	4	3	2	1	1	2	3	4	5	6	7	8
8 7 6 5 4 3 2 1								1 2 3 4 5 6 7 8							
T,C K, E,CS				E, C C,X				X				T, C			

Dr Tóth Viktória Semmelweis Egyetem Fogpótlástani Klinika

Dr Tóth Viktória Semmelweis Egyetem Fogpótlástani Klinika



Dr Tóth Viktória Semmelweis Egyetem Fogpótlástani Klinika

Dr Tóth Viktória Semmelweis Egyetem Fogpótlástani Klinika

Vizsgáló neve: Dr. Tóth Viktória
Dátum: 2020.11.27.

Fogpótlás szakvizsga
3. Teleszkóp elhorgonyzásu fogpótlás készítése

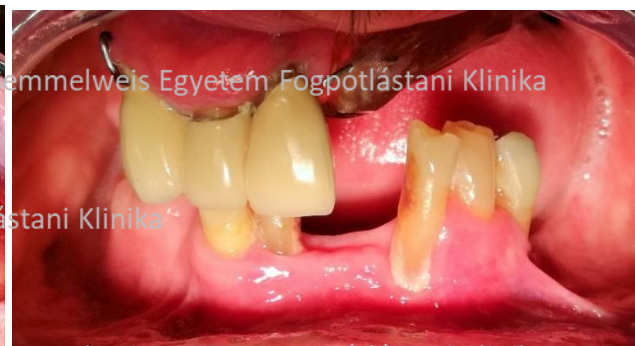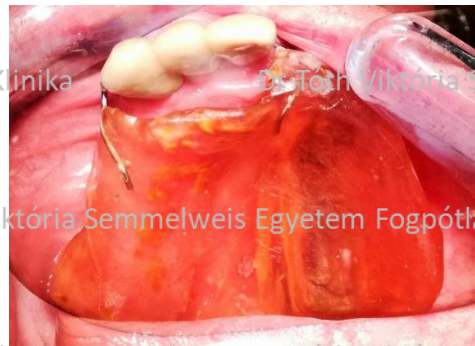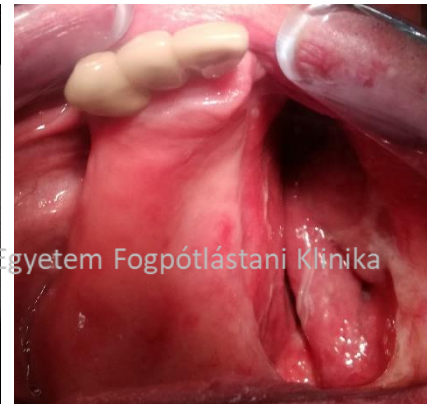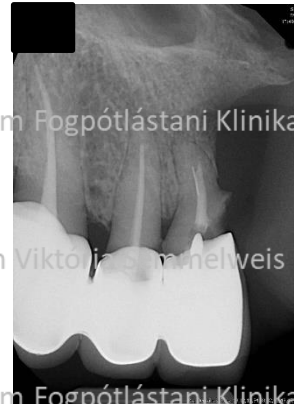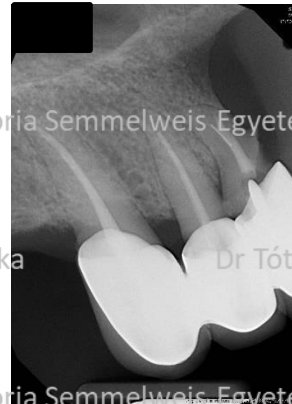SEMMEIWEIS EGYETEM
Fogpótlástani Klinika



Kiindulási státusz felső állcsont

Dr Tóth Viktória Semmelweis Egyetem Fogpótlástani Klinika

- Fábián- és Fejérdy-féle
protetikai foghiány osztály: 2A
- 3 tagú, egybeöntött
technológiával készült
fémkerámia sín
- Leplezett horgonykoronák: 11,
12, 13
- Bal oldali palatum és a processus
alveolaris maxillae hiánya
- Fogkő és lepedék
- Fogazati státusz:



(H,E H,E H,E,CS,X)

8 7 6 5 4 3 2 1 | 1 2 3 4 5 6 7 8

Dr Tóth Viktória Semmelweis Egyetem Fogpótlástani Klinika

Dr Tóth Viktória Semmelweis Egyetem Fogpótlástani Klinika

Kiindulási státusz alsó állcsont

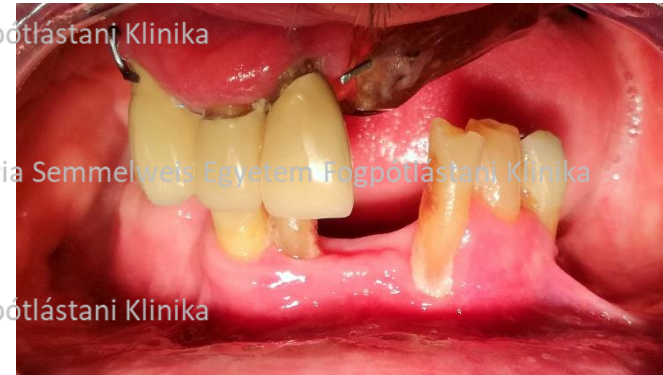Dr Tóth Viktória Semmelweis Egyetem Fogpótlástani Klinika

- Fábián- és Fejérdy-féle protetikai foghiány osztályozás: 2B

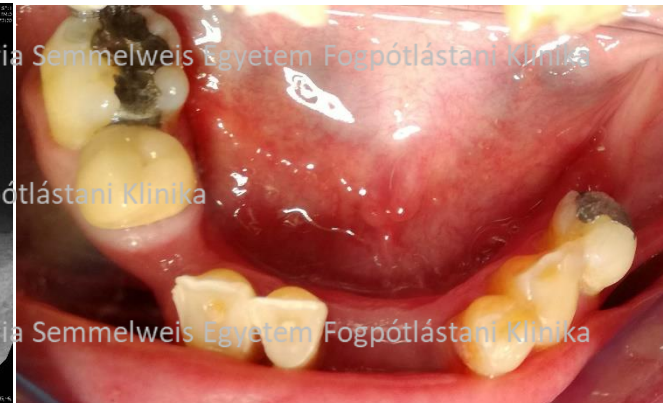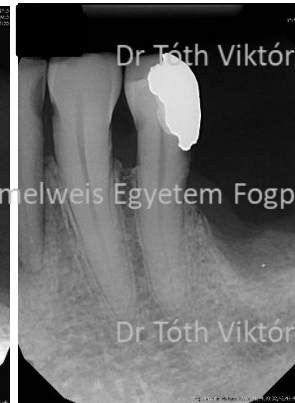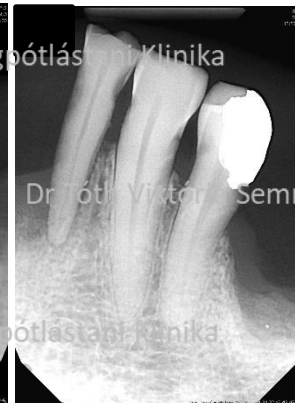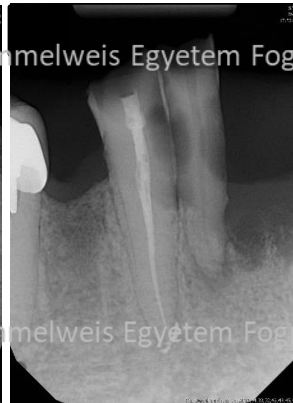
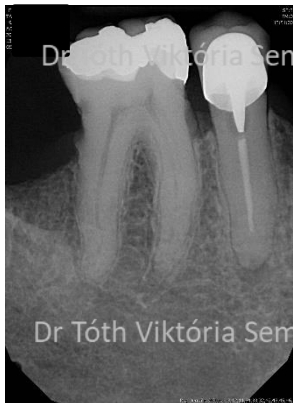- Fogkő és lepedék
- Fogazati státusz:

Dr Tóth Viktória Semmelweis Egyetem Fogpótlástani Klinika

8 7 6 5 4 3 2 1 | 1 2 3 4 5 6 7 8
 T,C K,E,CS E,C C,X X T,C



Dr Tóth Viktória Semmelweis Egyetem Fogpótlástani Klinika



Kezelési terv

Előkészítő műveletek

- Szájsebészeti:
 - 11, 32, 42 fogak extractio
- Parodontológiai:
 - supra- és subgingivalis depurálás és polírozás, szájhygiénés instruálás és motiválás
- Protetikai előkészítő műveletek:
 - Felső 3 tagú fémkerámia sín eltávolítása
 - 45 öntött csapos fémkerámia korona eltávolítása
- Konzerváló fogászati:
 - 46 amalgámtömés cseréje
 - 45 gyt revízió, fémkerámia korona és csap eltávolítása
 - 34 amalgámtömés cseréje



Előkészítő műveletek

45 fog gyökértömés revízió

Dr Tóth Viktória Semmelweis Egyetem Fogpótlástani Klinika

Dr Tóth Viktória Semmelweis Egyetem Fogpótlástani Klinika

Dr Tóth Viktória Semmelweis Egyetem Fogpótlástani Klinika

Dr Tóth Viktória Semmelweis Egyetem Fogpótlástani Klinika

Dr Tóth Viktória Semmelweis Egyetem Fogpótlástani Klinika

Dr Tóth Viktória Semmelweis Egyetem Fogpótlástani Klinika

Dr Tóth Viktória Semmelweis Egyetem Fogpótlástani Klinika

Dr Tóth Viktória Semmelweis Egyetem Fogpótlástani Klinika

Dr Tóth Viktória Semmelweis Egyetem Fogpótlástani Klinika

Dr Tóth Viktória Semmelweis Egyetem Fogpótlástani Klinika

Dr Tóth Viktória Semmelweis Egyetem Fogpótlástani Klinika

Dr Tóth Viktória Semmelweis Egyetem Fogpótlástani Klinika

Gyökerperforáció miatt a fogat el kellett távolítani.

Vizsgáló neve: Dr. Tóth Viktória
Dátum: 2020.11.27.

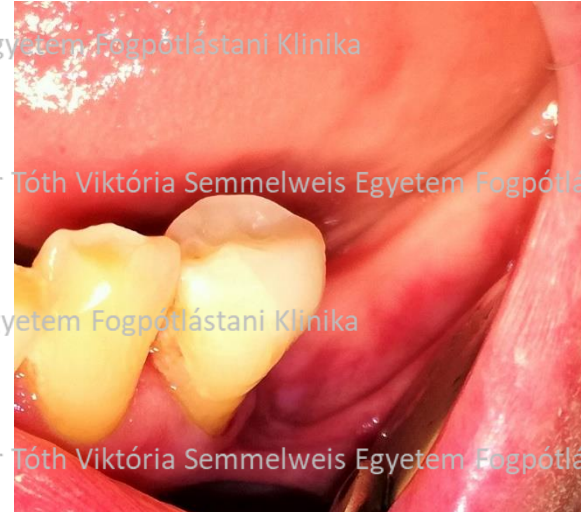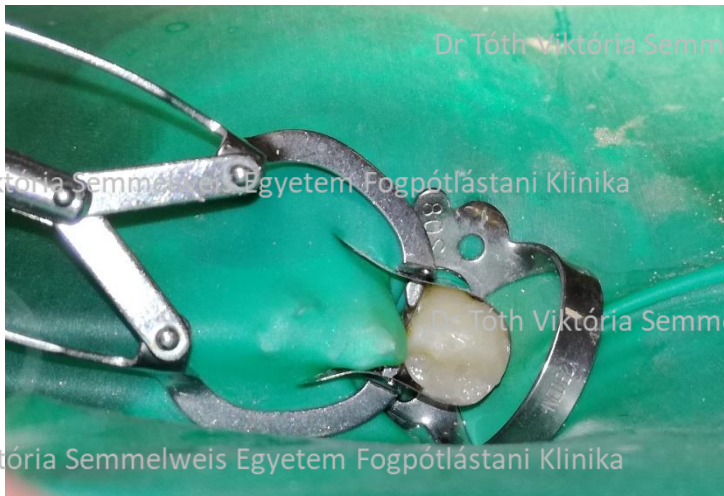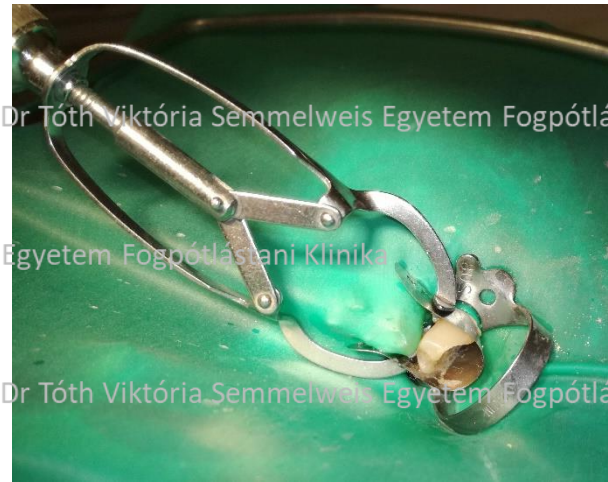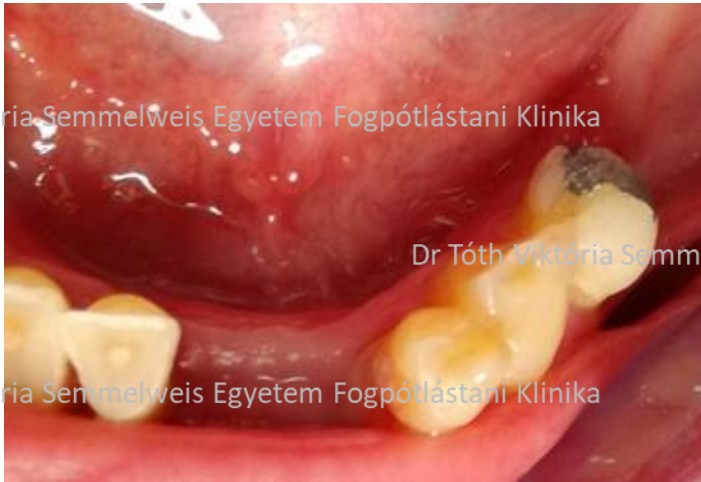Fogpótlás szakvizsga
3. Teleszkóp elhorgonyzású fogpótlás készítése

SEMMEWEIS EGYETEM
Fogpótlástani Klinika



Előkészítő műveletek

34 fog tömészsere



Protetikai kezelési terv

Dr Tóth Viktória Semmelweis Egyetem Fogpótlástani Klinika

- Felső állcsont: Teleszkóp elhorgonyzású obturátoros fedőlemezes fogpótlás (Fábián-és Fejérdy-féle protetikai foghiány osztályozás: 2A/1)

14 keményakrilát műfog 17-27

Öntőakrilát, nem redukált alaplemez

Cilindrokónuszos primer teleszkópok: 12, 13

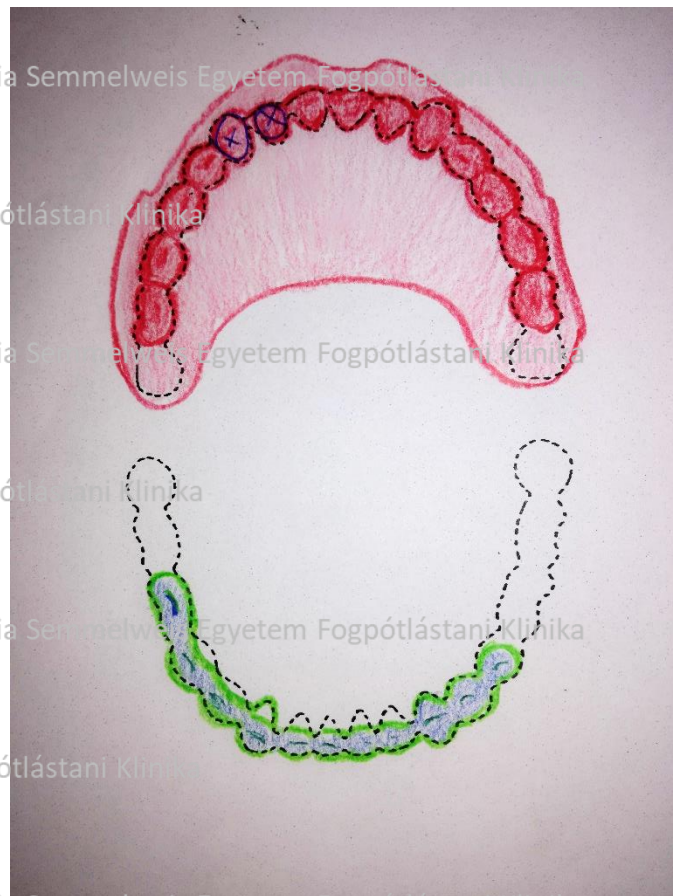Secunder teleszkópok a fogsorban

- Alsó állcsont: Rögzített fémkerámia híd-pótlás (Fábián-és Fejérdy-féle protetikai foghiány osztályozás: 2B)

11 tagú, egybeöntött technológiával készült fémkerámia híd distalisan szabadvéggel (Co-Cr)

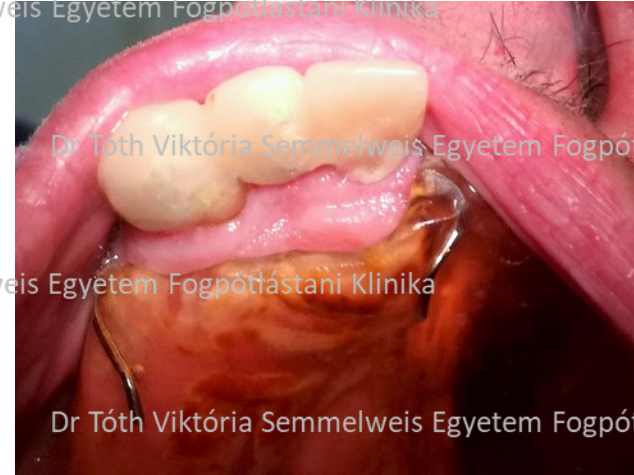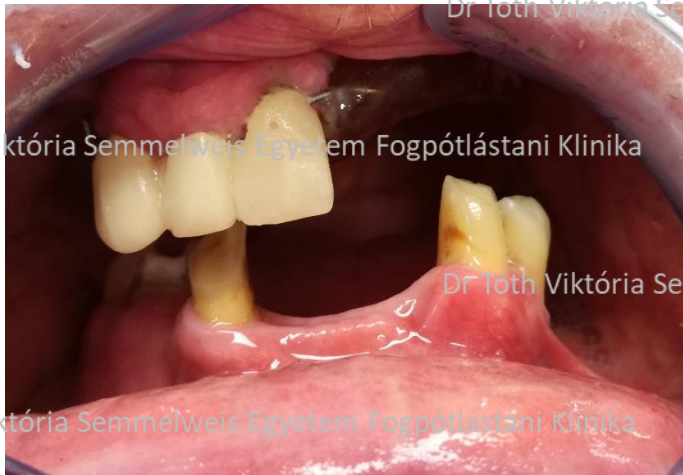
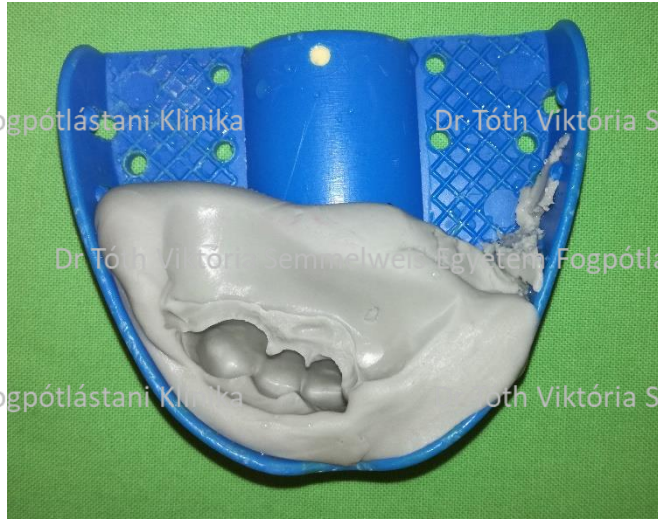Leplezett horgonykoronák: 33, 34, 43, 46

Leplezett hézagfogak: 35, 32, 31, 41, 42, 44, 45



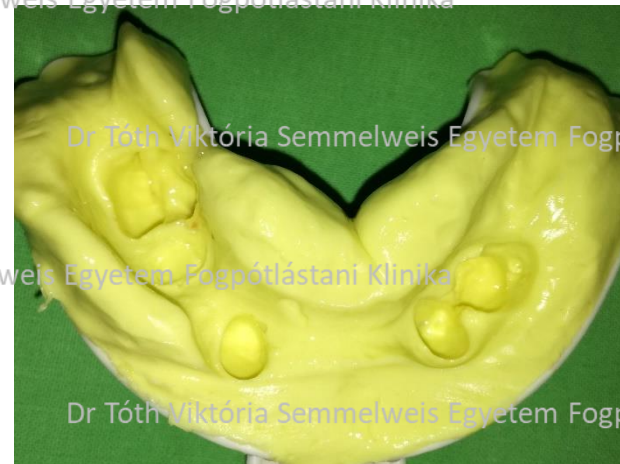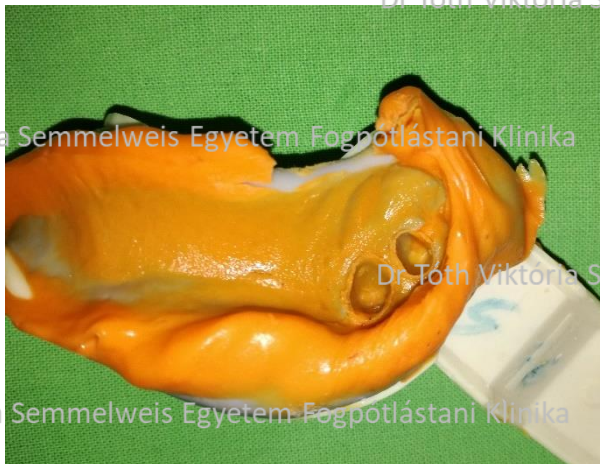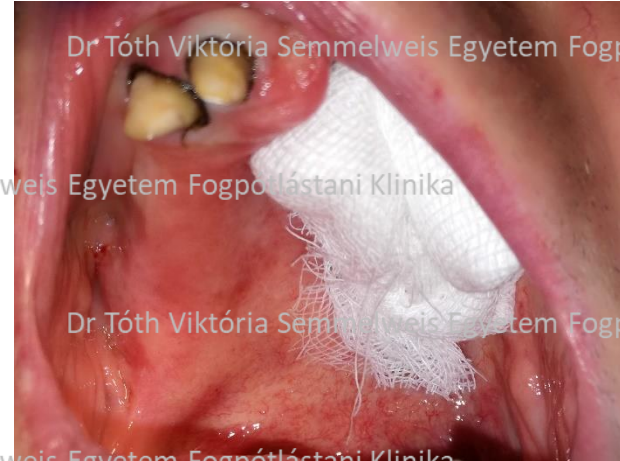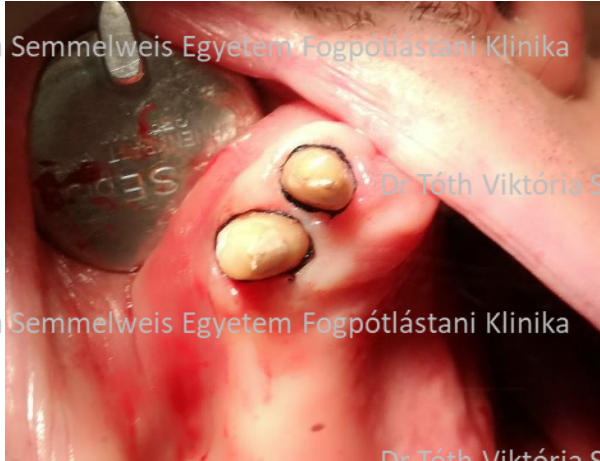Felső állcsont

Szituációs lenyomat ideiglenes fogpótláshoz (C-szilikon lenyomatanyag Zetaplus Zhermack®), Ideiglenes fogpótlás



Felső állcsont

Előkészített csonkok, precíziós-szituációs lenyomat (C-szilikon lenyomatanyag; Zetaplus + Oranwash Zhermack®), antagonist lenyomat (Tropicalgin alginát Zhermack®)



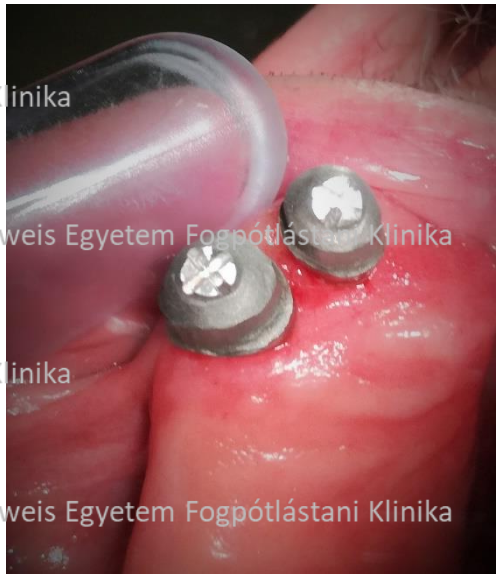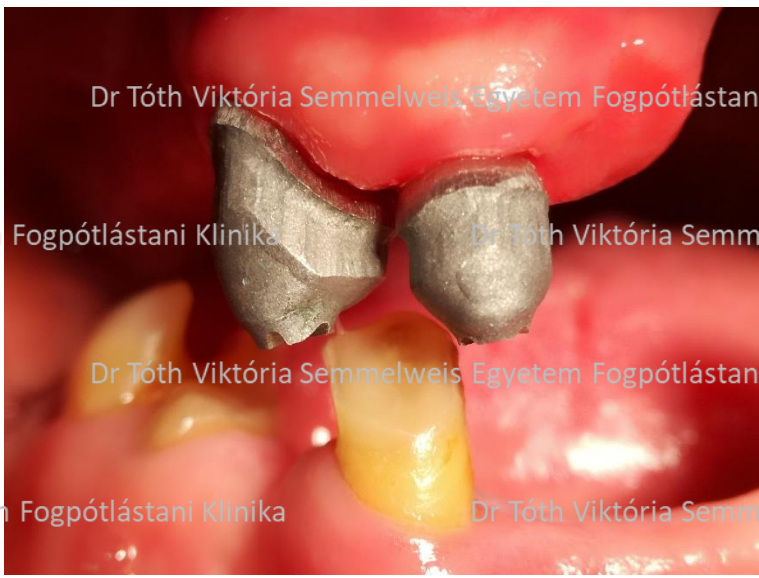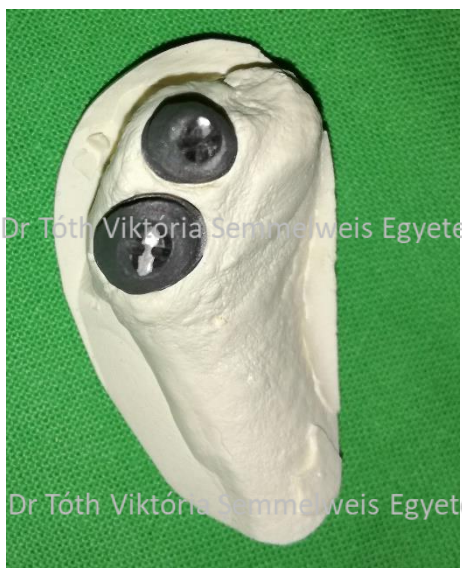Felső állcsont

Primer teleszkópok a mintán és szájban

Dr Tóth Viktória Semmelweis Egyetem Fogpótlástani Klinika

Dr Tóth Viktória Semmelweis Egyetem Fogpótlástani Klinika

Dr Tóth Viktória Semmelweis Egyetem Fogpótlástani Klinika



Dr Tóth Viktória Semmelweis Egyetem Fogpótlástani Klinika

Dr Tóth Viktória Semmelweis Egyetem Fogpótlástani Klinika

Dr Tóth Viktória Semmelweis Egyetem Fogpótlástani Klinika



Felső állcsont

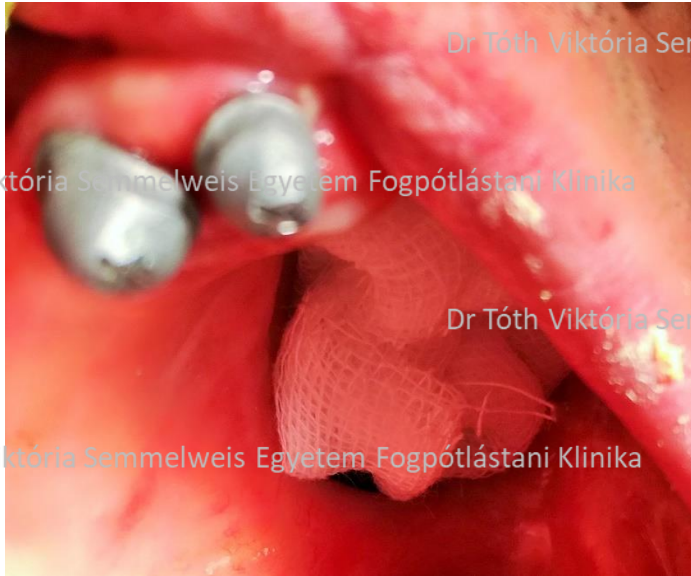
Dr Tóth Viktória Semmelweis Egyetem Fogpótlástani Klinika

Dr Tóth Viktória Semmelweis Egyetem Fogpótlástani Klinika

Szituációs alginát lenyomat a primer teleszkópokkal egyéni kanálhoz (Tropicaigin alginát Zhermack®)

Dr Tóth Viktória Semmelweis Egyetem Fogpótlástani Klinika

Dr Tóth Viktória Semmelweis Egyetem Fogpótlástani Klinika



Dr Tóth Viktória Semmelweis Egyetem Fogpótlástani Klinika

Dr Tóth Viktória Semmelweis Egyetem Fogpótlástani Klinika

Dr Tóth Viktória Semmelweis Egyetem Fogpótlástani Klinika

Dr Tóth Viktória Semmelweis Egyetem Fogpótlástani Klinika

Dr Tóth Viktória Semmelweis Egyetem Fogpótlástani Klinika

Dr Tóth Viktória Semmelweis Egyetem Fogpótlástani Klinika

Dr Tóth Viktória Semmelweis Egyetem Fogpótlástani Klinika

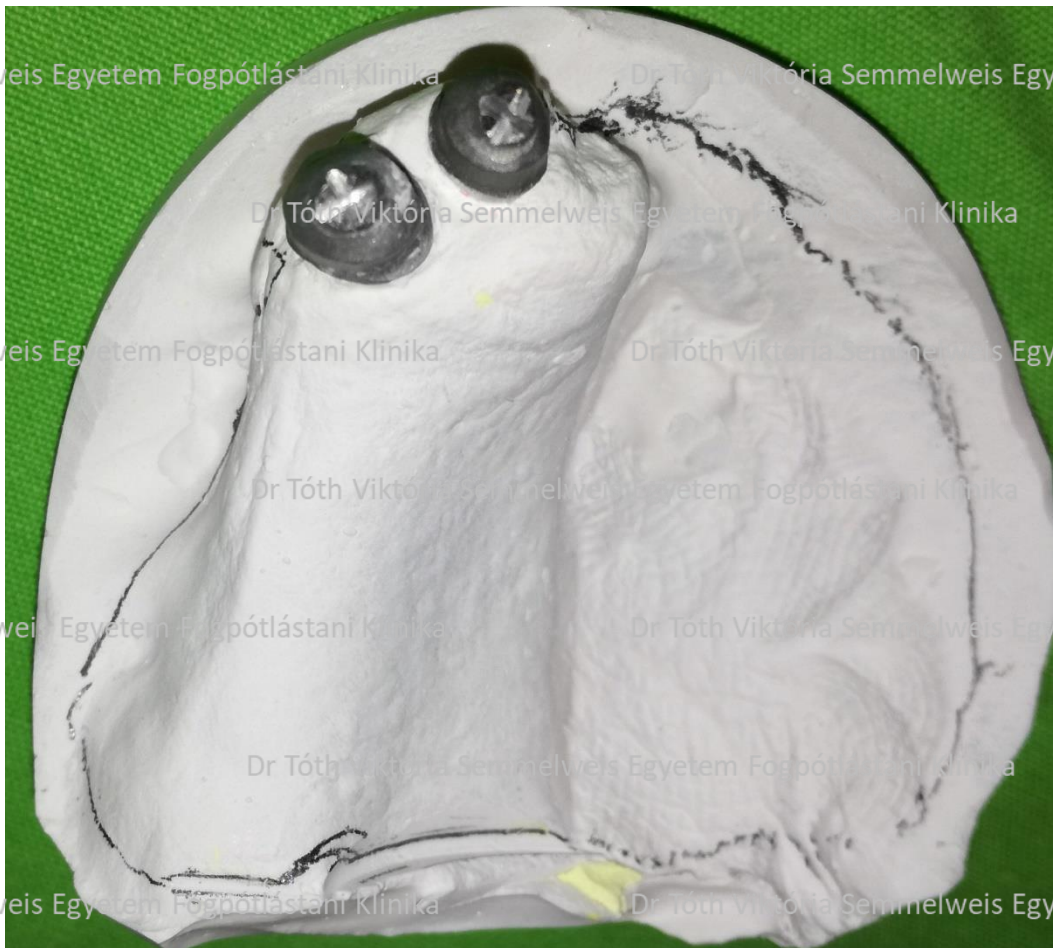


Dr Tóth Viktória Semmelweis Egyetem Fogpótlástani Klinika

Dr Tóth Viktória Semmelweis Egyetem Fogpótlástani Klinika

Felső állcsont

Primer teleszkópok a szituációs mintán, egyéni kanál határainak a berajzolása

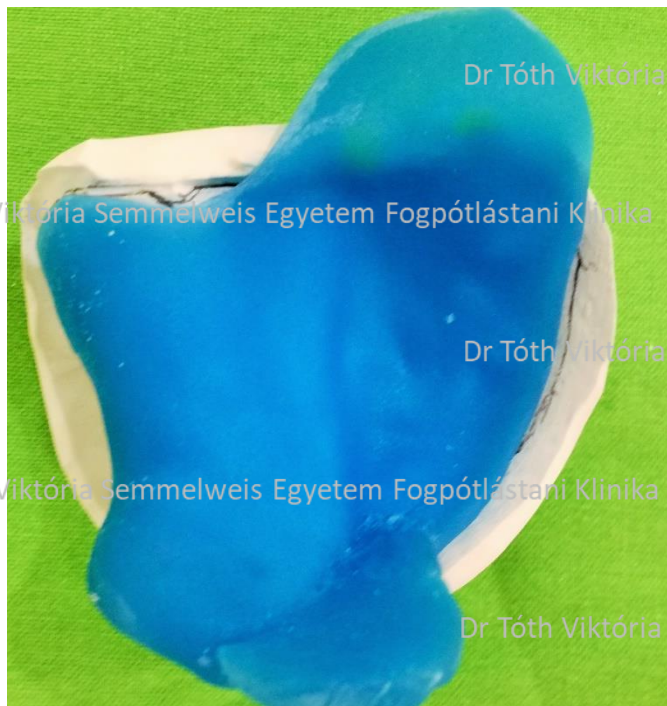

Felső állcsont

Egyéni kanál (fényrekötő akrilát) a mintán, funkciós kanál

Dr Tóth Viktória Semmelweis Egyetem Fogpótlástani Klinika

Dr Tóth Viktória Semmelweis Egyetem Fogpótlástani Klinika



Dr Tóth Viktória Semmelweis Egyetem Fogpótlástani Klinika

Dr Tóth Viktória Semmelweis Egyetem Fogpótlástani Klinika

Felső állcsont

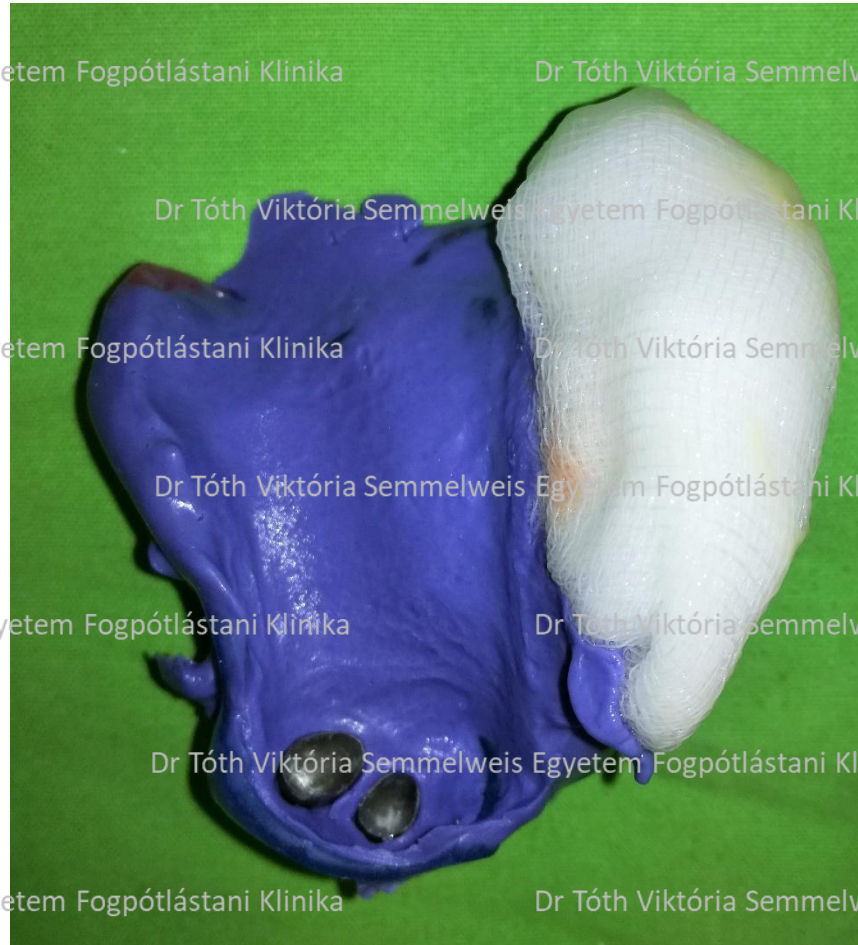
Dr Tóth Viktória Semmelweis Egyetem Fogpótlástani Klinika

Dr Tóth Viktória Semmelweis Egyetem Fogpótlástani Klinika

Funkciós-szituációs lenyomat a primer teleszkópokkal (C-szilikon lenyomatanyag: Thixoflex M Zhermack®)

Dr Tóth Viktória Semmelweis Egyetem Fogpótlástani Klinika

Dr Tóth Viktória Semmelweis Egyetem Fogpótlástani Klinika



Dr Tóth Viktória Semmelweis Egyetem Fogpótlástani Klinika

Dr Tóth Viktória Semmelweis Egyetem Fogpótlástani Klinika

Dr Tóth Viktória Semmelweis Egyetem Fogpótlástani Klinika

Dr Tóth Viktória Semmelweis Egyetem Fogpótlástani Klinika

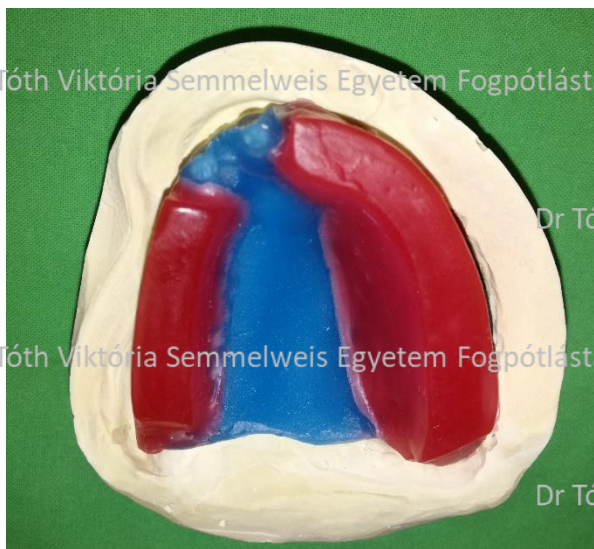
Dr Tóth Viktória Semmelweis Egyetem Fogpótlástani Klinika

Dr Tóth Viktória Semmelweis Egyetem Fogpótlástani Klinika

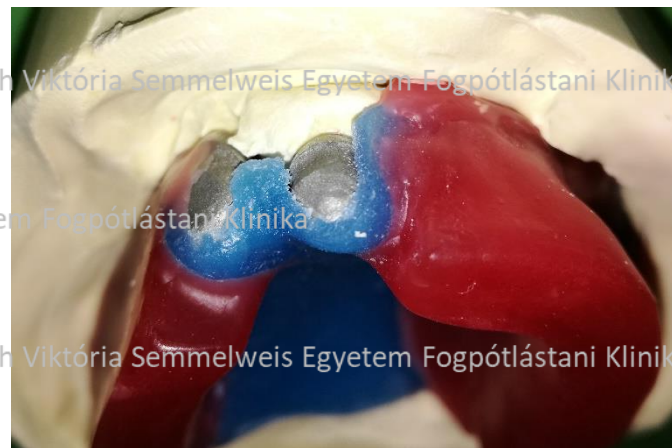Felső állcsont

Harapási sablon a szekunder teleszkópokkal a mintán

Dr Tóth Viktória Semmelweis Egyetem Fogpótlástani Klinika



Dr Tóth Viktória Semmelweis Egyetem Fogpótlástani Klinika



Dr Tóth Viktória Semmelweis Egyetem Fogpótlástani Klinika

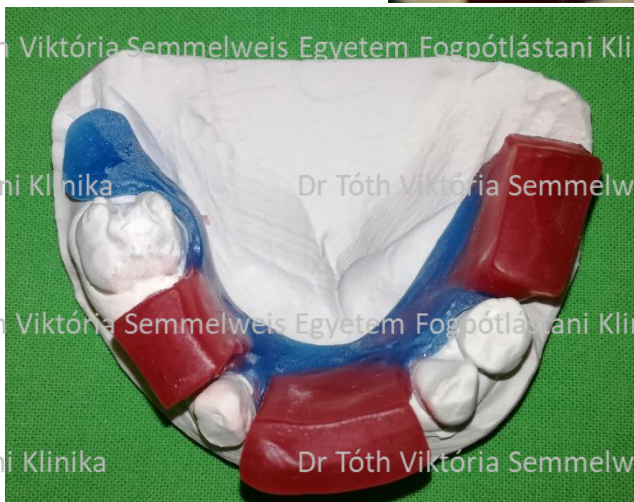Dr Tóth Viktória Semmelweis Egyetem Fogpótlástani Klinika

Dr Tóth Viktória Semmelweis Egyetem Fogpótlástani Klinika

Dr Tóth Viktória Semmelweis Egyetem Fogpótlástani Klinika

Dr Tóth Viktória Semmelweis Egyetem Fogpótlástani Klinika

Dr Tóth Viktória Semmelweis Egyetem Fogpótlástani Klinika



Dr Tóth Viktória Semmelweis Egyetem Fogpótlástani Klinika

Dr Tóth Viktória Semmelweis Egyetem Fogpótlástani Klinika

Dr Tóth Viktória Semmelweis Egyetem Fogpótlástani Klinika

Felső állcsont

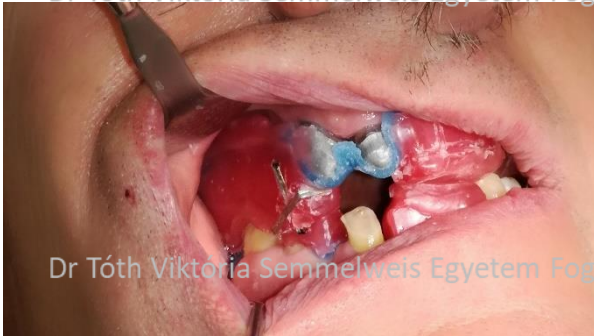Dr Tóth Viktória Semmelweis Egyetem Fogpótlástani Klinika

CO meghatározás harapási sablonnal szájban és mintán

Dr Tóth Viktória Semmelweis Egyetem Fogpótlástani Klinika

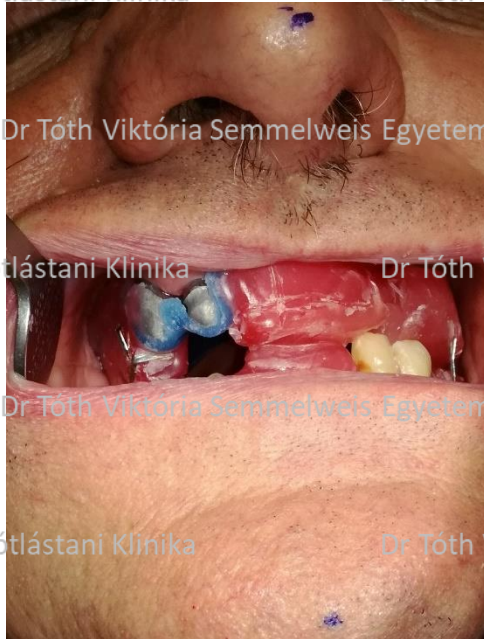összerögzítve

Dr Tóth Viktória Semmelweis Egyetem Fogpótlástani Klinika



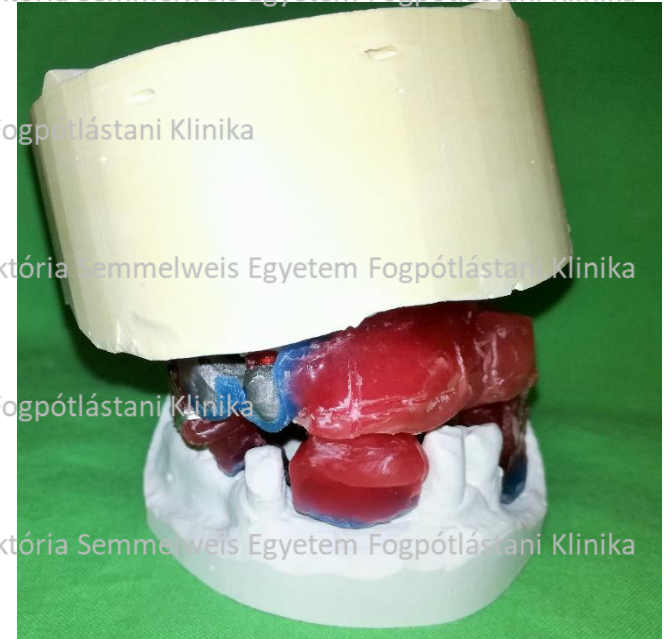Dr Tóth Viktória Semmelweis Egyetem Fogpótlástani Klinika

Dr Tóth Viktória Semmelweis Egyetem Fogpótlástani Klinika



Dr Tóth Viktória Semmelweis Egyetem Fogpótlástani Klinika

Dr Tóth Viktória Semmelweis Egyetem Fogpótlástani Klinika



Dr Tóth Viktória Semmelweis Egyetem Fogpótlástani Klinika

Dr Tóth Viktória Semmelweis Egyetem Fogpótlástani Klinika

Dr Tóth Viktória Semmelweis Egyetem Fogpótlástani Klinika

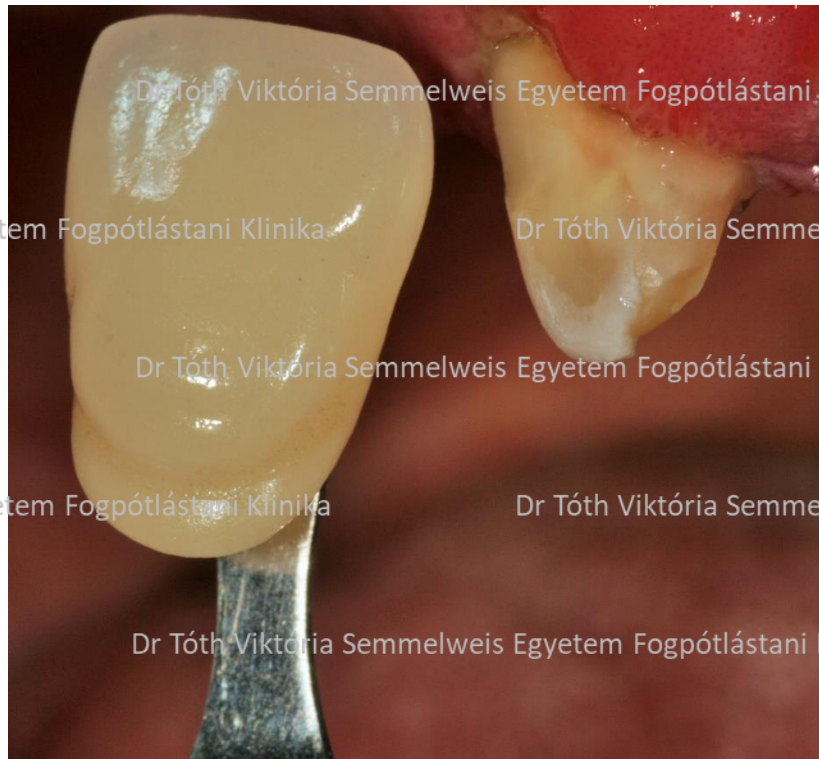Dr Tóth Viktória Semmelweis Egyetem Fogpótlástani Klinika

Dr Tóth Viktória Semmelweis Egyetem Fogpótlástani Klinika

Felső állcsont

Fogszínmeghatározás

Vita Classic: A3

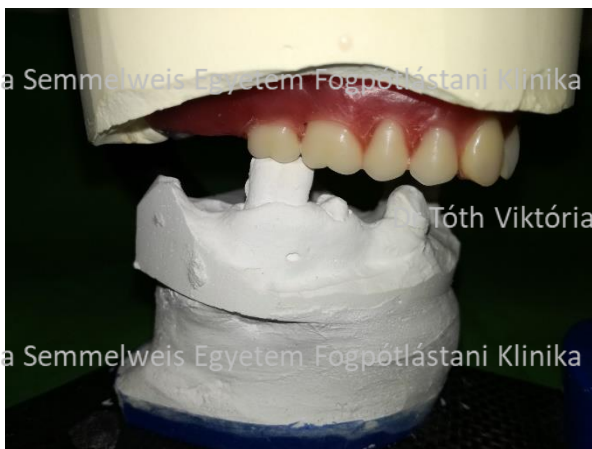

Felső állcsont

Próba fogsor(I) az artikulátorban

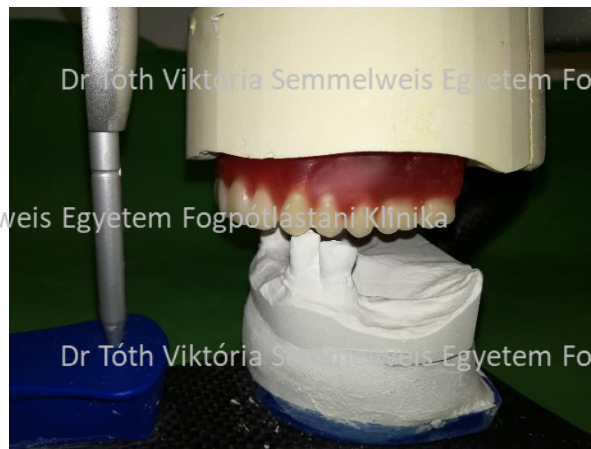Dr Tóth Viktória Semmelweis Egyetem Fogpótlástani Klinika

Dr Tóth Viktória Semmelweis Egyetem Fogpótlástani Klinika



Dr Tóth Viktória Semmelweis Egyetem Fogpótlástani Klinika

Dr Tóth Viktória Semmelweis Egyetem Fogpótlástani Klinika



Dr Tóth Viktória Semmelweis Egyetem Fogpótlástani Klinika

Dr Tóth Viktória Semmelweis Egyetem Fogpótlástani Klinika

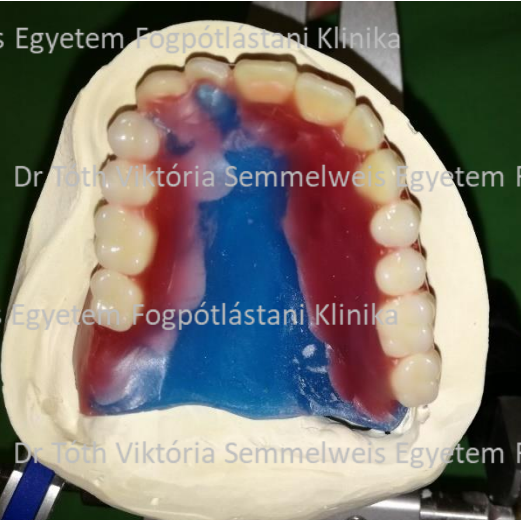Dr Tóth Viktória Semmelweis Egyetem Fogpótlástani Klinika



Dr Tóth Viktória Semmelweis Egyetem Fogpótlástani Klinika

Dr Tóth Viktória Semmelweis Egyetem Fogpótlástani Klinika

Dr Tóth Viktória Semmelweis Egyetem Fogpótlástani Klinika



Dr Tóth Viktória Semmelweis Egyetem Fogpótlástani Klinika

Dr Tóth Viktória Semmelweis Egyetem Fogpótlástani Klinika

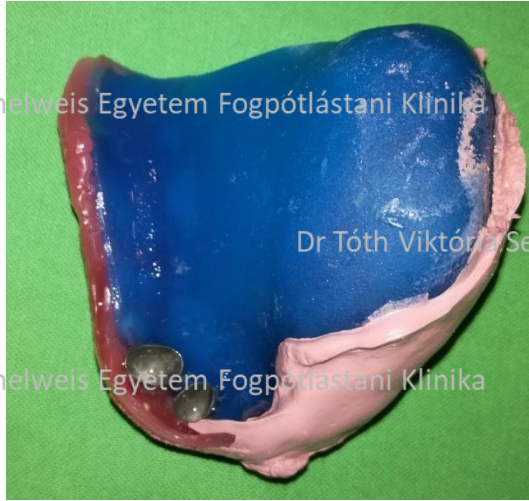Felső állcsont

Próba fogsor (II) az artikulátorban

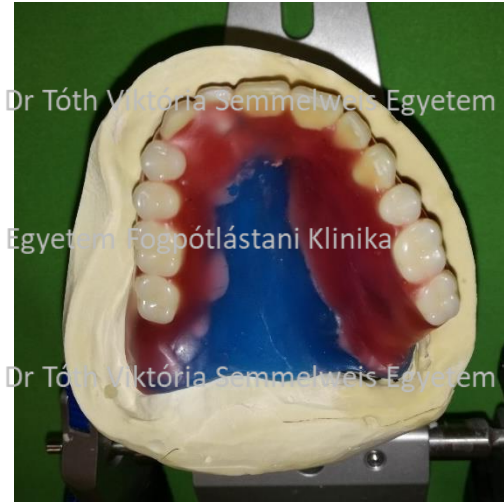Dr Tóth Viktória Semmelweis Egyetem Fogpótlástani Klinika

Dr Tóth Viktória Semmelweis Egyetem Fogpótlástani Klinika

Dr Tóth Viktória Semmelweis Egyetem Fogpótlástani Klinika



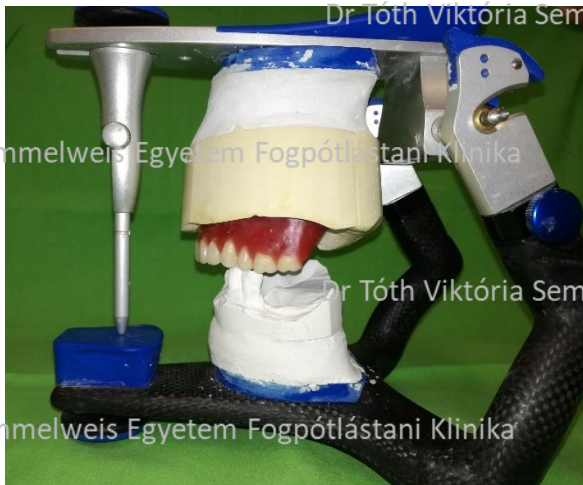Dr Tóth Viktória Semmelweis Egyetem Fogpótlástani Klinika



Dr Tóth Viktória Semmelweis Egyetem Fogpótlástani Klinika

Dr Tóth Viktória Semmelweis Egyetem Fogpótlástani Klinika

Dr Tóth Viktória Semmelweis Egyetem Fogpótlástani Klinika



Dr Tóth Viktória Semmelweis Egyetem Fogpótlástani Klinika

Dr Tóth Viktória Semmelweis Egyetem Fogpótlástani Klinika

Dr Tóth Viktória Semmelweis Egyetem Fogpótlástani Klinika

Dr Tóth Viktória Semmelweis Egyetem Fogpótlástani Klinika

Dr Tóth Viktória Semmelweis Egyetem Fogpótlástani Klinika

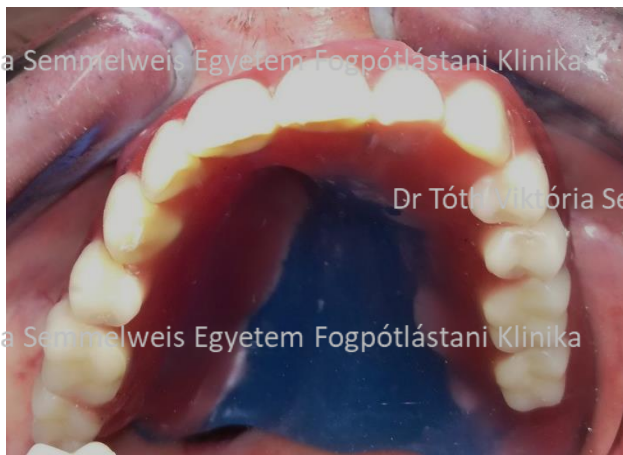Dr Tóth Viktória Semmelweis Egyetem Fogpótlástani Klinika

Felső állcsont

Próba fogsor a szájban

Dr Tóth Viktória Semmelweis Egyetem Fogpótlástani Klinika

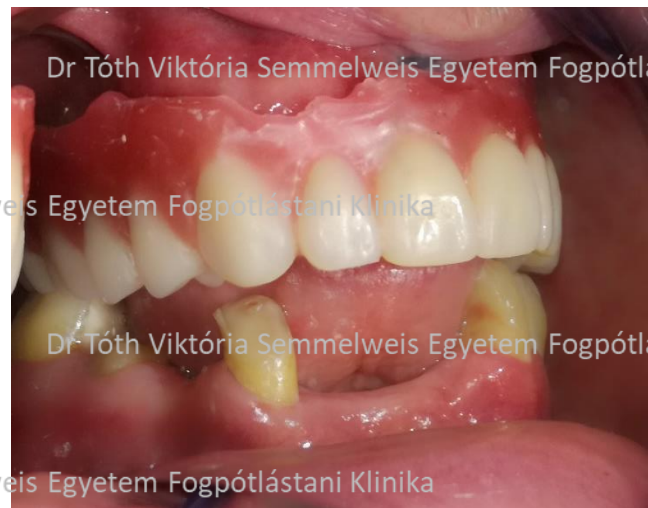Dr Tóth Viktória Semmelweis Egyetem Fogpótlástani Klinika



Dr Tóth Viktória Semmelweis Egyetem Fogpótlástani Klinika

Dr Tóth Viktória Semmelweis Egyetem Fogpótlástani Klinika

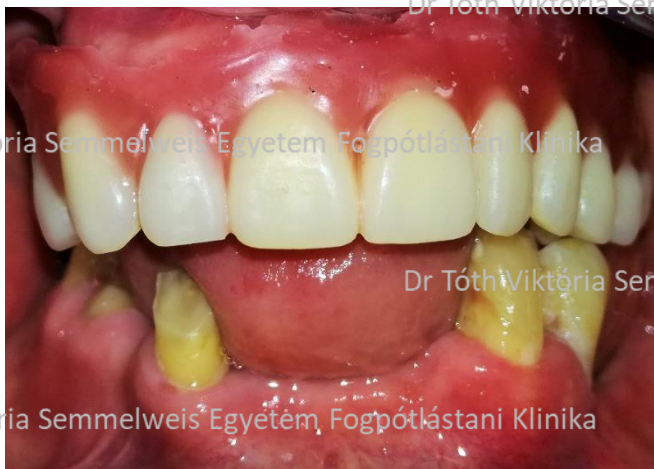Dr Tóth Viktória Semmelweis Egyetem Fogpótlástani Klinika



Dr Tóth Viktória Semmelweis Egyetem Fogpótlástani Klinika

Dr Tóth Viktória Semmelweis Egyetem Fogpótlástani Klinika

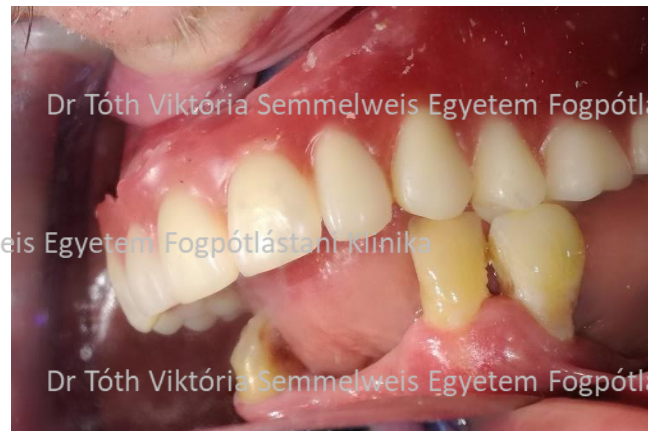Dr Tóth Viktória Semmelweis Egyetem Fogpótlástani Klinika



Dr Tóth Viktória Semmelweis Egyetem Fogpótlástani Klinika

Dr Tóth Viktória Semmelweis Egyetem Fogpótlástani Klinika

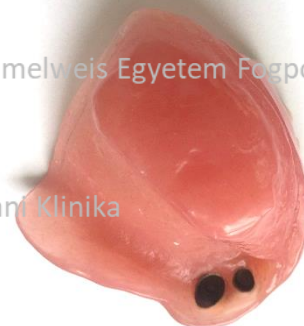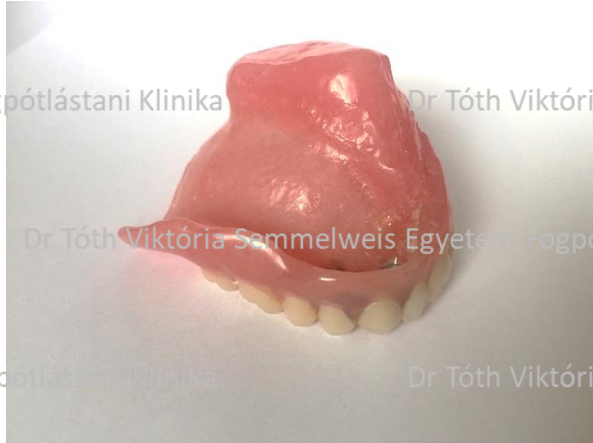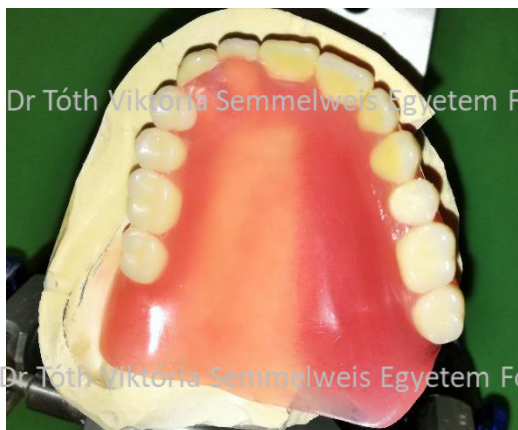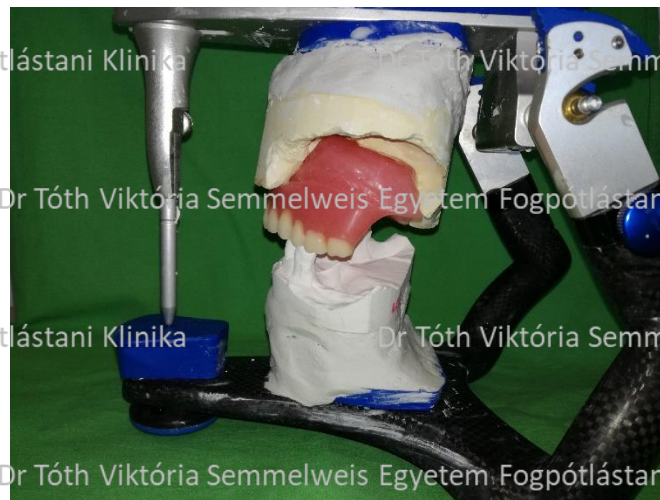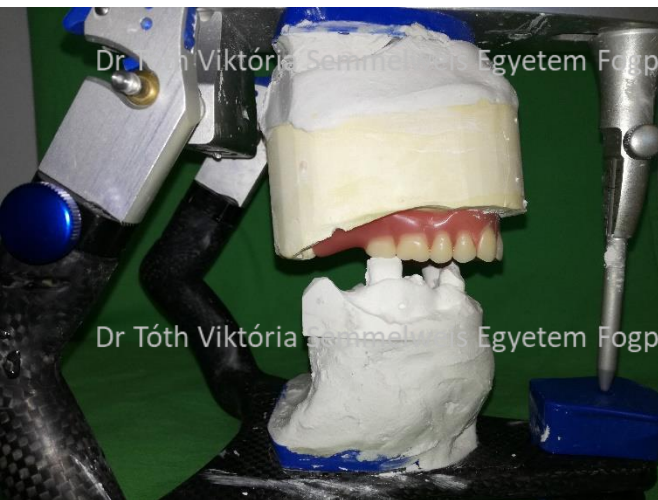Dr Tóth Viktória Semmelweis Egyetem Fogpótlástani Klinika



Dr Tóth Viktória Semmelweis Egyetem Fogpótlástani Klinika

Felső állcsont

Készrevitel, Fogpótlás az artikulátorban és a mintán

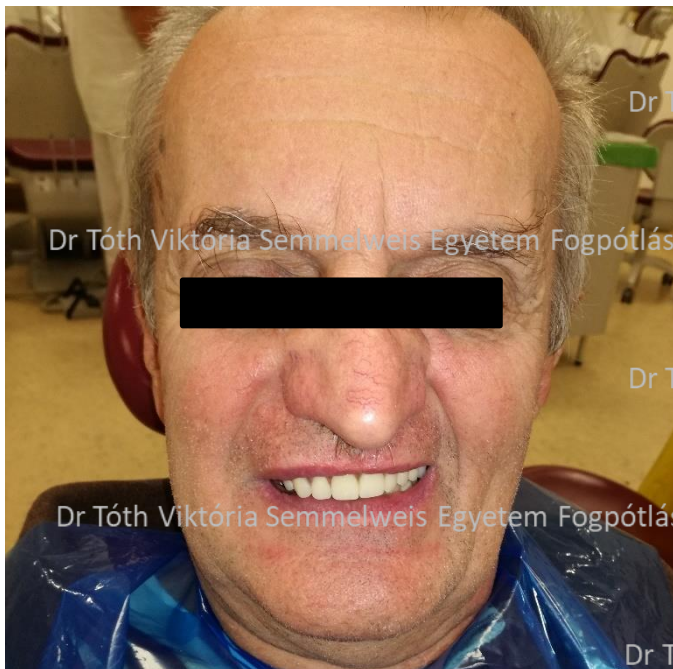

Felső állcsont

Készrevitel, Fogptólás a szájban

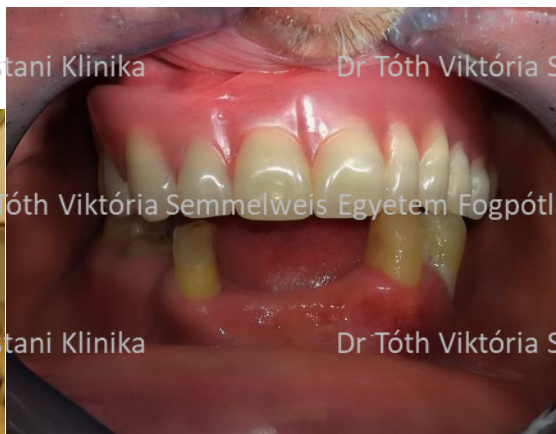Dr Tóth Viktória Semmelweis Egyetem Fogpótlástani Klinika

Dr Tóth Viktória Semmelweis Egyetem Fogpótlástani Klinika



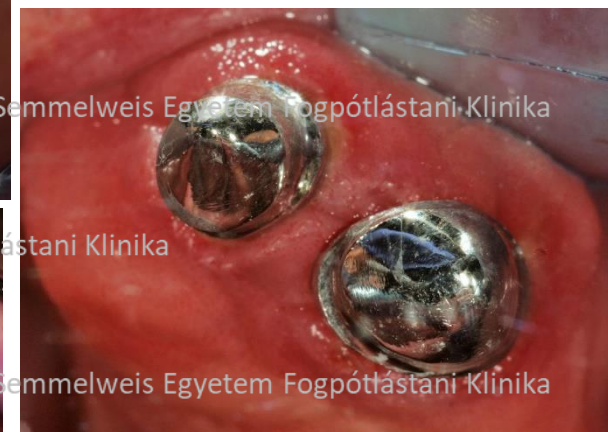Dr Tóth Viktória Semmelweis Egyetem Fogpótlástani Klinika

Dr Tóth Viktória Semmelweis Egyetem Fogpótlástani Klinika



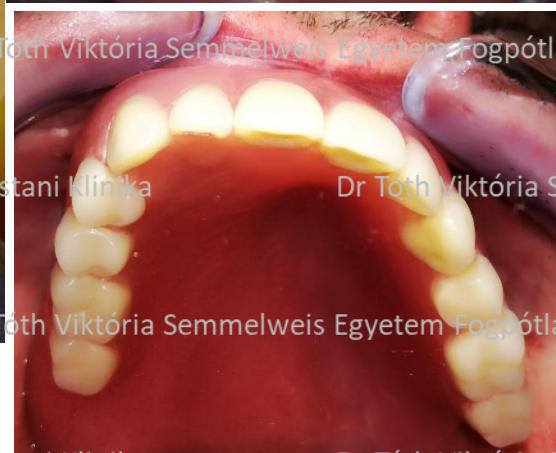Dr Tóth Viktória Semmelweis Egyetem Fogpótlástani Klinika

Dr Tóth Viktória Semmelweis Egyetem Fogpótlástani Klinika



Dr Tóth Viktória Semmelweis Egyetem Fogpótlástani Klinika

Dr Tóth Viktória Semmelweis Egyetem Fogpótlástani Klinika



Dr Tóth Viktória Semmelweis Egyetem Fogpótlástani Klinika

Dr Tóth Viktória Semmelweis Egyetem Fogpótlástani Klinika

Dr Tóth Viktória Semmelweis Egyetem Fogpótlástani Klinika

Dr Tóth Viktória Semmelweis Egyetem Fogpótlástani Klinika

Dr Tóth Viktória Semmelweis Egyetem Fogpótlástani Klinika

Alsó állcsont Kiindulási képek

Dr Tóth Viktória Semmelweis Egyetem Fogpótlástani Klinika

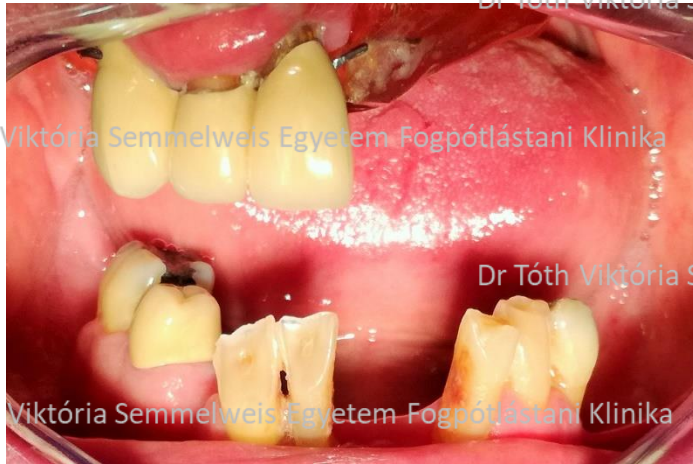Dr Tóth Viktória Semmelweis Egyetem Fogpótlástani Klinika

Dr Tóth Viktória Semmelweis Egyetem Fogpótlástani Klinika

Dr Tóth Viktória Semmelweis Egyetem Fogpótlástani Klinika

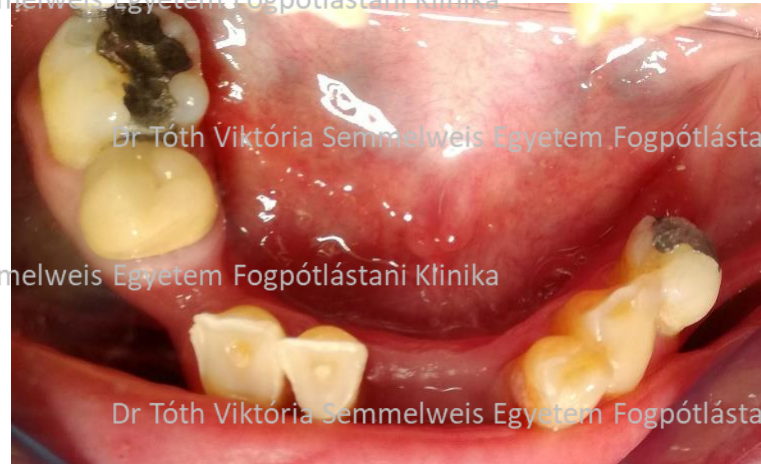Dr Tóth Viktória Semmelweis Egyetem Fogpótlástani Klinika

Dr Tóth Viktória Semmelweis Egyetem Fogpótlástani Klinika



Dr Tóth Viktória Semmelweis Egyetem Fogpótlástani Klinika

Dr Tóth Viktória Semmelweis Egyetem Fogpótlástani Klinika



Dr Tóth Viktória Semmelweis Egyetem Fogpótlástani Klinika

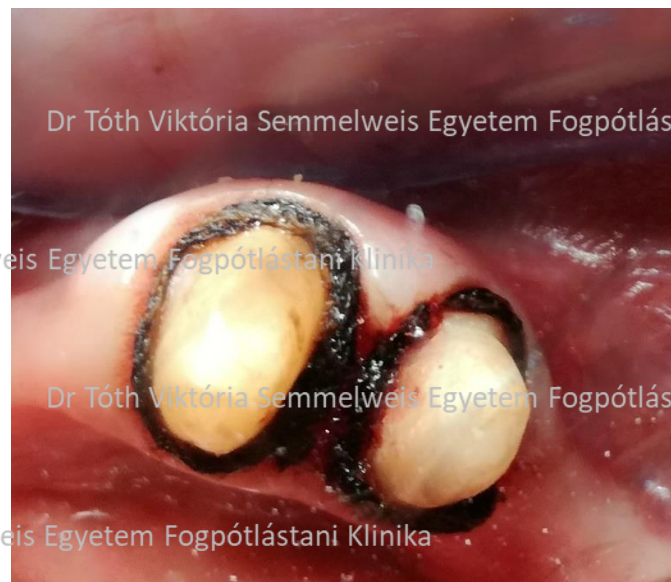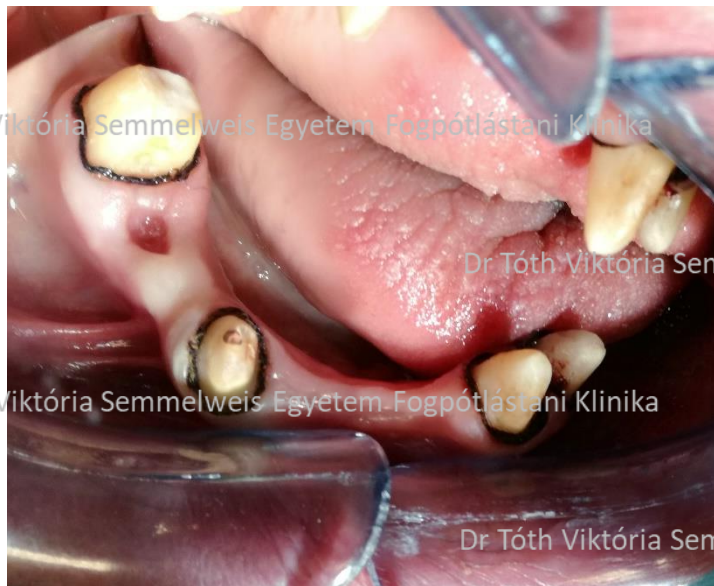Dr Tóth Viktória Semmelweis Egyetem Fogpótlástani Klinika

Dr Tóth Viktória Semmelweis Egyetem Fogpótlástani Klinika

Dr Tóth Viktória Semmelweis Egyetem Fogpótlástani Klinika

Alsó állcsont

Előkészített csonkok, dupla fonalas technika

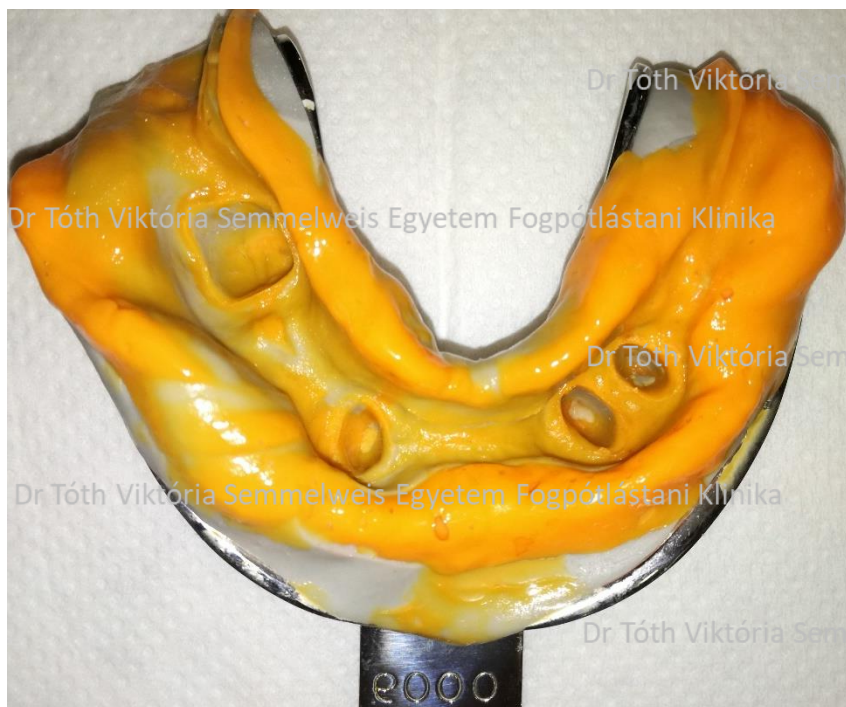

Alsó állcsont

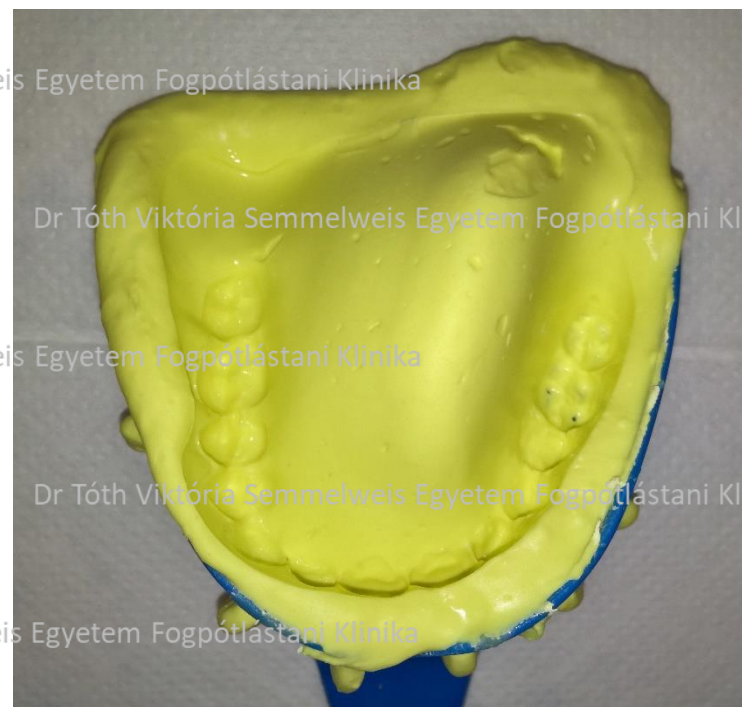
Dr Tóth Viktória Semmelweis Egyetem Fogpótlástani Klinika

Dr Tóth Viktória Semmelweis Egyetem Fogpótlástani Klinika

Precíziós-szituációs lenyomatvétel két fázis, két idő
C-szilikon lenyomatanyag; Zetaplus + Oranwash (Zhermack®),
antagonista lenyomat (Tropicalgin alginát Zhermack®)



Dr Tóth Viktória Semmelweis Egyetem Fogpótlástani Klinika



Dr Tóth Viktória Semmelweis Egyetem Fogpótlástani Klinika

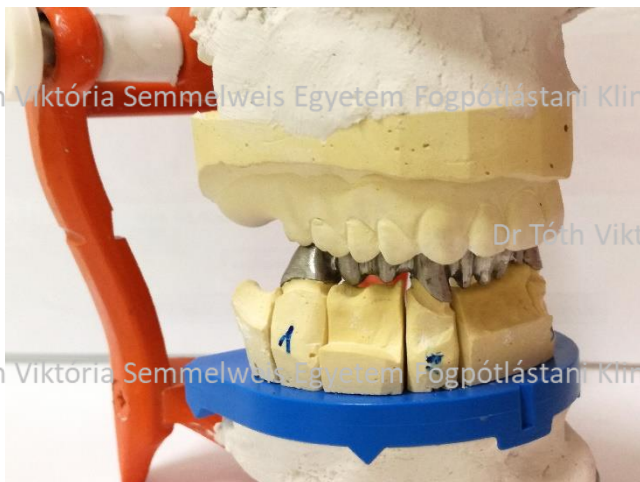Alsó állcsont

Dr Tóth Viktória Semmelweis Egyetem Fogpótlástani Klinika

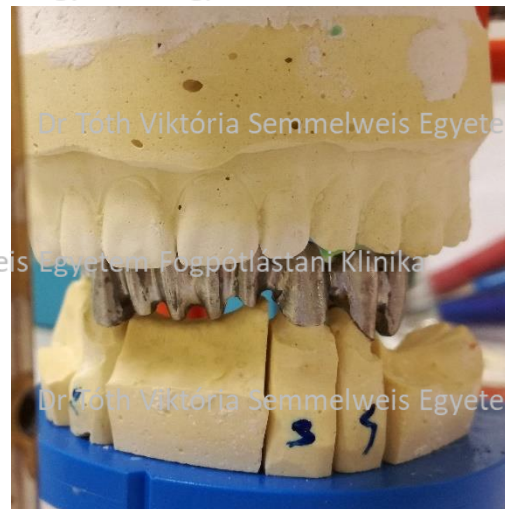Dr Tóth Viktória Semmelweis Egyetem Fogpótlástani Klinika

Váz a mintán artikulátorban, szekciós minta

Dr Tóth Viktória Semmelweis Egyetem Fogpótlástani Klinika



Dr Tóth Viktória Semmelweis Egyetem Fogpótlástani Klinika

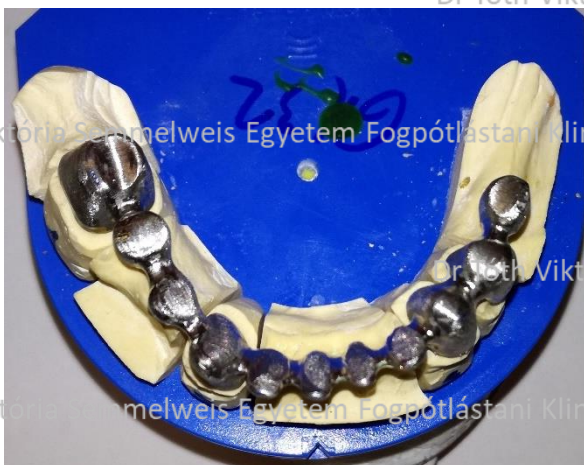

Dr Tóth Viktória Semmelweis Egyetem Fogpótlástani Klinika

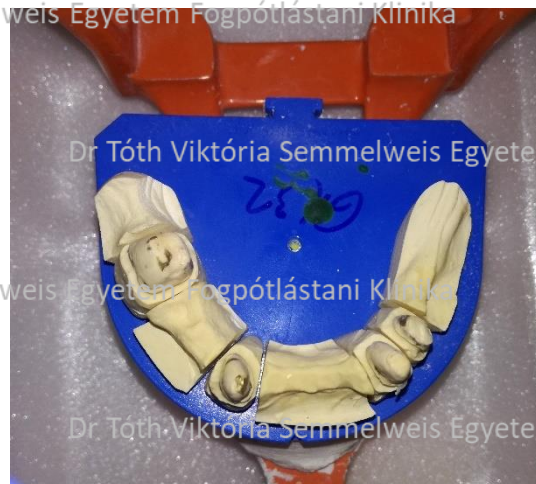Dr Tóth Viktória Semmelweis Egyetem Fogpótlástani Klinika

Dr Tóth Viktória Semmelweis Egyetem Fogpótlástani Klinika

Dr Tóth Viktória Semmelweis Egyetem Fogpótlástani Klinika



Dr Tóth Viktória Semmelweis Egyetem Fogpótlástani Klinika



Dr Tóth Viktória Semmelweis Egyetem Fogpótlástani Klinika

Dr Tóth Viktória Semmelweis Egyetem Fogpótlástani Klinika

Dr Tóth Viktória Semmelweis Egyetem Fogpótlástani Klinika

Dr Tóth Viktória Semmelweis Egyetem Fogpótlástani Klinika

Alsó állcsont

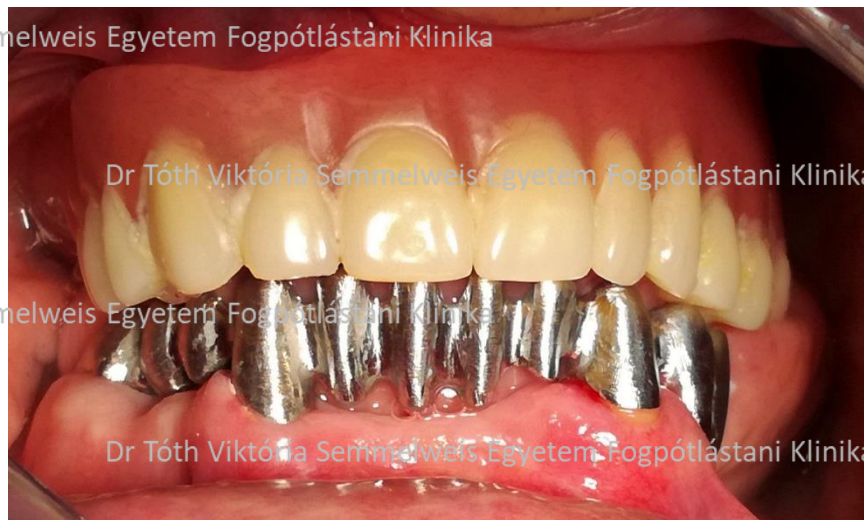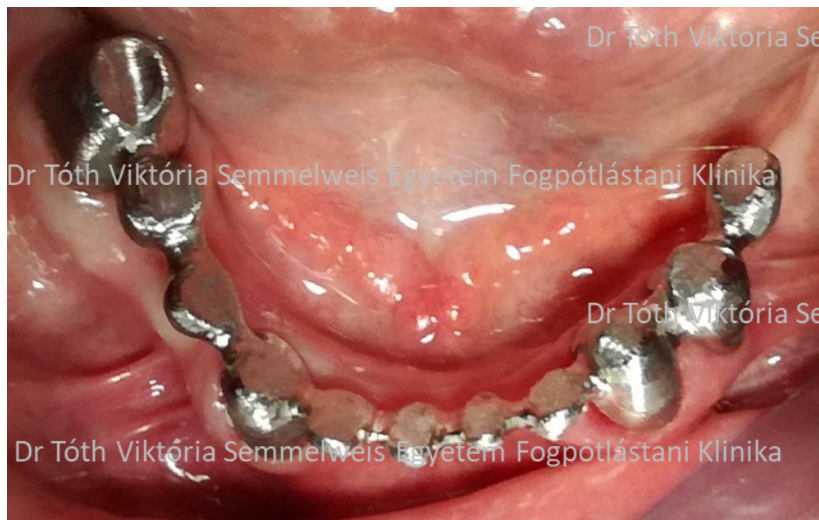Dr Tóth Viktória Semmelweis Egyetem Fogpótlástani Klinika

Váz a szájban

Dr Tóth Viktória Semmelweis Egyetem Fogpótlástani Klinika

Dr Tóth Viktória Semmelweis Egyetem Fogpótlástani Klinika

Dr Tóth Viktória Semmelweis Egyetem Fogpótlástani Klinika

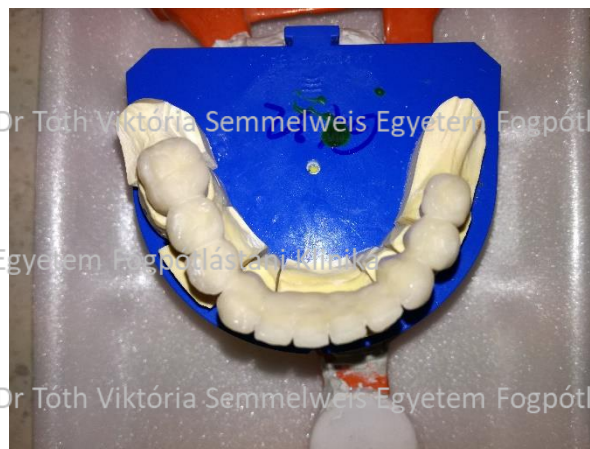

Dr Tóth Viktória Semmelweis Egyetem Fogpótlástani Klinika

Dr Tóth Viktória Semmelweis Egyetem Fogpótlástani Klinika

Dr Tóth Viktória Semmelweis Egyetem Fogpótlástani Klinika

Mattpróba a mintán artikulátorban



Dr Tóth Viktória Semmelweis Egyetem Fogpótlástani Klinika

Alsó állcsont

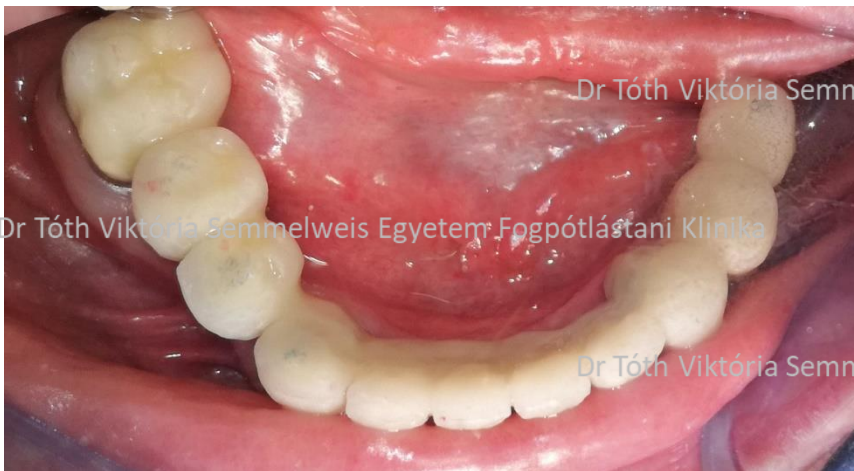Dr Tóth Viktória Semmelweis Egyetem Fogpótlástani Klinika

Mattpróba a szájban

Dr Tóth Viktória Semmelweis Egyetem Fogpótlástani Klinika

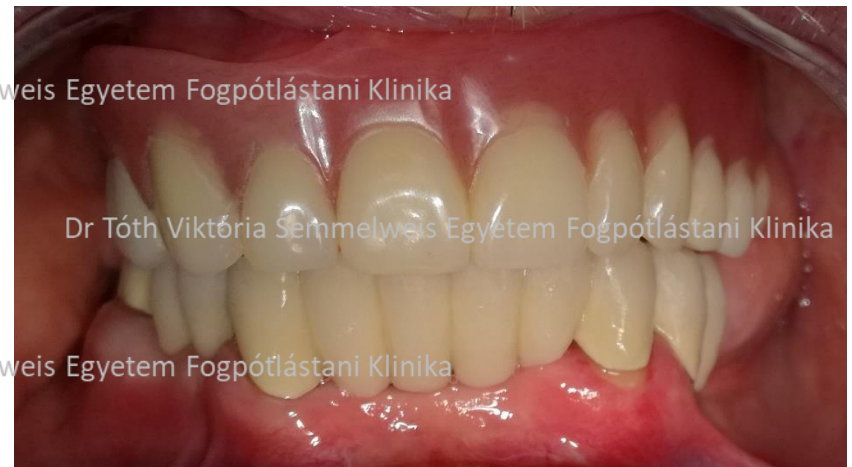Dr Tóth Viktória Semmelweis Egyetem Fogpótlástani Klinika

Dr Tóth Viktória Semmelweis Egyetem Fogpótlástani Klinika



Dr Tóth Viktória Semmelweis Egyetem Fogpótlástani Klinika

Dr Tóth Viktória Semmelweis Egyetem Fogpótlástani Klinika



Dr Tóth Viktória Semmelweis Egyetem Fogpótlástani Klinika

Dr Tóth Viktória Semmelweis Egyetem Fogpótlástani Klinika

Dr Tóth Viktória Semmelweis Egyetem Fogpótlástani Klinika

Dr Tóth Viktória Semmelweis Egyetem Fogpótlástani Klinika

Dr Tóth Viktória Semmelweis Egyetem Fogpótlástani Klinika

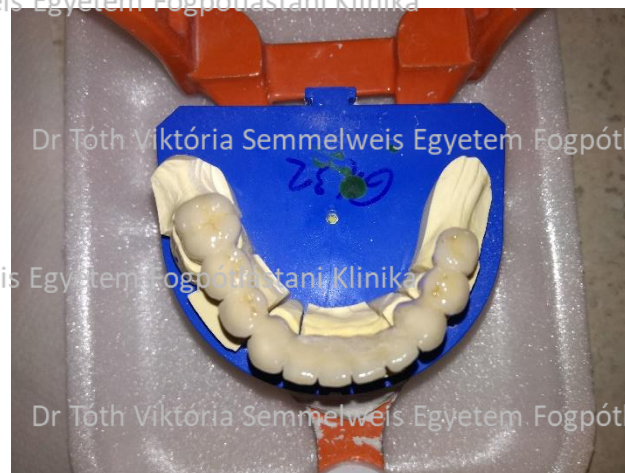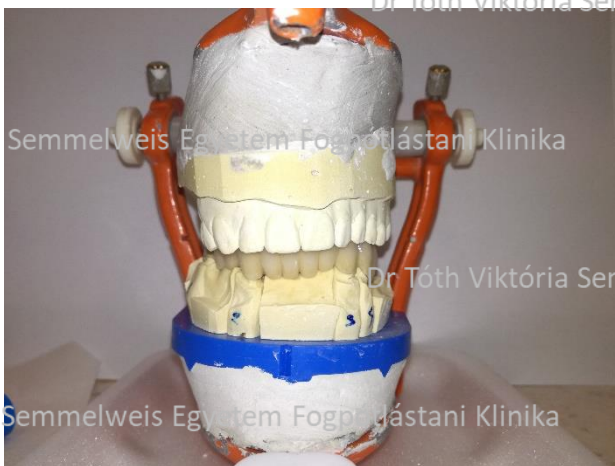Dr Tóth Viktória Semmelweis Egyetem Fogpótlástani Klinika

Dr Tóth Viktória Semmelweis Egyetem Fogpótlástani Klinika

Alsó állcsont

Átadás

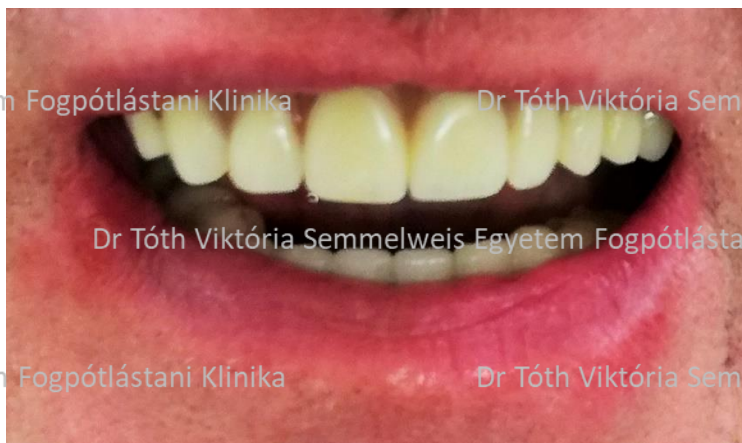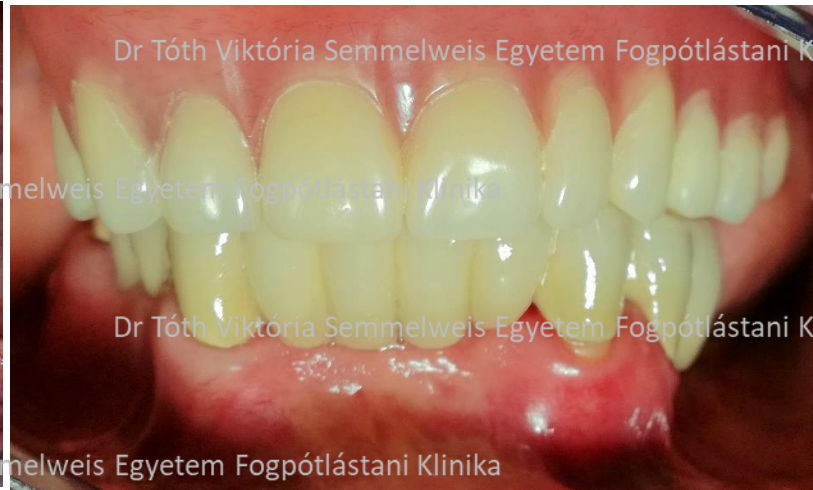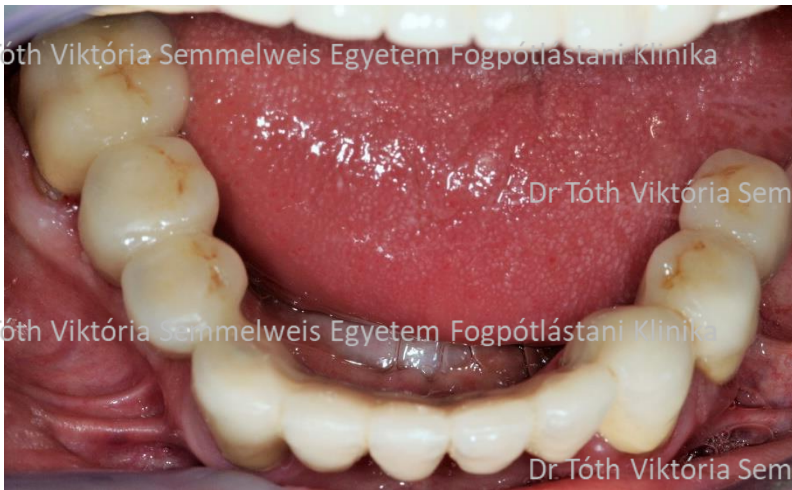Készre vitt fogpótlás az artikulátorban



Alsó állcsont

Átadás

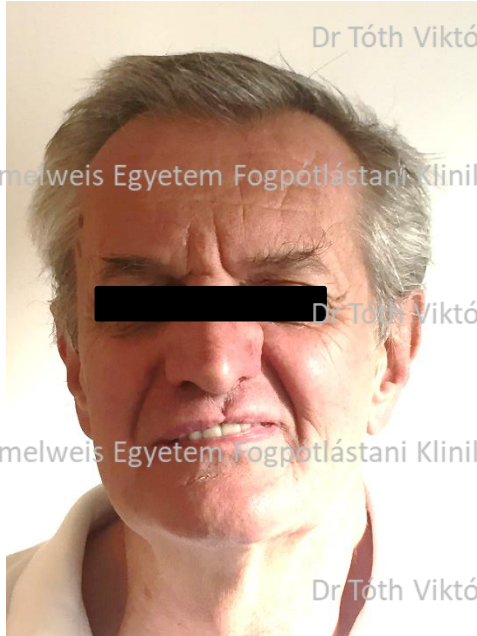Készre vitt fogpótlás a szájban



Dr Tóth Viktória Semmelweis Egyetem Fogpótlástani Klinika

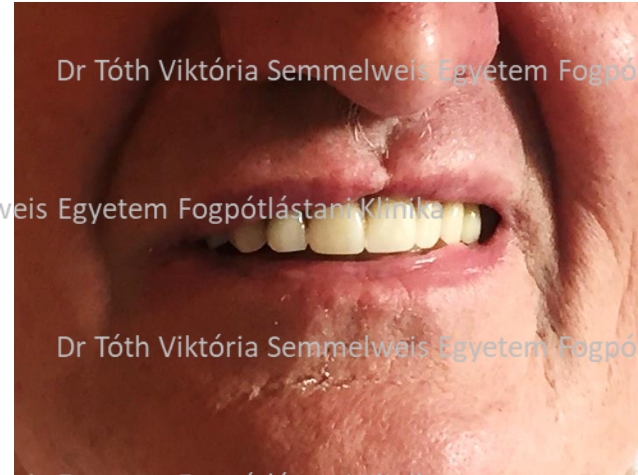Dr Tóth Viktória Semmelweis Egyetem Fogpótlástani Klinika

Rövid távú kontroll



Dr Tóth Viktória Semmelweis Egyetem Fogpótlástani Klinika

Dr Tóth Viktória Semmelweis Egyetem Fogpótlástani Klinika

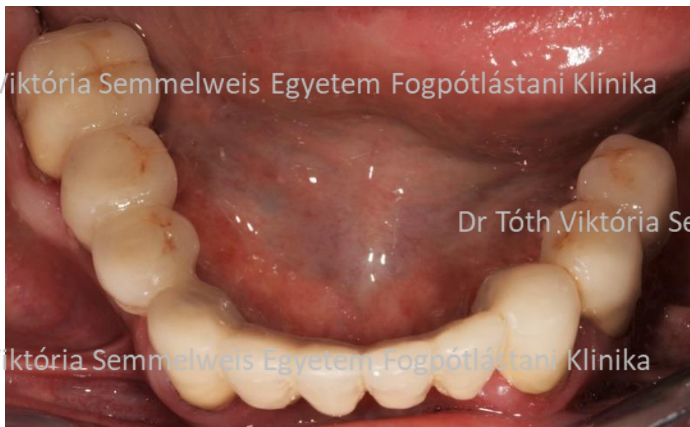

Dr Tóth Viktória Semmelweis Egyetem Fogpótlástani Klinika

Dr Tóth Viktória Semmelweis Egyetem Fogpótlástani Klinika

Dr Tóth Viktória Semmelweis Egyetem Fogpótlástani Klinika

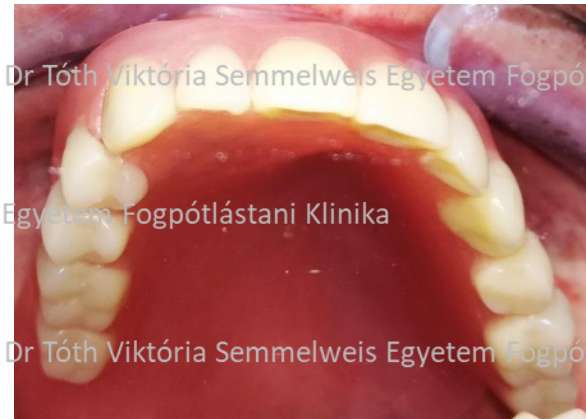Dr Tóth Viktória Semmelweis Egyetem Fogpótlástani Klinika



Dr Tóth Viktória Semmelweis Egyetem Fogpótlástani Klinika

Dr Tóth Viktória Semmelweis Egyetem Fogpótlástani Klinika

Dr Tóth Viktória Semmelweis Egyetem Fogpótlástani Klinika



Dr Tóth Viktória Semmelweis Egyetem Fogpótlástani Klinika

Dr Tóth Viktória Semmelweis Egyetem Fogpótlástani Klinika



Dr Tóth Viktória Semmelweis Egyetem Fogpótlástani Klinika

Dr Tóth Viktória Semmelweis Egyetem Fogpótlástani Klinika

Dr Tóth Viktória Semmelweis Egyetem Fogpótlástani Klinika

Dr Tóth Viktória Semmelweis Egyetem Fogpótlástani Klinika

Dr Tóth Viktória Semmelweis Egyetem Fogpótlástani Klinika

Dr Tóth Viktória Semmelweis Egyetem Fogpótlástani Klinika
Köszönöm a megtisztelő figyelmet!

Dr Tóth Viktória Semmelweis Egyetem Fogpótlástani Klinika

Dr Tóth Viktória Semmelweis Egyetem Fogpótlástani Klinika

Dr Tóth Viktória Semmelweis Egyetem Fogpótlástani Klinika

Dr Tóth Viktória Semmelweis Egyetem Fogpótlástani Klinika

Dr Tóth Viktória Semmelweis Egyetem Fogpótlástani Klinika

Dr Tóth Viktória Semmelweis Egyetem Fogpótlástani Klinika

Dr Tóth Viktória Semmelweis Egyetem Fogpótlástani Klinika

Dr Tóth Viktória Semmelweis Egyetem Fogpótlástani Klinika

