



SEMMELWEIS EGYETEM

Fogorvostudományi Kar

Oktatási Centrum, Fogpótlástani Klinika

Igazgató: **Dr. Hermann Péter** egyetemi tanár

Dr Tóth Viktória Semmelweis Egyetem Fogpótlástani Klinika

Dr Tóth Viktória Semmelweis Egyetem Fogpótlástani Klinika

Fogpótlástani Szakvizsga

Dr Tóth Viktória Semmelweis Egyetem Fogpótlástani Klinika

5. CAD/CAM teljes kontúr korona tervezése szék melletti vagy laboratóriumi rendszerrel (digitális lenyomat, tervezés)

Dr Tóth Viktória Semmelweis Egyetem Fogpótlástani Klinika

Dr Tóth Viktória Semmelweis Egyetem Fogpótlástani Klinika

Dr Tóth Viktória Semmelweis Egyetem Fogpótlástani Klinika

Vizsgázó: Dr. Tóth Viktória

Dr Tóth Viktória Semmelweis Egyetem Fogpótlástani Klinika

Tutor: Dr. Déri Tamás

Dr Tóth Viktória Semmelweis Egyetem Fogpótlástani Klinika

Dr Tóth Viktória Semmelweis Egyetem Fogpótlástani Klinika

Konzulens: Prof. Dr. Hermann Péter

Dr Tóth Viktória Semmelweis Egyetem Fogpótlástani Klinika

A páciens bemutatása

Dr Tóth Viktória Semmelweis Egyetem Fogpótlástani Klinika

- A páciens férfi, 32 éves
- Marketingmenedzser



Dr Tóth Viktória Semmelweis Egyetem Fogpótlástani Klinika

Dr Tóth Viktória Semmelweis Egyetem Fogpótlástani Klinika

Dr Tóth Viktória Semmelweis Egyetem Fogpótlástani Klinika

A fogorvosi vizsgálatra érkezés indoka

Dr Tóth Viktória Semmelweis Egyetem Fogpótlástani Klinika

Dr Tóth Viktória Semmelweis Egyetem Fogpótlástani Klinika

- *Gyökérkezelt két felső első nagyőrlő fogakra koronát szeretne*

Dr Tóth Viktória Semmelweis Egyetem Fogpótlástani Klinika

Dr Tóth Viktória Semmelweis Egyetem Fogpótlástani Klinika

Dr Tóth Viktória Semmelweis Egyetem Fogpótlástani Klinika

Általános anamnézis

Dr Tóth Viktória Semmelweis Egyetem Fogpótlástani Klinika

- A fogászati kezelést befolyásoló tényezők
- Általános egészségügyi állapotra vonatkozó adatok, betegségek: nincsenek
- Allergia: nincs
- Egészségre káros szokások: nincsenek

Dr Tóth Viktória Semmelweis Egyetem Fogpótlástani Klinika

Dr Tóth Viktória Semmelweis Egyetem Fogpótlástani Klinika

Dr Tóth Viktória Semmelweis Egyetem Fogpótlástani Klinika

Dr Tóth Viktória Semmelweis Egyetem Fogpótlástani Klinika

Dr Tóth Viktória Semmelweis Egyetem Fogpótlástani Klinika

Dr Tóth Viktória Semmelweis Egyetem Fogpótlástani Klinika

Dr Tóth Viktória Semmelweis Egyetem Fogpótlástani Klinika



Fogászati anamnézis

Dr Tóth Viktória Semmelweis Egyetem Fogpótlástani Klinika

- A páciens rendszeresen jár fogorvoshoz, fél éve a két felső 6-os fogáról a régi fémkerámia koronákat eltávolították, a fogakat revízionálták és üvegszálas csapok segítségével felépítették
- A bal fent 6-os fogán distalisan és palatinalisan koronahosszabbító műtétet végeztek
- A fogakat szanálták
- Fogszabályozás és szájsebészeti beavatkozás nem volt

Dr Tóth Viktória Semmelweis Egyetem Fogpótlástani Klinika

Dr Tóth Viktória Semmelweis Egyetem Fogpótlástani Klinika

Dr Tóth Viktória Semmelweis Egyetem Fogpótlástani Klinika

Dr Tóth Viktória Semmelweis Egyetem Fogpótlástani Klinika



Kiindulási státusz

Dr Tóth Viktória Semmelweis Egyetem Fogpótlástani Klinika

Dr Tóth Viktória Semmelweis Egyetem Fogpótlástani Klinika

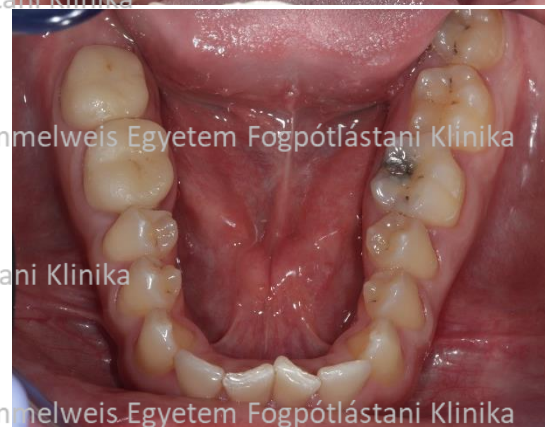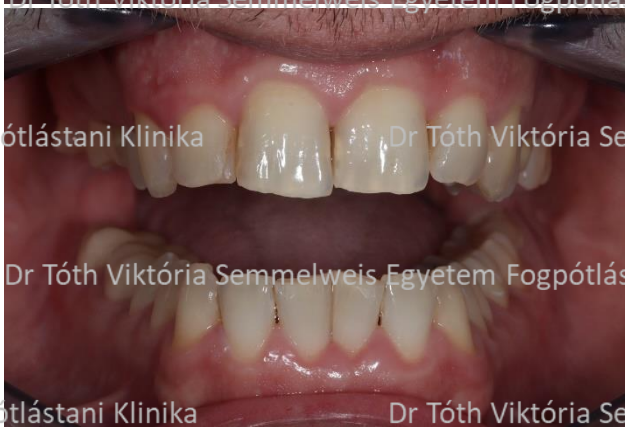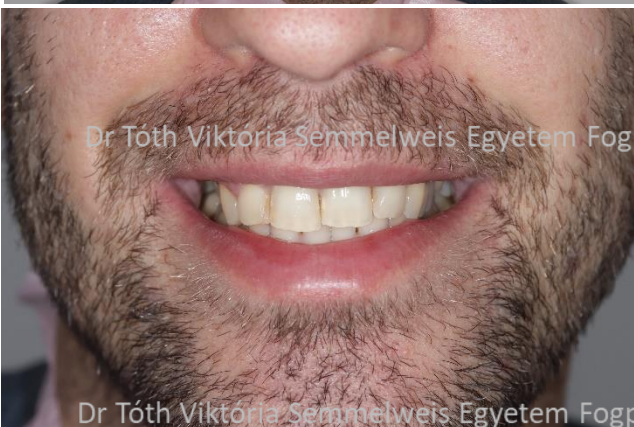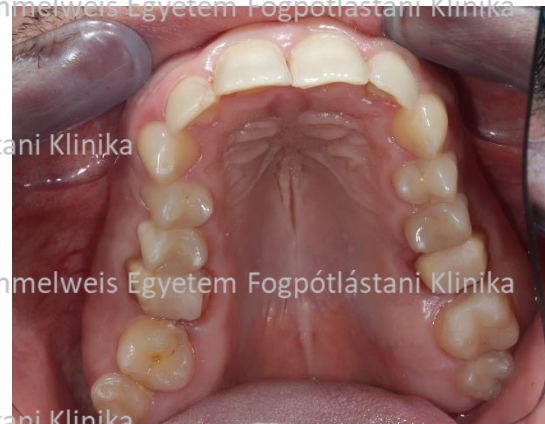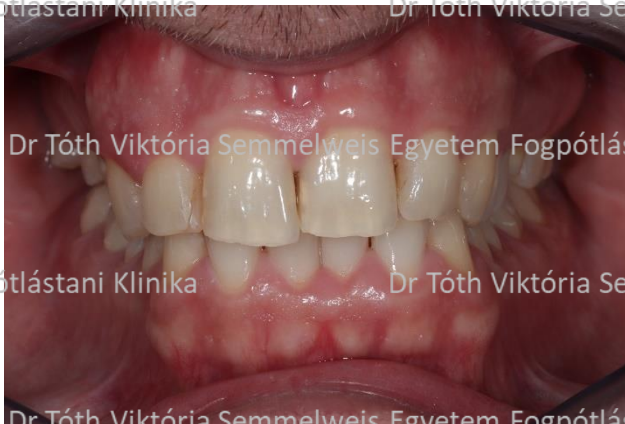Arc- és szájfotók

Dr Tóth Viktória Semmelweis Egyetem Fogpótlástani Klinika

Arc – természetes mosoly

IKP

Felső fogív



Mosoly

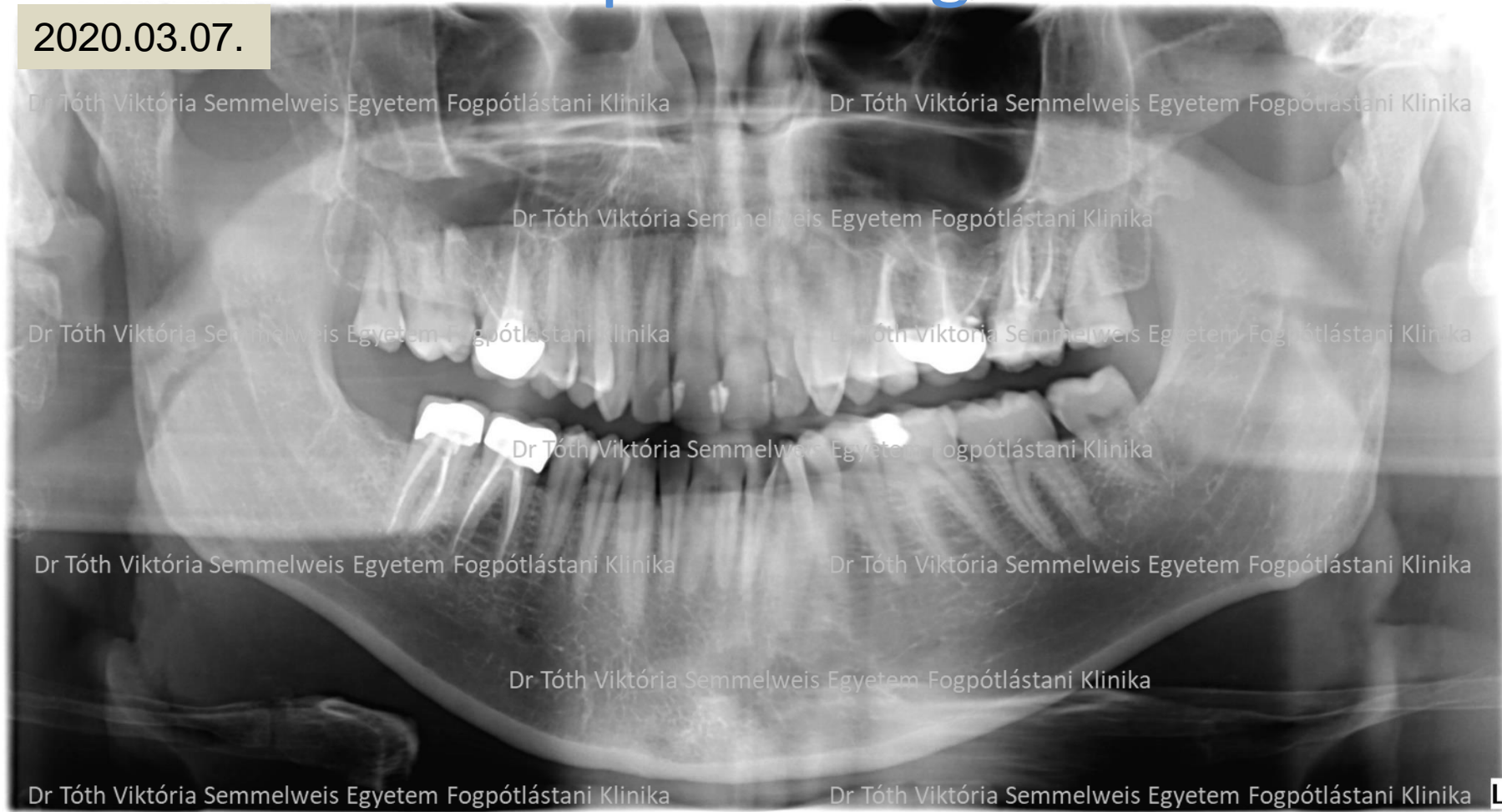Nyitott

Alsó fogív

Kiindulási státusz

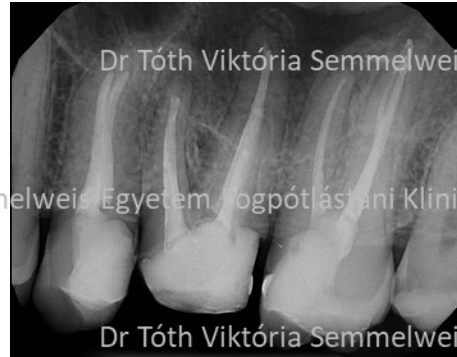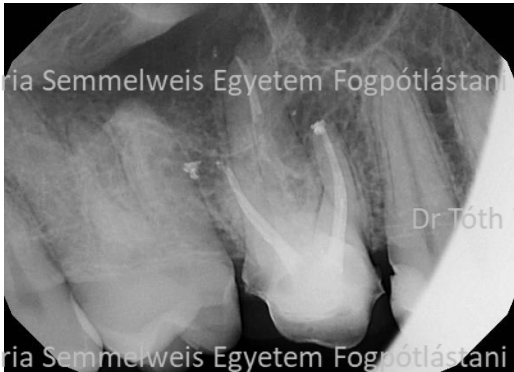Orthopantomogram

2020.03.07.



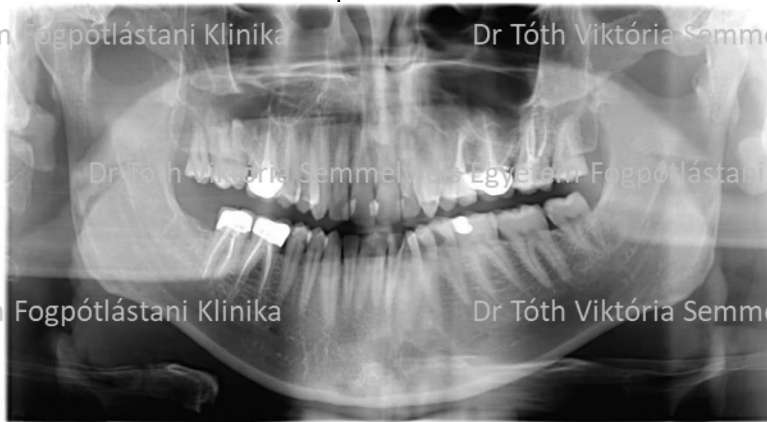Kiindulási státusz

Periapikális röntgenfelvételek és röntgen-diagnózisok



- foghiány = szürke szám
- X = eltávolítandó fog
- () = záródott foghiány
- K = korona
- H = híd – kiterjedését () jelöli
- U = teleszkóp
- I = implantátum
- C = szuvasodás (caries)
- T = tömés
- E = gyökérkezelt fog (endo)
- P = periapikális gyulladás
- CS = gyökércsapos fogmű
- * = cserélendő

T	T	E,CS	T	T		T	T	T	T	T,E	E,CS	T,E	T		
8	7	6	5	4	3	2	1	1	2	3	4	5	6	7	8
8	7	6	5	4	3	2	1	1	2	3	4	5	6	7	8
	E,K	E,K	T										T		



Fej-, nyak régió vizsgálata, Intraorális vizsgálat I.

- **Sztomato-onkológiai szűrés: negatív**
- **TMI vizsgálat: negatív**
- **Harapási forma: eugnath, ollóharapás**
- **Artikuláció típusa: csoportvezetés**

Dr Tóth Viktória Semmelweis Egyetem Fogpótlástani Klinika

Dr Tóth Viktória Semmelweis Egyetem Fogpótlástani Klinika

Dr Tóth Viktória Semmelweis Egyetem Fogpótlástani Klinika

Dr Tóth Viktória Semmelweis Egyetem Fogpótlástani Klinika

Dr Tóth Viktória Semmelweis Egyetem Fogpótlástani Klinika



Fej-, nyak régió vizsgálata, Intraorális vizsgálat II.

Dr Tóth Viktória Semmelweis Egyetem Fogpótlástani Klinika

Dr Tóth Viktória Semmelweis Egyetem Fogpótlástani Klinika

- **Szájhigiéné: jó**
- **Szájnyálkahártya-elváltozások: *Nincsenek***
- **Parodontium állapota: egészséges**

Dr Tóth Viktória Semmelweis Egyetem Fogpótlástani Klinika

Dr Tóth Viktória Semmelweis Egyetem Fogpótlástani Klinika

Dr Tóth Viktória Semmelweis Egyetem Fogpótlástani Klinika

Dr Tóth Viktória Semmelweis Egyetem Fogpótlástani Klinika

Dr Tóth Viktória Semmelweis Egyetem Fogpótlástani Klinika

Dr Tóth Viktória Semmelweis Egyetem Fogpótlástani Klinika



Kiindulási státusz

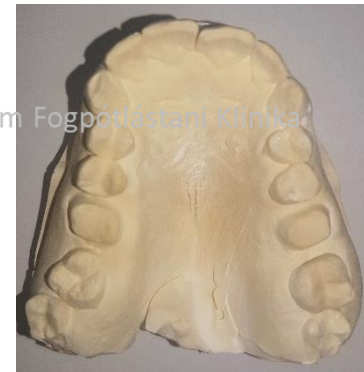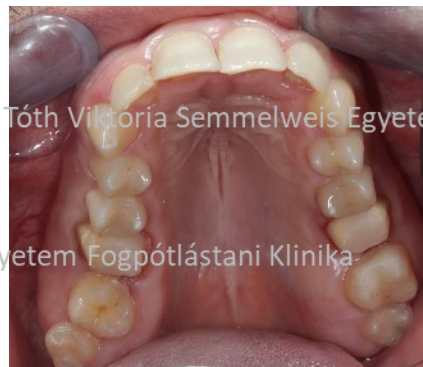Dr Tóth Viktória Semmelweis Egyetem Fogpótlástani Klinika

Dr Tóth Viktória Semmelweis Egyetem Fogpótlástani Klinika

Felső állcsont

Dr Tóth Viktória Semmelweis Egyetem Fogpótlástani Klinika

- Fotó a felső állcsontról és a mintáról
- Periapikális röntgenfelvételek
- Fábián- és Fejérdy-féle protetikai foghiány osztályozás: 0
- Fogazati státusz:



Dr Tóth Viktória Semmelweis Egyetem Fogpótlástani Klinika

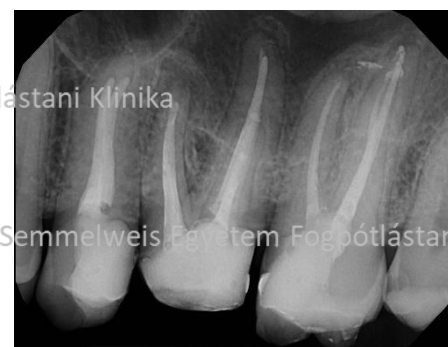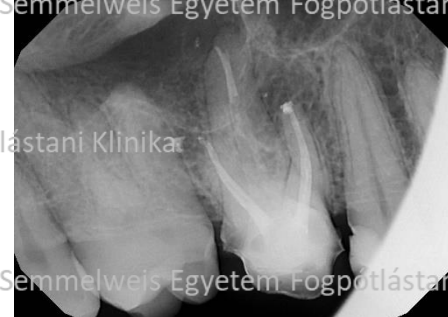Dr Tóth Viktória Semmelweis Egyetem Fogpótlástani Klinika

Dr Tóth Viktória Semmelweis Egyetem Fogpótlástani Klinika

Dr Tóth Viktória Semmelweis Egyetem Fogpótlástani Klinika

T	T	E,CS	T	T		T	T		T	T		T	E,CS	T	T
8	7	6	5	4	3	2	1	1	2	3	4	5	6	7	8

Dr Tóth Viktória Semmelweis Egyetem Fogpótlástani Klinika



foghiány = szürke szám

X = eltávolítandó fog

) (= záródott foghiány

K = korona

H = híd – kiterjedését () jelöli

U = teleszkóp

I = implantátum

C = szuvasodás (caries)

T = tömés

E = gyökérkezelt fog (endo)

P = periapikális gyulladás

CS = gyökércsapos fogmű

* = cserélendő

Dr Tóth Viktória Semmelweis Egyetem Fogpótlástani Klinika

Dr Tóth Viktória Semmelweis Egyetem Fogpótlástani Klinika

Dr Tóth Viktória Semmelweis Egyetem Fogpótlástani Klinika

Dr Tóth Viktória Semmelweis Egyetem Fogpótlástani Klinika

Kiindulási státusz

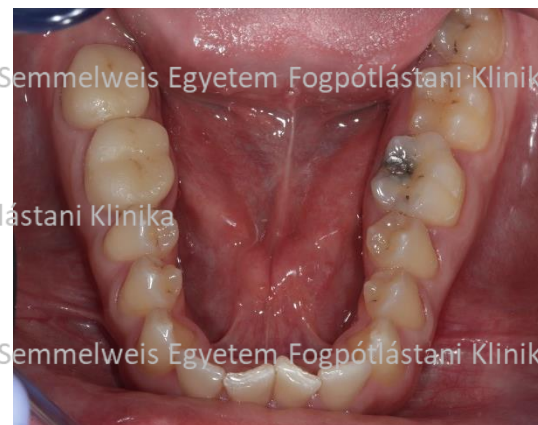Dr Tóth Viktória Semmelweis Egyetem Fogpótlástani Klinika

Dr Tóth Viktória Semmelweis Egyetem Fogpótlástani Klinika

Alsó állcsont

Dr Tóth Viktória Semmelweis Egyetem Fogpótlástani Klinika

- Fotó az alsó állcsontról és a tanulmányi mintáról
- Periapikális röntgenfelvételek
- Fábián és Fejérdy-féle protetikai foghiány osztályozás: 0.
- Fogazati státusz:



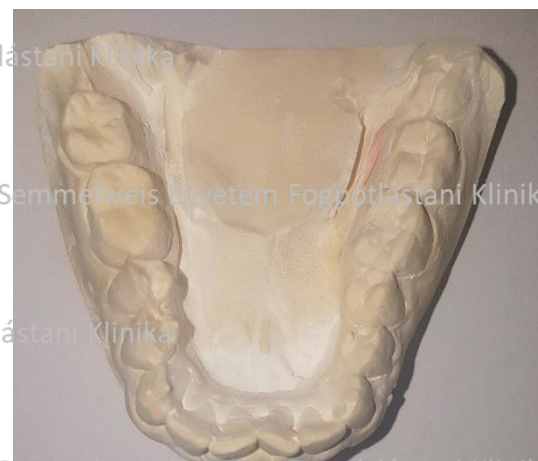
Dr Tóth Viktória Semmelweis Egyetem Fogpótlástani Klinika

Dr Tóth Viktória Semmelweis Egyetem Fogpótlástani Klinika

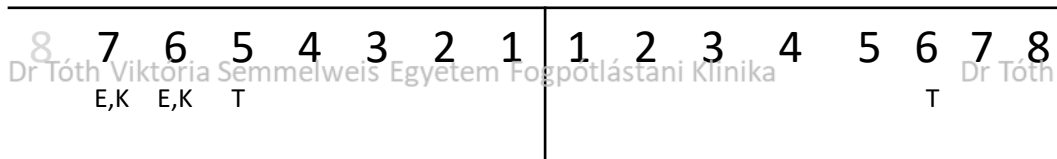
Dr Tóth Viktória Semmelweis Egyetem Fogpótlástani Klinika

Dr Tóth Viktória Semmelweis Egyetem Fogpótlástani Klinika

Dr Tóth Viktória Semmelweis Egyetem Fogpótlástani Klinika



Dr Tóth Viktória Semmelweis Egyetem Fogpótlástani Klinika



Dr Tóth Viktória Semmelweis Egyetem Fogpótlástani Klinika

Dr Tóth Viktória Semmelweis Egyetem Fogpótlástani Klinika

foghiány = szürke szám

X = eltávolítandó fog

) (= záródott foghiány

K = korona

H = híd – kiterjedését () jelöli

U = teleszkóp

I = implantátum

C = szuvasodás (caries)

T = tömés

E = gyökérkezelt fog (endo)

P = periapikális gyulladás

CS = gyökércsapos fogmű

* = cserélendő

Dr Tóth Viktória Semmelweis Egyetem Fogpótlástani Klinika

Dr Tóth Viktória Semmelweis Egyetem Fogpótlástani Klinika

Dr Tóth Viktória Semmelweis Egyetem Fogpótlástani Klinika

Dr Tóth Viktória Semmelweis Egyetem Fogpótlástani Klinika



Protetikai Kezelési Terv

Dr Tóth Viktória Semmelweis Egyetem Fogpótlástani Klinika

Színek jelentése:

Kék = fém, Zöld = kerámia, Piros = akrilát
Sárga = rejtett elhorgonyzási elem (matrix)
Narancsszín = cirkónium-dioxid kerámia

Dr Tóth Viktória Semmelweis Egyetem Fogpótlástani Klinika

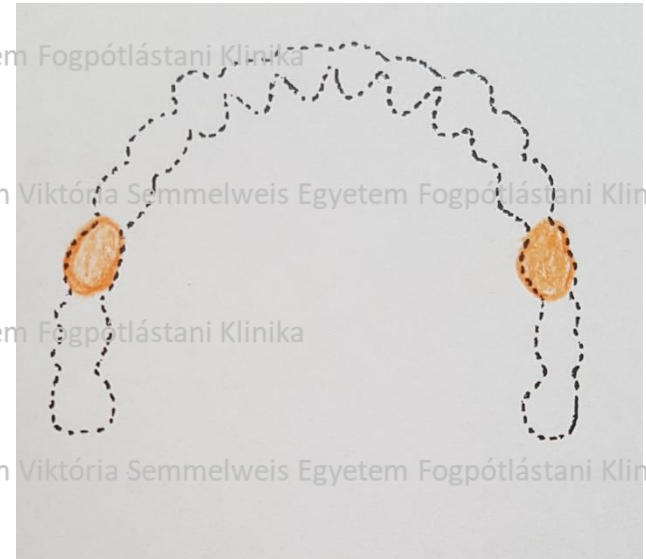
Dr Tóth Viktória Semmelweis Egyetem Fogpótlástani Klinika

FELSŐ ÁLLCSONT: Rögzített fogpótlás

- 16 és 26 fogakra hosszú távú ideiglenes PMMA koronák
- 16 és 26 fogakra CAD/CAM teljes kontúr, multi-layer tömbből mart cirkónium-dioxid koronák

Dr Tóth Viktória Semmelweis Egyetem Fogpótlástani Klinika

Dr Tóth Viktória Semmelweis Egyetem Fogpótlástani Klinika

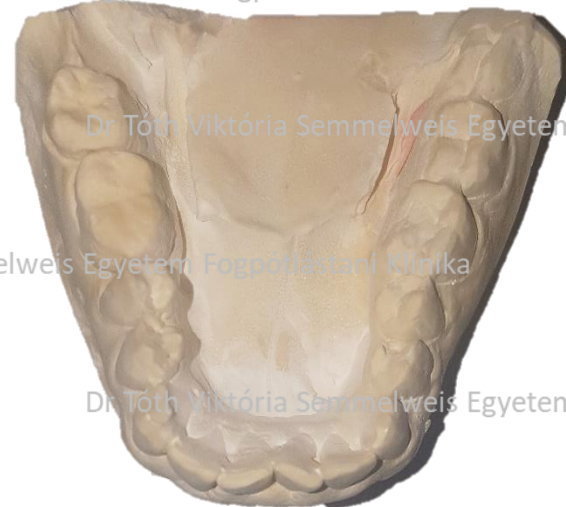
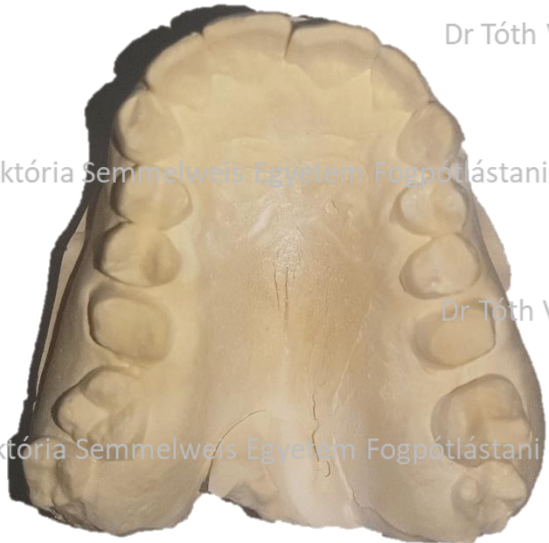
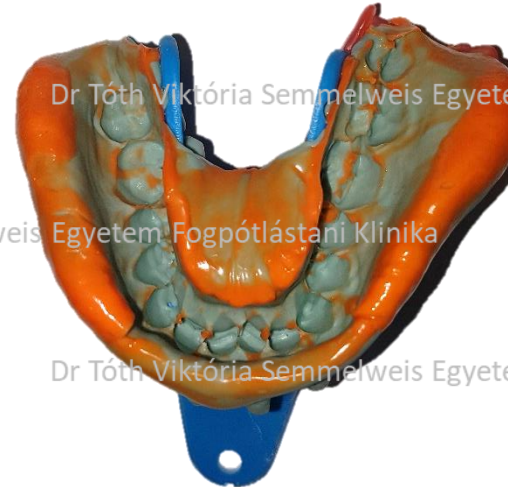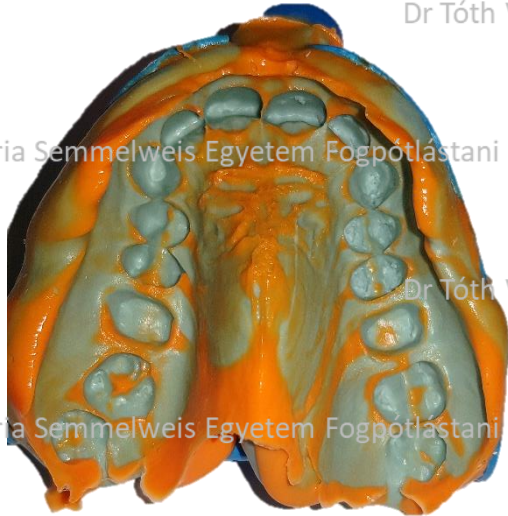Dr Tóth Viktória Semmelweis Egyetem Fogpótlástani Klinika

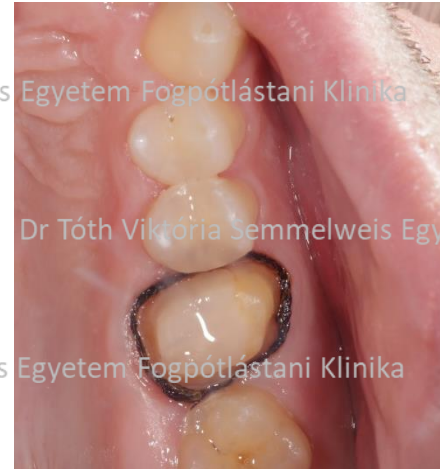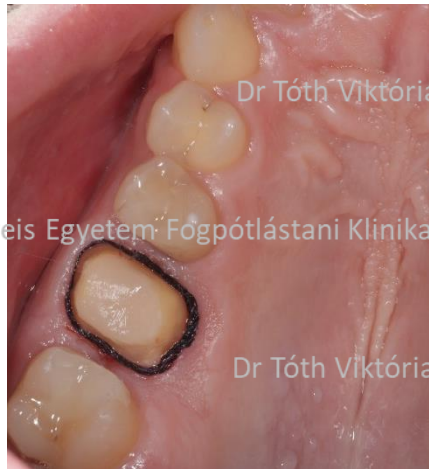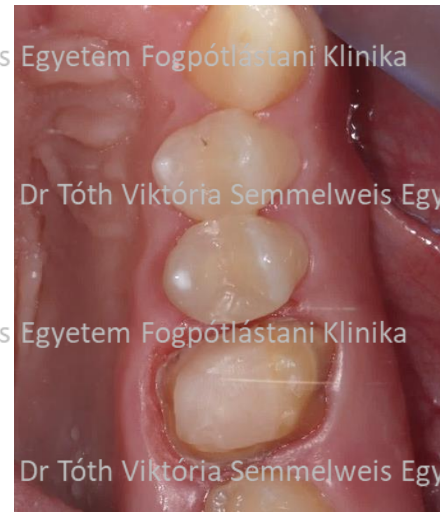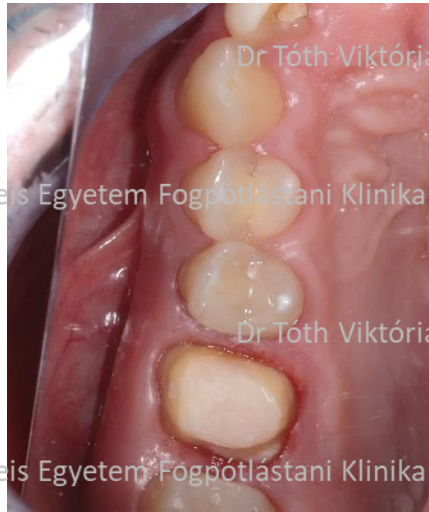Dr Tóth Viktória Semmelweis Egyetem Fogpótlástani Klinika

Dr Tóth Viktória Semmelweis Egyetem Fogpótlástani Klinika

Tanulmányi lenyomatok (C-szilikon lenyomatanyag; Zetaplus + Oranwash Zhermack®), Tanulmányi minták



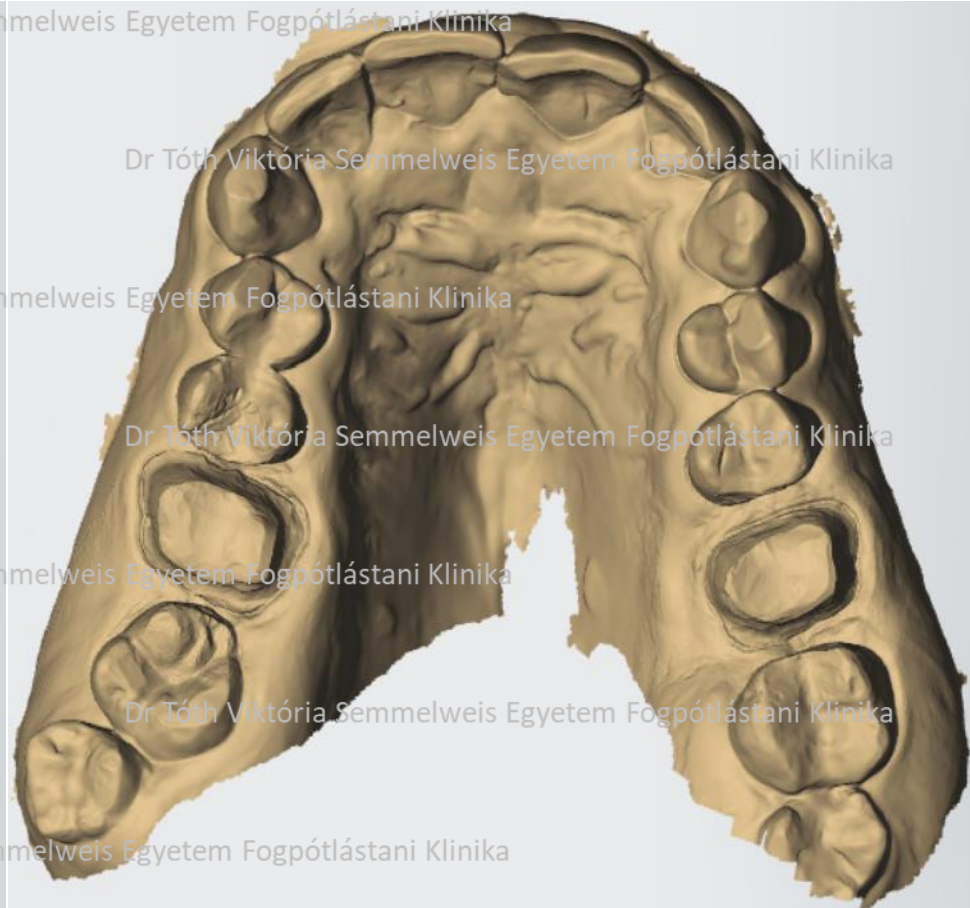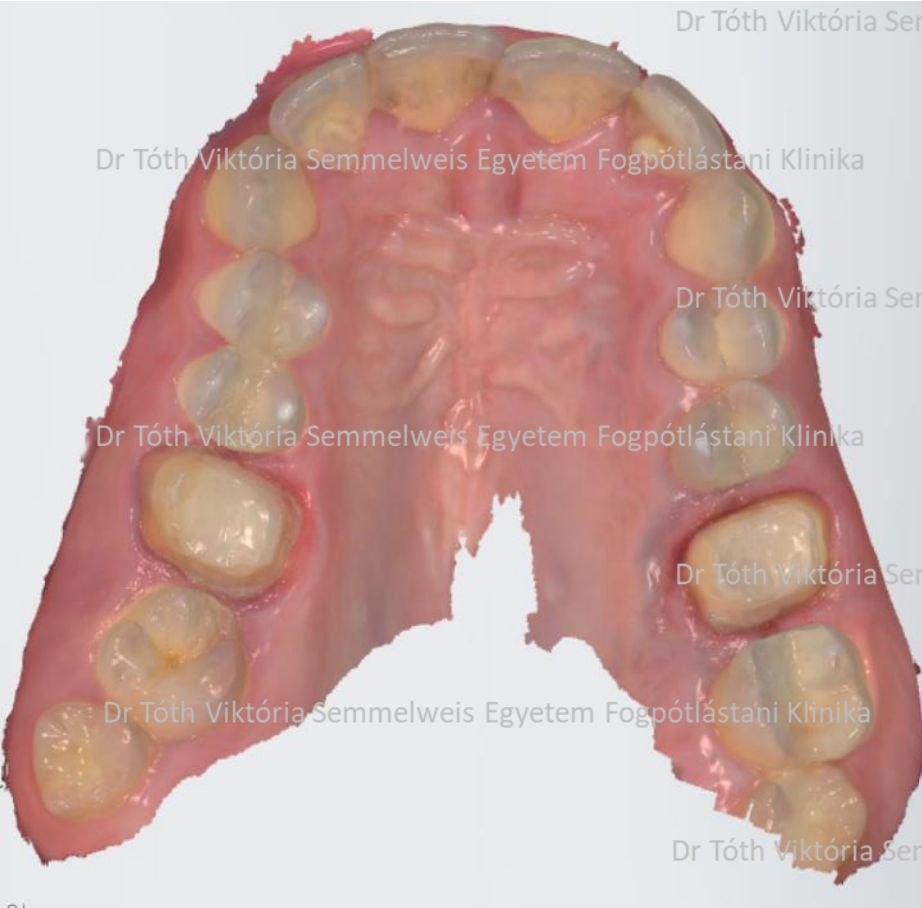
Vállasan előkészített csonkok (16; 26 fogak), dupla fonalas sulcustágítás



Digitális precíziós szituációs lenyomat a felső állcsontról (3Shape TRIOS 3 Pod Color intraoralis scanner)

Dr Tóth Viktória Semmelweis Egyetem Fogpótlástani Klinika

Dr Tóth Viktória Semmelweis Egyetem Fogpótlástani Klinika



Dr Tóth Viktória Semmelweis Egyetem Fogpótlástani Klinika

Dr Tóth Viktória Semmelweis Egyetem Fogpótlástani Klinika



Digitális antagonista lenyomat az alsó állcsontól és IKP (3Shape TRIOS 3 Pod Color intraoralis scanner)

Dr Tóth Viktória Semmelweis Egyetem Fogpótlástani Klinika

Dr Tóth Viktória Semmelweis Egyetem Fogpótlástani Klinika

Dr Tóth Viktória Semmelweis Egyetem Fogpótlástani Klinika

Dr Tóth Viktória Semmelweis Egyetem Fogpótlástani Klinika

Dr Tóth Viktória Semmelweis Egyetem Fogpótlástani Klinika

Dr Tóth Viktória Semmelweis Egyetem Fogpótlástani Klinika

Dr Tóth Viktória Semmelweis Egyetem Fogpótlástani Klinika

Dr Tóth Viktória Semmelweis Egyetem Fogpótlástani Klinika

Dr Tóth Viktória Semmelweis Egyetem Fogpótlástani Klinika

Dr Tóth Viktória Semmelweis Egyetem Fogpótlástani Klinika

Dr Tóth Viktória Semmelweis Egyetem Fogpótlástani Klinika

Dr Tóth Viktória Semmelweis Egyetem Fogpótlástani Klinika

Dr Tóth Viktória Semmelweis Egyetem Fogpótlástani Klinika

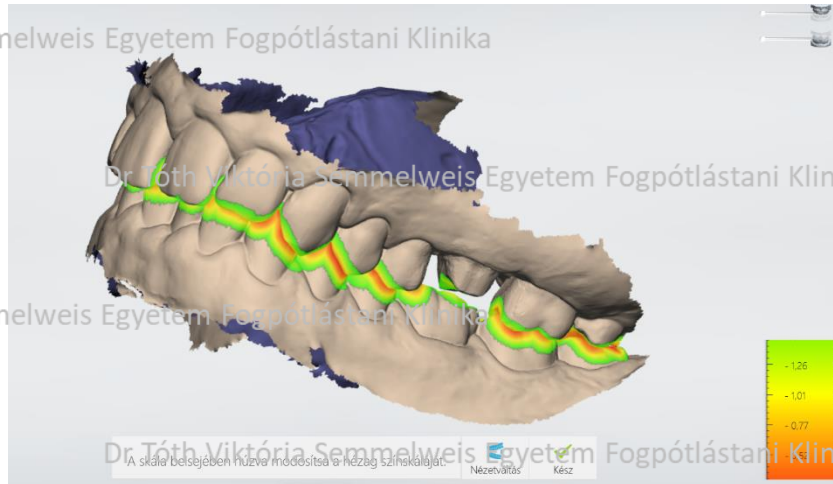
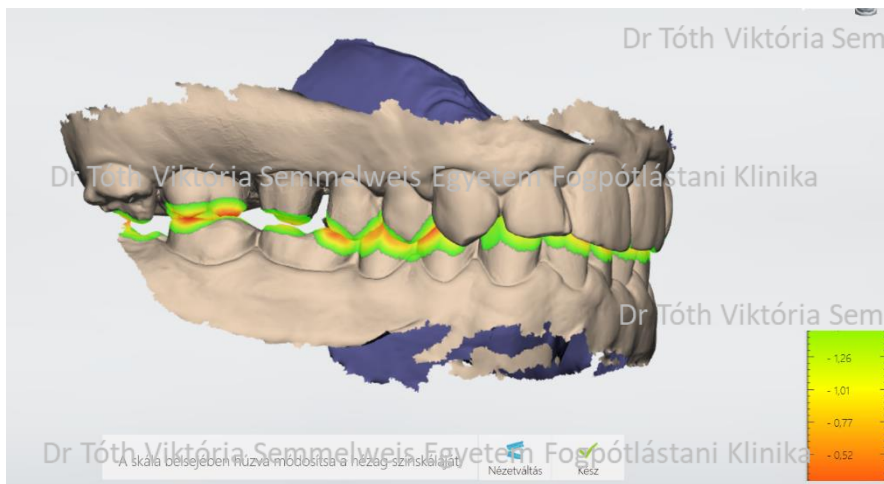
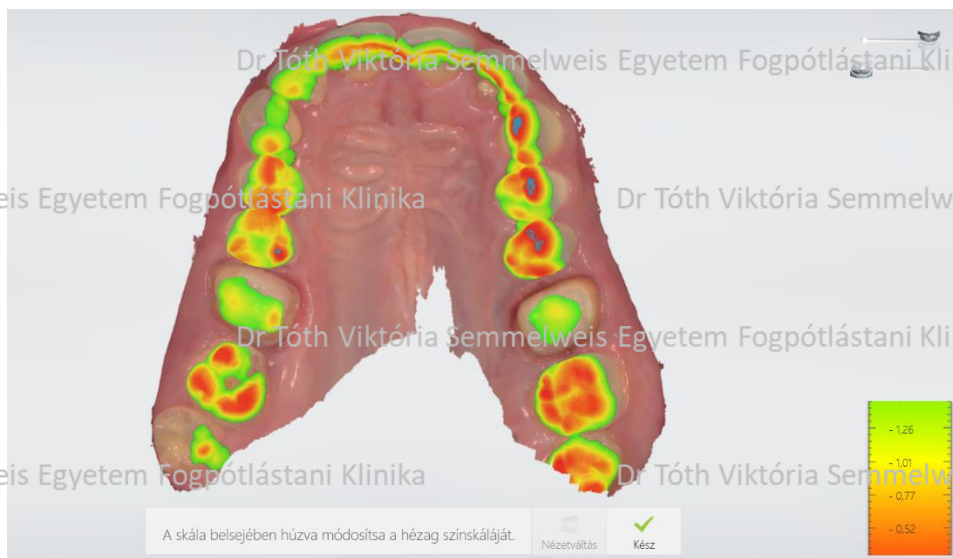Dr Tóth Viktória Semmelweis Egyetem Fogpótlástani Klinika

Fogpótlás Szakvizsga 5. CAD/CAM teljes kontúr korona tervezése szék melletti vagy laboratóriumi rendszerrel (digitális lenyomat tervezés)

SEMELWEIS EGYETEM
Fogpótlástani Klinika



Verticalis helykínálat ellenőrzése

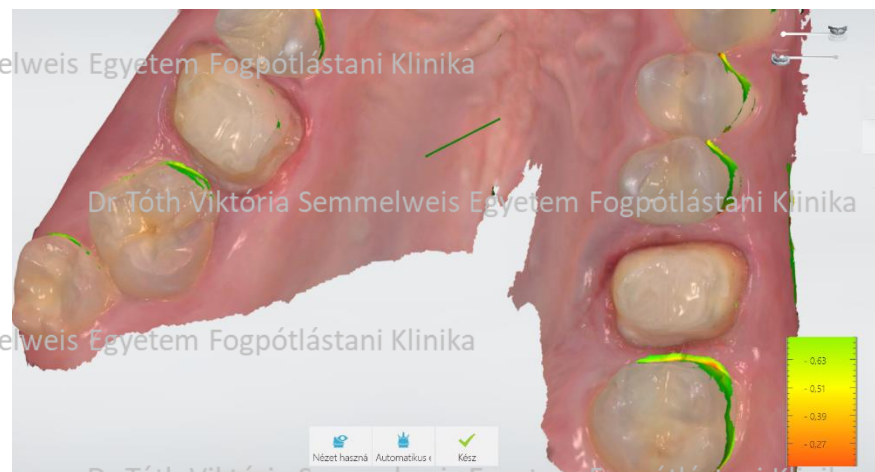
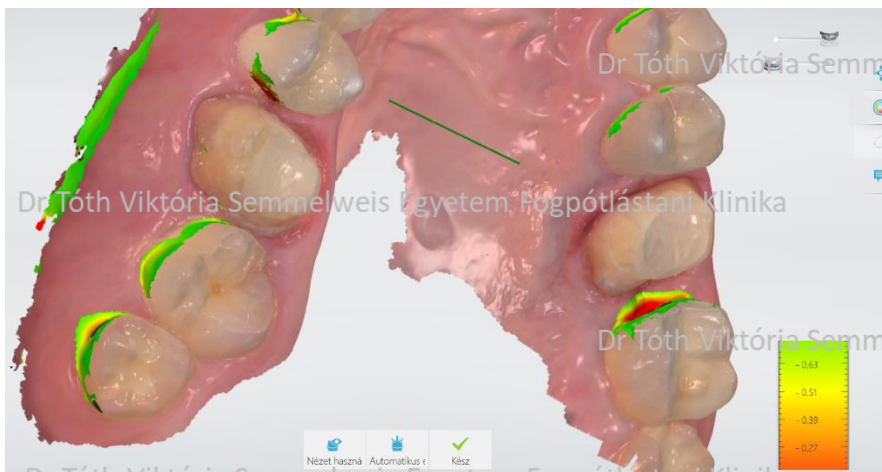

Alámenős részek ellenőrzése

Dr Tóth Viktória Semmelweis Egyetem Fogpótlástani Klinika

Dr Tóth Viktória Semmelweis Egyetem Fogpótlástani Klinika

Dr Tóth Viktória Semmelweis Egyetem Fogpótlástani Klinika



Dr Tóth Viktória Semmelweis Egyetem Fogpótlástani Klinika

Dr Tóth Viktória Semmelweis Egyetem Fogpótlástani Klinika

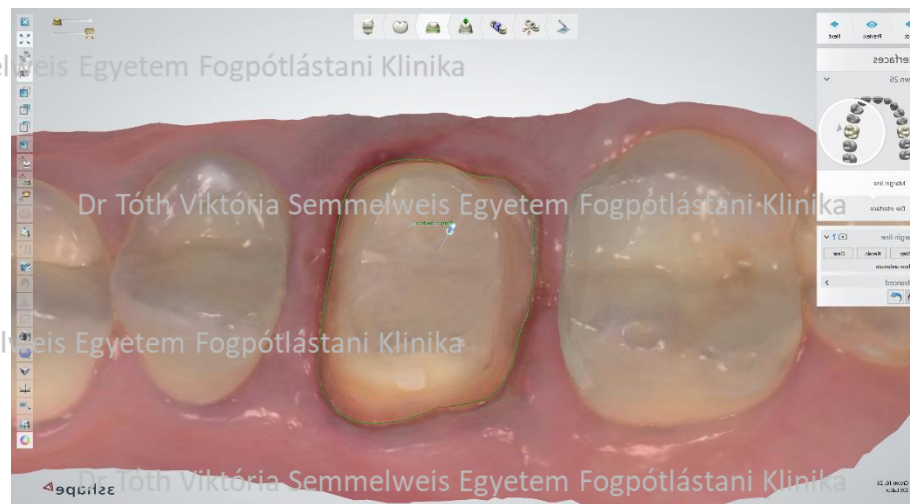
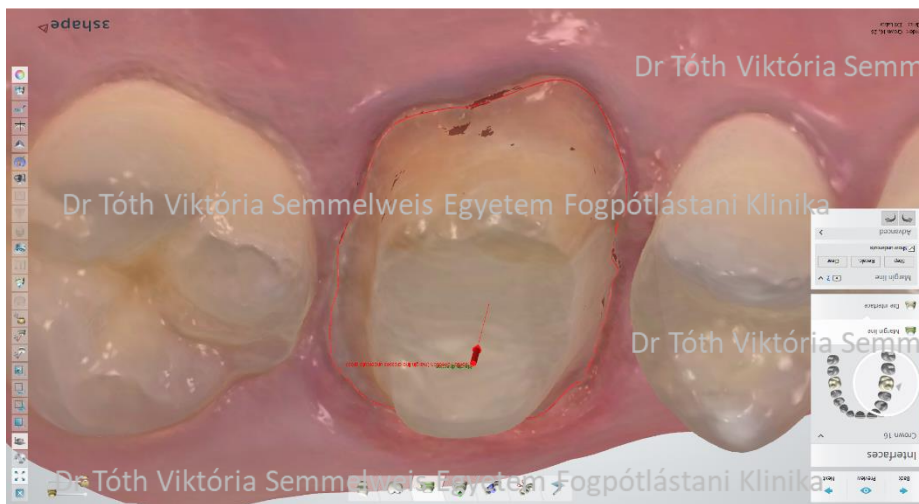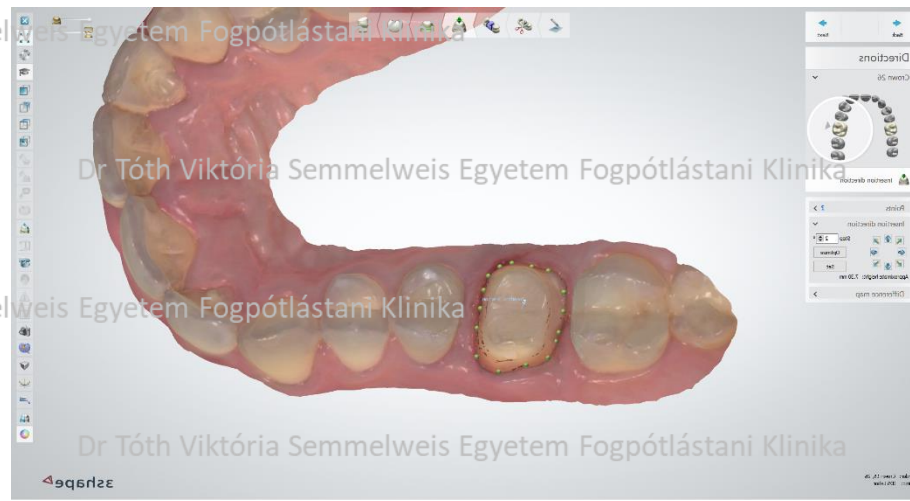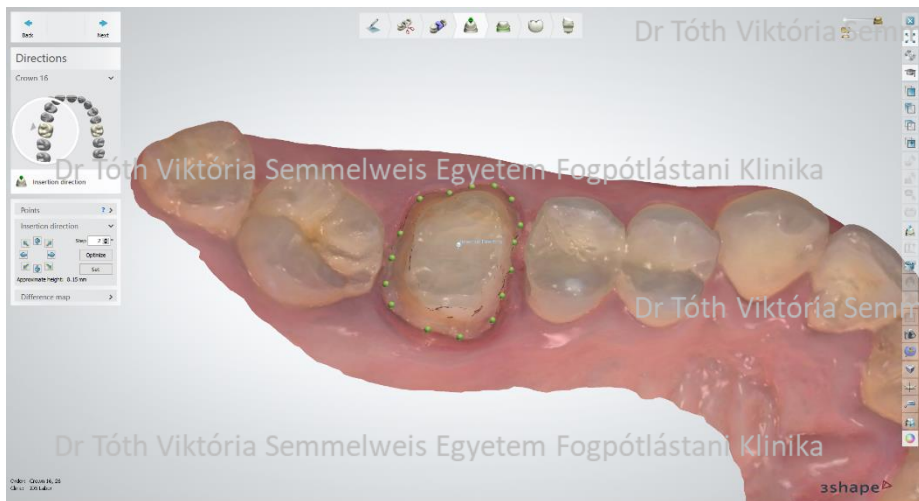Dr Tóth Viktória Semmelweis Egyetem Fogpótlástani Klinika

Dr Tóth Viktória Semmelweis Egyetem Fogpótlástani Klinika

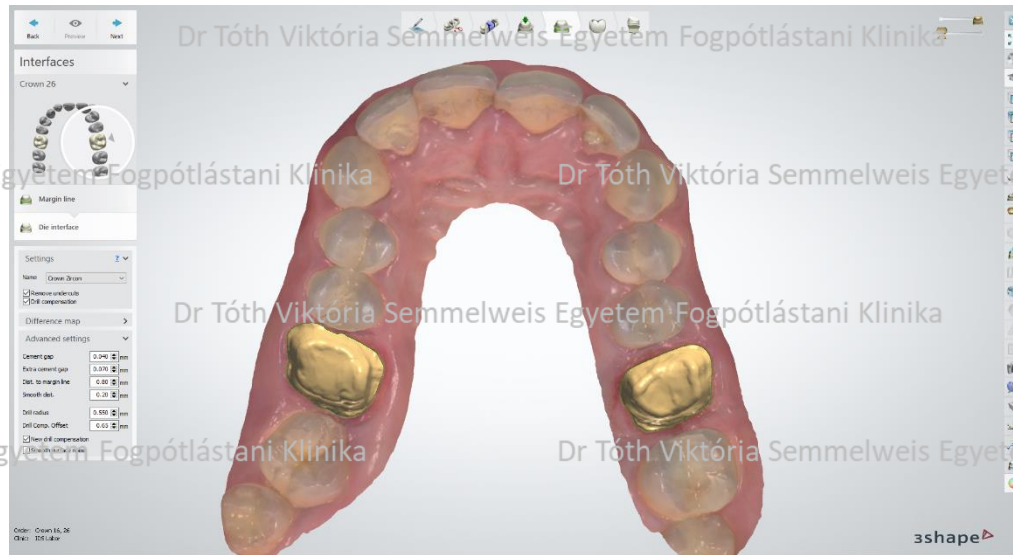
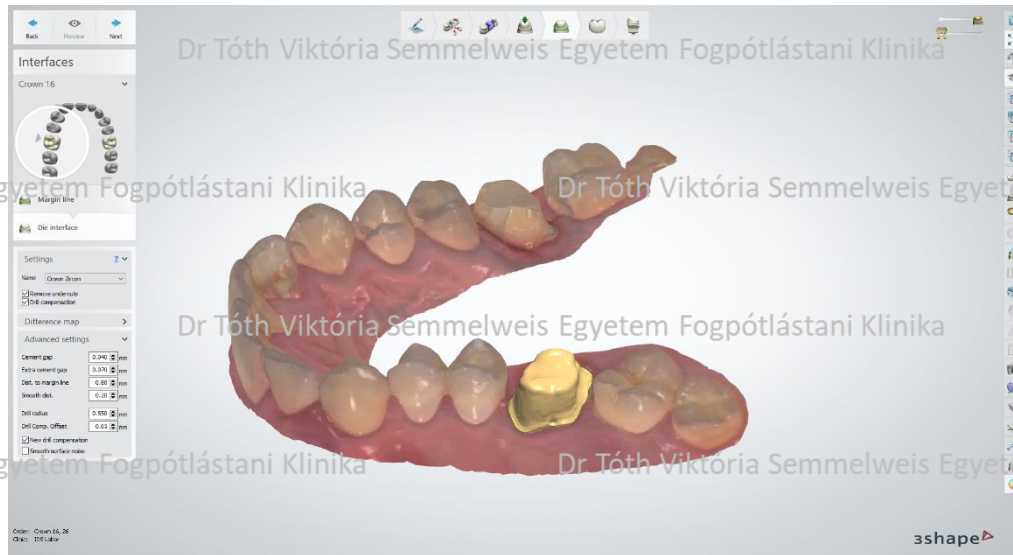
Dr Tóth Viktória Semmelweis Egyetem Fogpótlástani Klinika



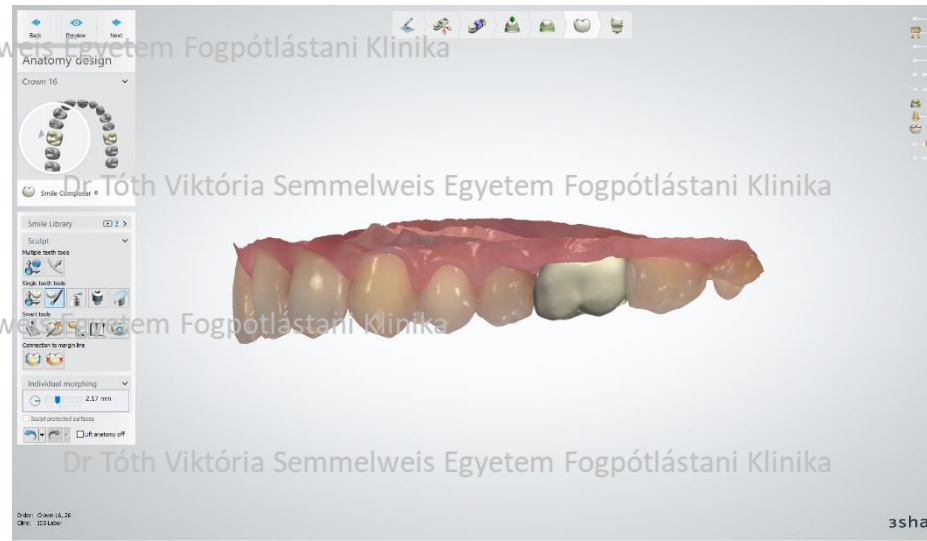
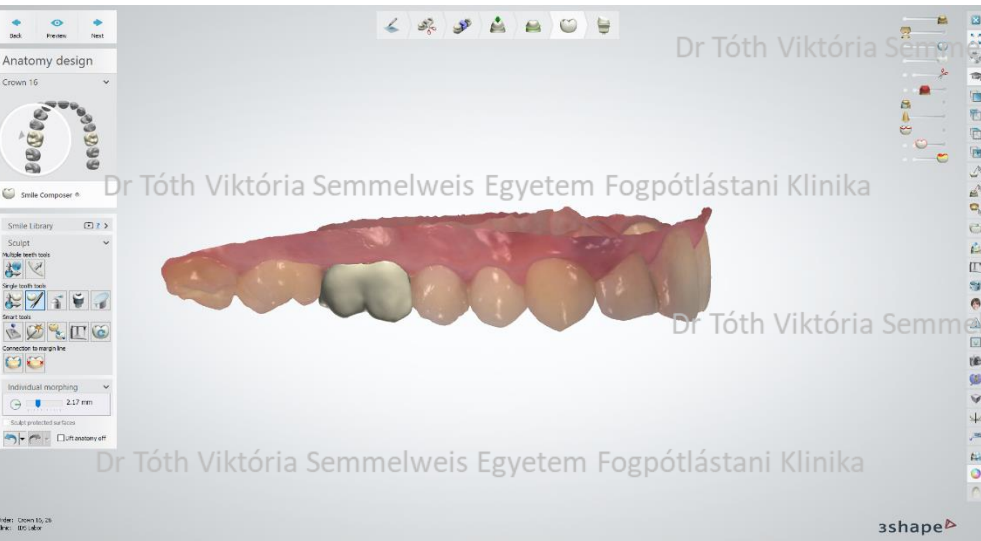
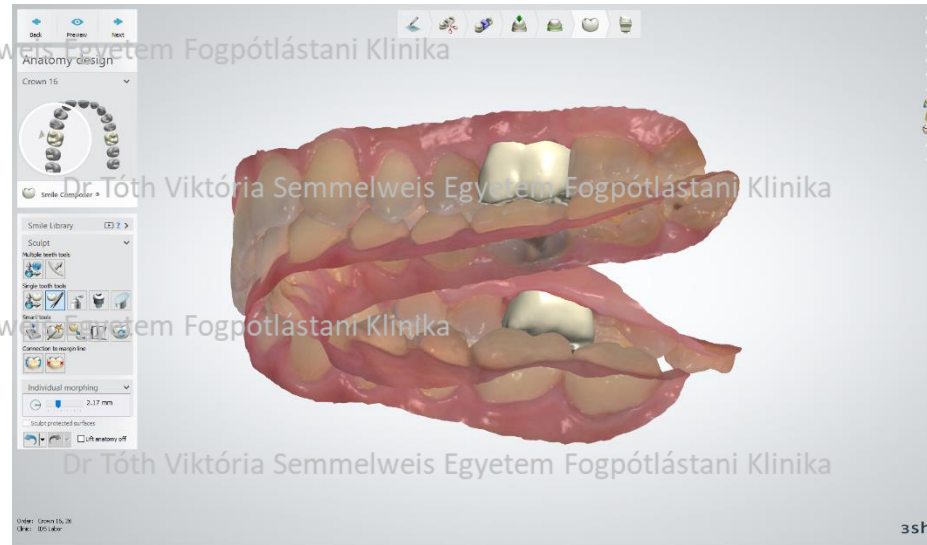
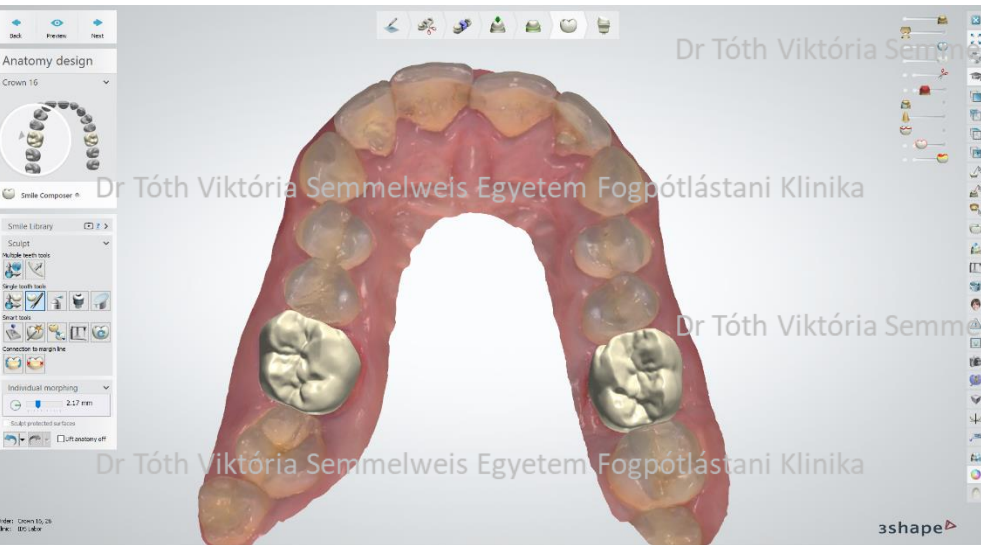Széli záródás vonalának a berajzolása



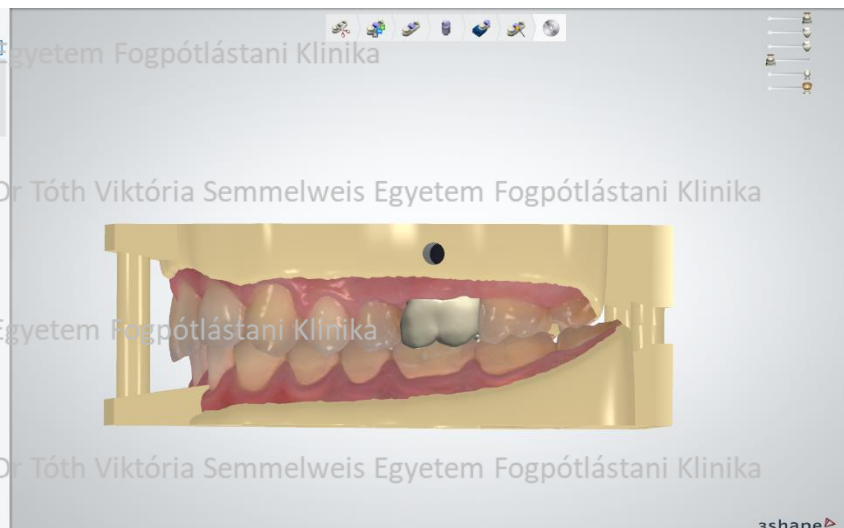
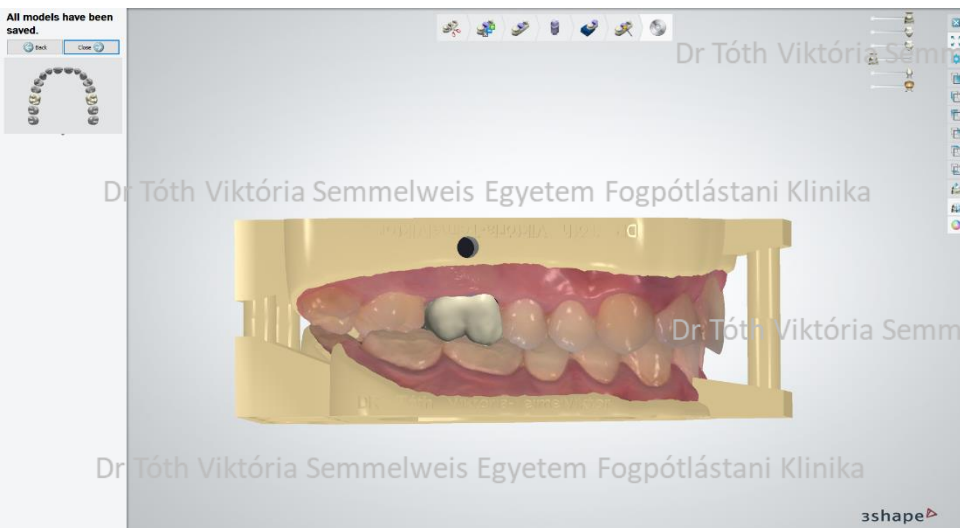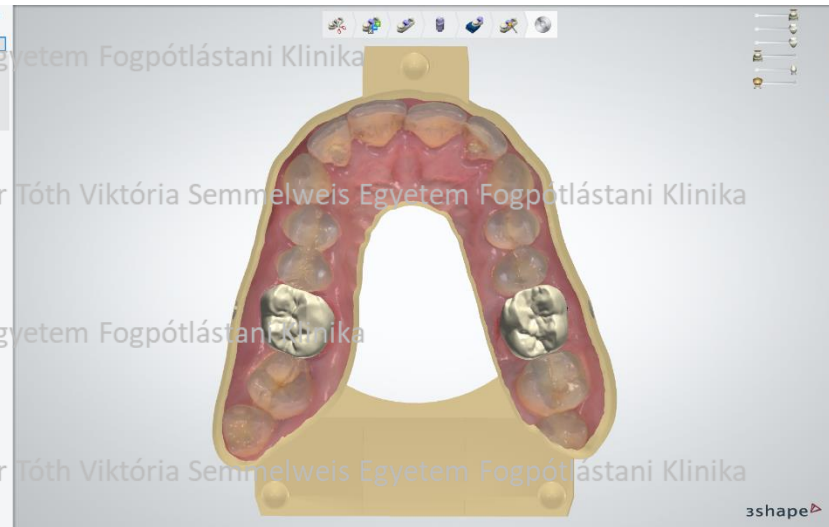
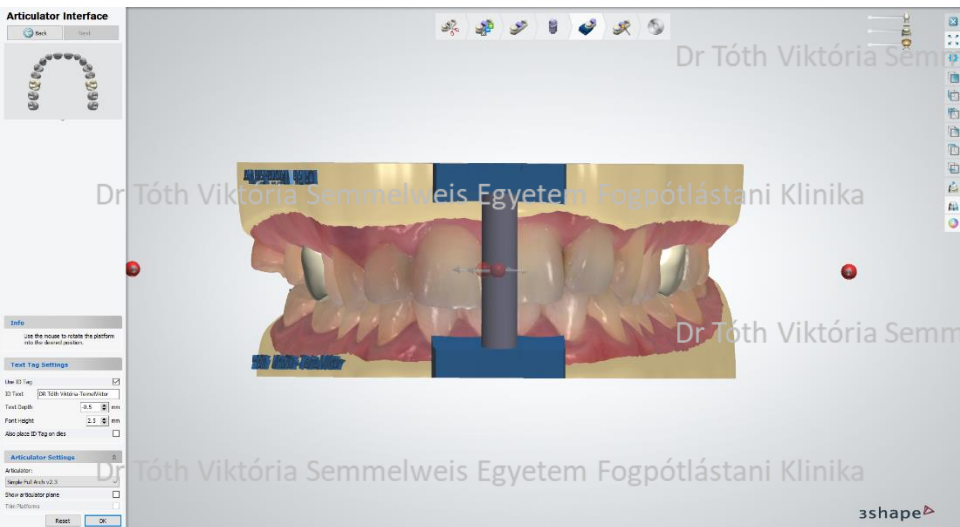Helyfenntartás a ragasztócement számára (0,04 mm)



Megtervezett restaurációk

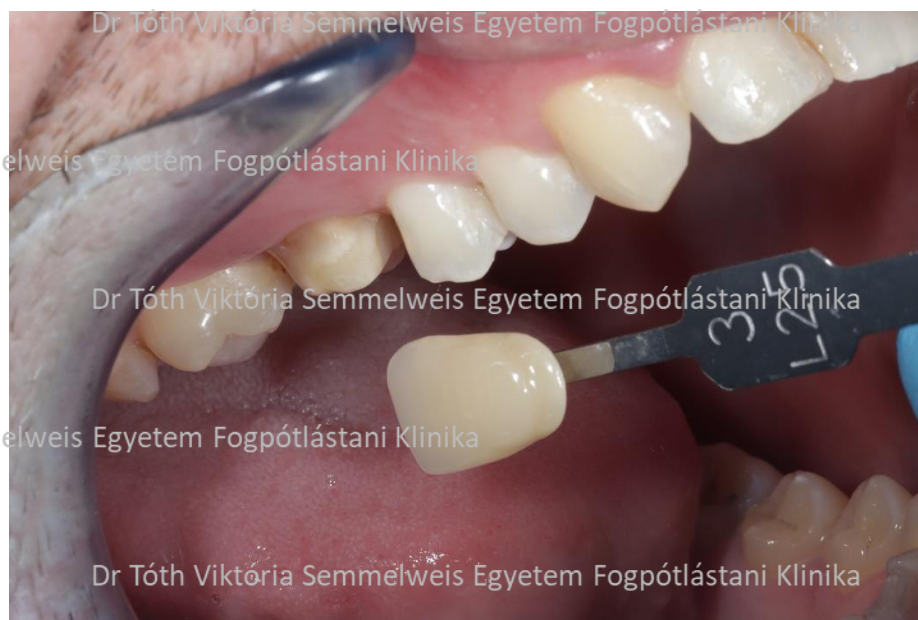
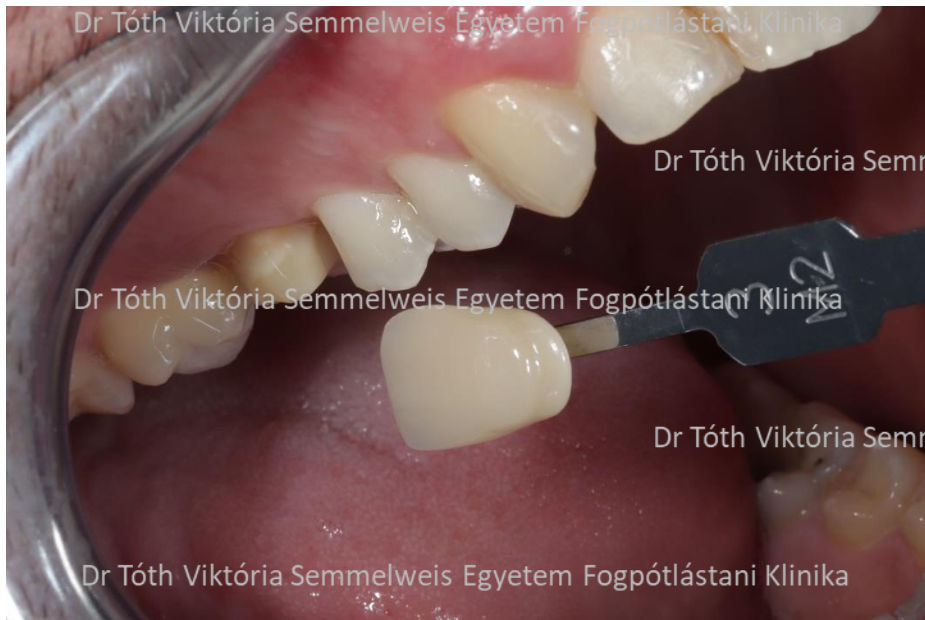
Megtervezett restaurációk a virtuális mintán, artikulátorban



Fogszínmeghatározás: nyaki rész 3 L2,5; éli rész 3M2 (VITA 3D-Master Linearguide)

Dr Tóth Viktória Semmelweis Egyetem Fogpótlástani Klinika

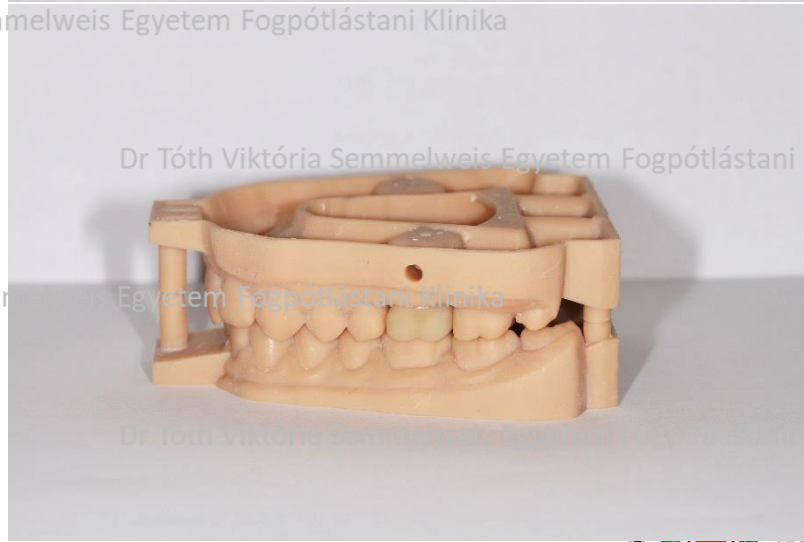
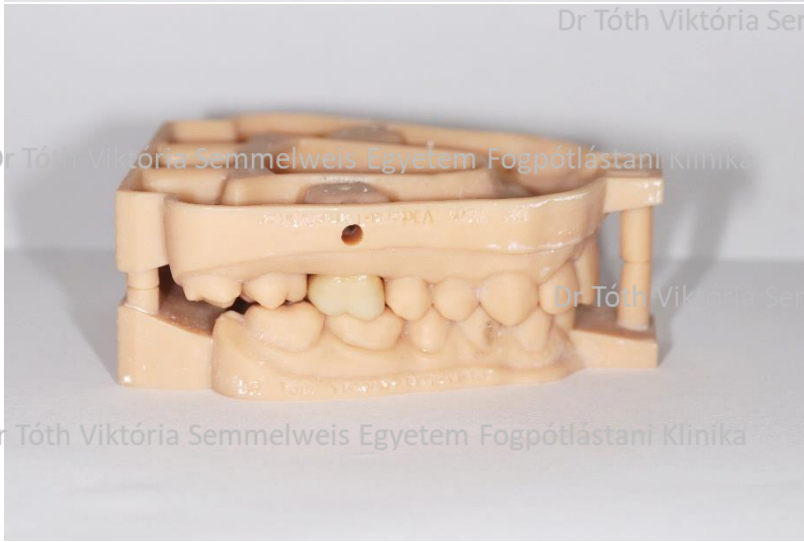
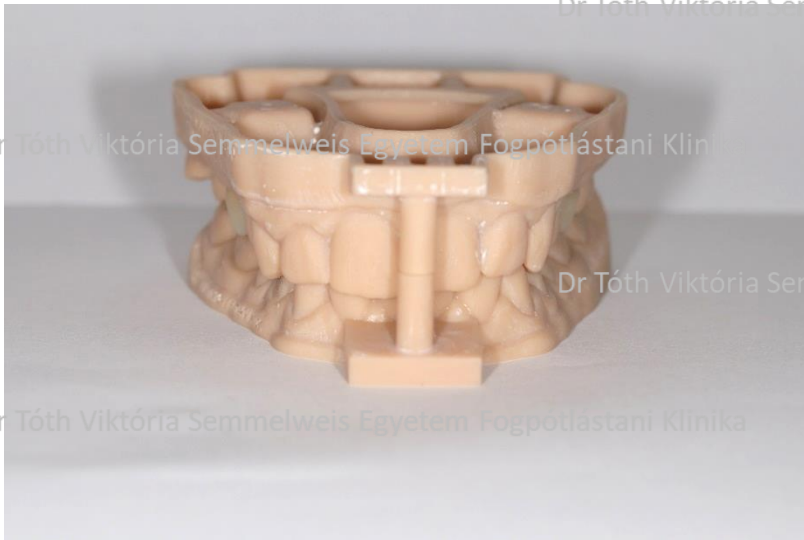Dr Tóth Viktória Semmelweis Egyetem Fogpótlástani Klinika

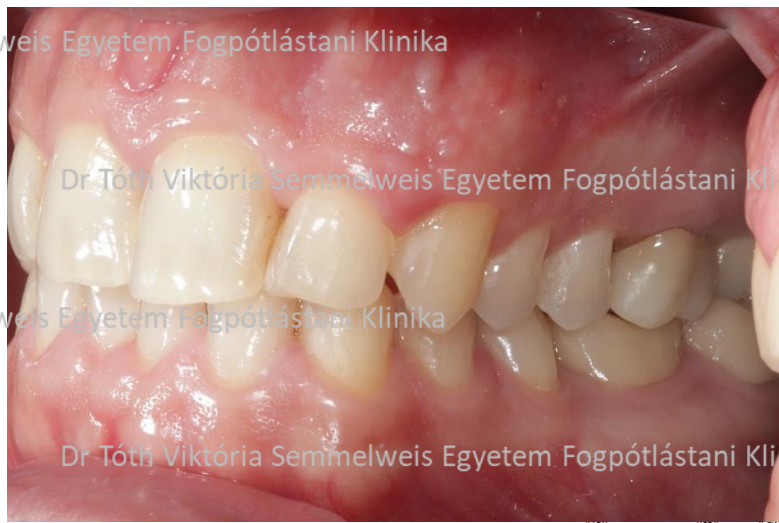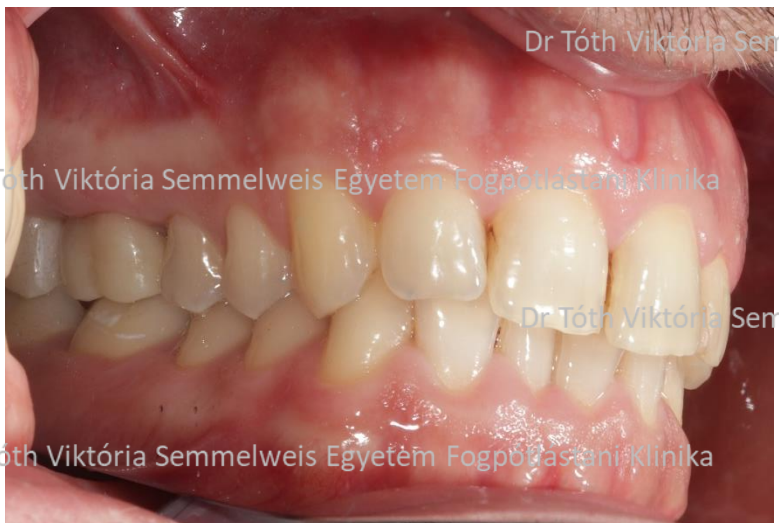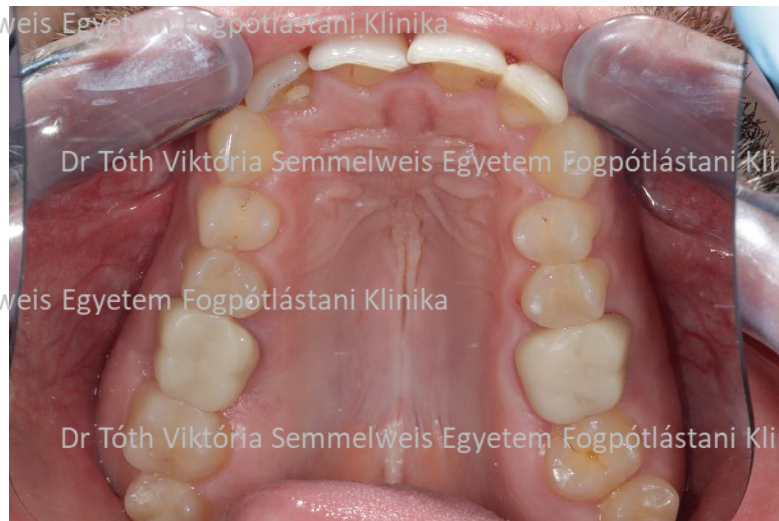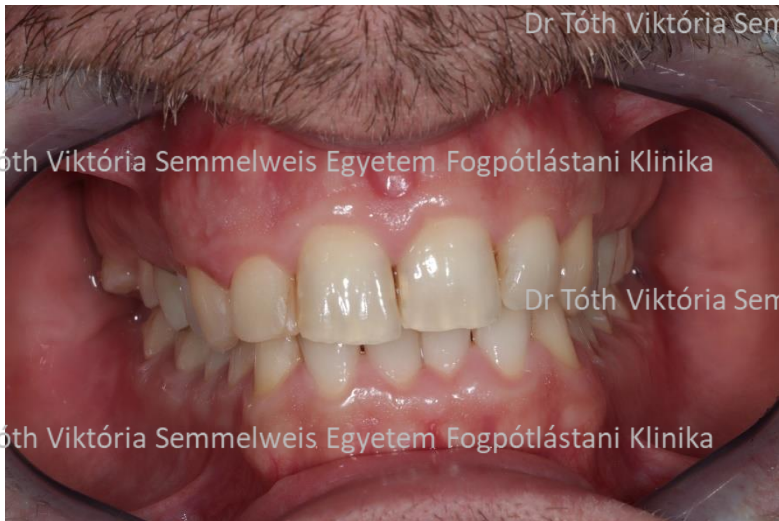Dr Tóth Viktória Semmelweis Egyetem Fogpótlástani Klinika

Dr Tóth Viktória Semmelweis Egyetem Fogpótlástani Klinika

Hosszú távú ideiglenes PMMA koronák a 3D-nyomtatott modellen



Hosszú távú ideiglenes PMMA koronák a szájban

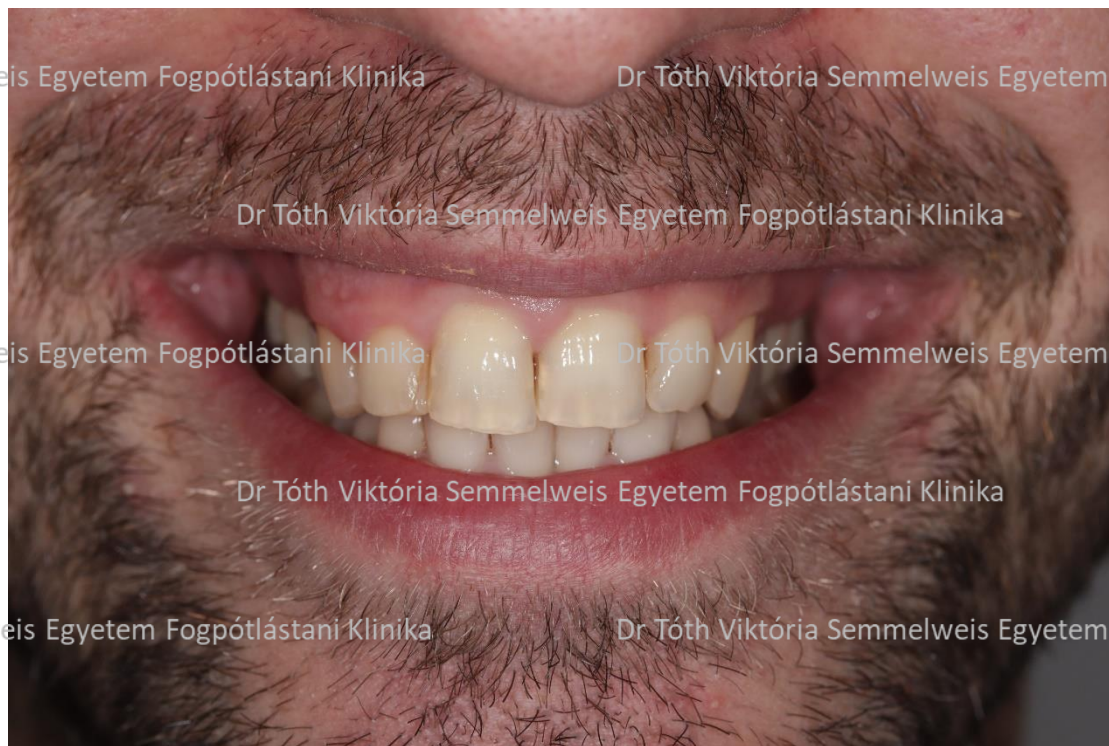

Dr Tóth Viktória Semmelweis Egyetem Fogpótlástani Klinika

Dr Tóth Viktória Semmelweis Egyetem Fogpótlástani Klinika

Mosolyfotó

Dr Tóth Viktória Semmelweis Egyetem Fogpótlástani Klinika



Dr Tóth Viktória Semmelweis Egyetem Fogpótlástani Klinika

Dr Tóth Viktória Semmelweis Egyetem Fogpótlástani Klinika

Dr Tóth Viktória Semmelweis Egyetem Fogpótlástani Klinika

Dr Tóth Viktória Semmelweis Egyetem Fogpótlástani Klinika

Dr Tóth Viktória Semmelweis Egyetem Fogpótlástani Klinika

Dr Tóth Viktória Semmelweis Egyetem Fogpótlástani Klinika

Dr Tóth Viktória Semmelweis Egyetem Fogpótlástani Klinika

Dr Tóth Viktória Semmelweis Egyetem Fogpótlástani Klinika

Dr Tóth Viktória Semmelweis Egyetem Fogpótlástani Klinika

Dr Tóth Viktória Semmelweis Egyetem Fogpótlástani Klinika

Dr Tóth Viktória Semmelweis Egyetem Fogpótlástani Klinika

Fogpótlás Szakvizsga 5. CAD/CAM teljes kontúr korona tervezése szék melletti vagy laboratóriumi rendszerrel (digitális lenvomat tervezés)

SEMMEIWEIS EGYETEM
Fogpótlástani Klinika



Dr Tóth Viktória Semmelweis Egyetem Fogpótlástani Klinika

Dr Tóth Viktória Semmelweis Egyetem Fogpótlástani Klinika

Dr Tóth Viktória Semmelweis Egyetem Fogpótlástani Klinika

Dr Tóth Viktória Semmelweis Egyetem Fogpótlástani Klinika

Dr Tóth Viktória Semmelweis Egyetem Fogpótlástani Klinika

Köszönöm a megtisztelő figyelmet!

Dr Tóth Viktória Semmelweis Egyetem Fogpótlástani Klinika

Dr Tóth Viktória Semmelweis Egyetem Fogpótlástani Klinika

Dr Tóth Viktória Semmelweis Egyetem Fogpótlástani Klinika

Dr Tóth Viktória Semmelweis Egyetem Fogpótlástani Klinika

Dr Tóth Viktória Semmelweis Egyetem Fogpótlástani Klinika

Dr Tóth Viktória Semmelweis Egyetem Fogpótlástani Klinika

Dr Tóth Viktória Semmelweis Egyetem Fogpótlástani Klinika

Dr Tóth Viktória Semmelweis Egyetem Fogpótlástani Klinika

