



SEMMELWEIS EGYETEM

Fogorvostudományi Kar

Oktatási Centrum, Fogpótlástani Klinika

Igazgató: Dr. Hermann Péter egyetemi tanár

Fogpótlástan Szakvizsga Esetbemutató

Enamic onlay készítése intraoralis scanner segítségével

Vizsgáló: Dr. Kollár Karolina

Tutor: Dr. Schmidt Péter, Dr. Czeglédy Ágota

Konzulens: Prof. Dr. Hermann Péter, Dr. Dombi Csaba

Esetbemutató

- **16. kavitás előkészítés inlay, onlay vagy overlay készítéséhez, precíziós lenyomat**



A páciens bemutatása

- 30 éves férfi
- Testnevelő tanár



A fogorvosi vizsgálatra érkezés indoka

- *Bal alsó gyökérkezelt molaris fogra harapásra fájdalmas*



Általános anamnézis

- Fogászati kezelést befolyásoló tényezők nincsenek

- Általános egészségügyi állapotra vonatkozó adatok, betegségek : nincsenek

- Allergia: nem ismert

- Egészségre káros szokások: nincsenek



Fogászati anamnézis

- **Korábbi fogpótlások: 46 onlay, 25 fém-kerámia korona**

- **Korábbi fogszabályzó kezelés nem történt**

- **Korábbi extractiók: kb. 10 éve bölcsességfog extractio (18)**



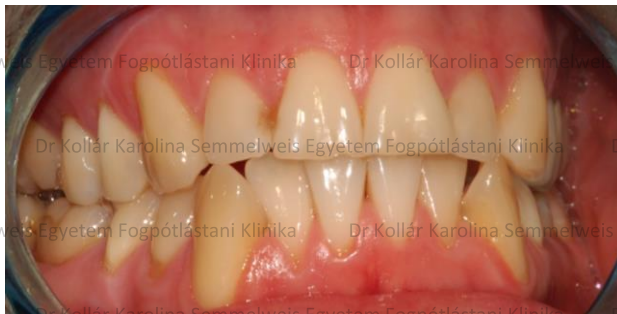Kiindulási státusz

Arc- és szájfotók

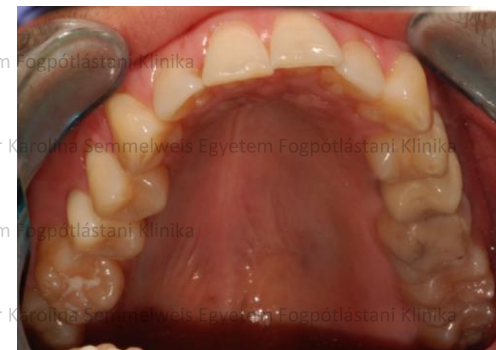Arc



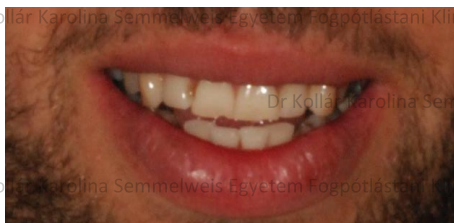IKP



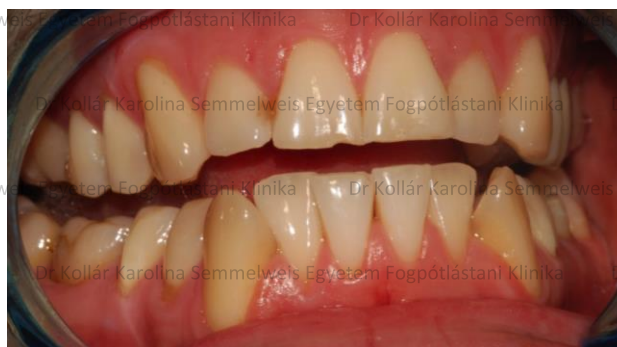Felső fogív



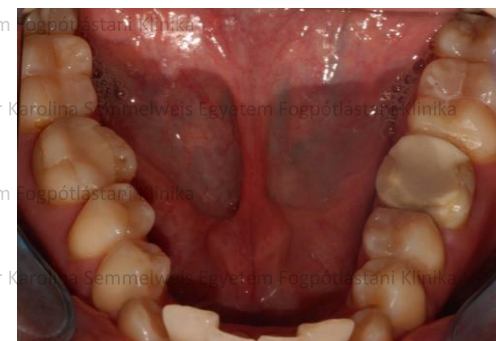Mosoly



Enyhén nyitott

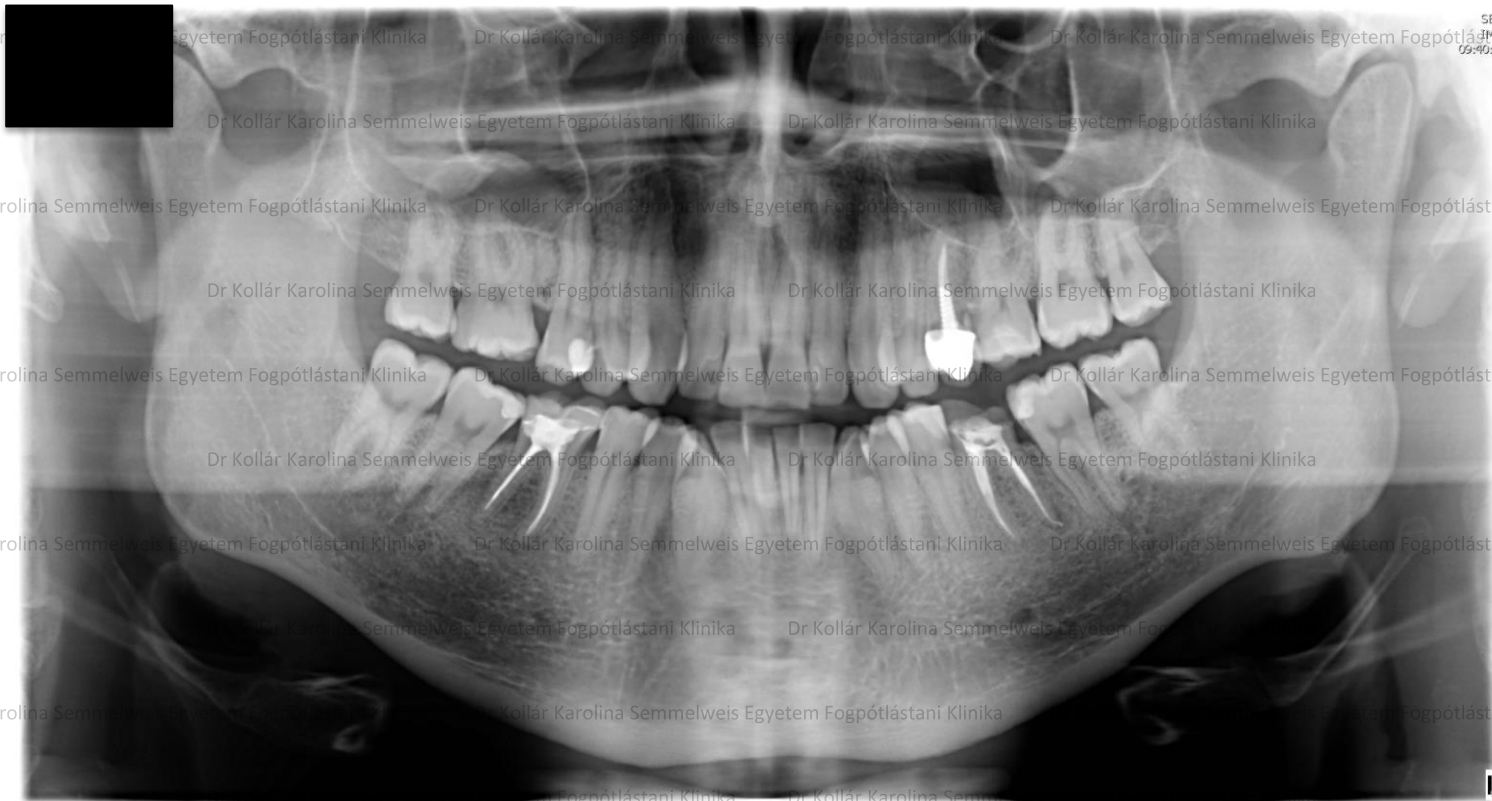

Alsó fogív



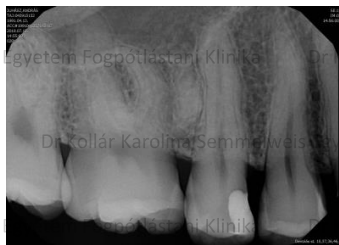Kiindulási státusz

Orthopantomogram

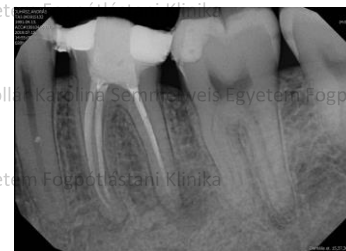
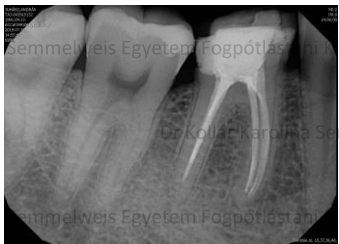
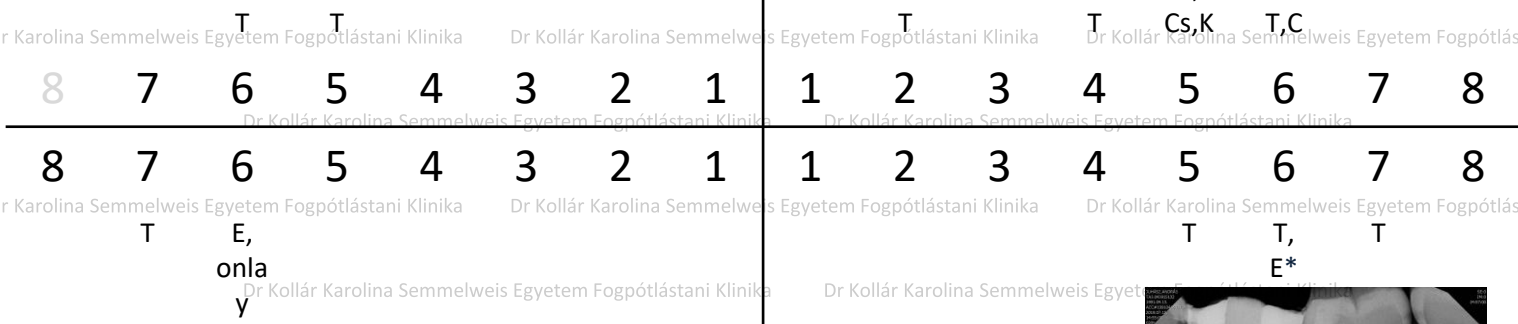Kiindulási státusz

Periapikális röntgenfelvételek és röntgen-diagnózisok



- foghiány = szürke szám
- X = eltávolítandó fog
-) = záródott foghiány
- K = korona
- H = híd – kiterjedését () jelöli
- U = teleszkóp
- I = implantátum
- C = szuvasodás (caries)
- T = tömés
- E = gyökerkezelt fog (endo)
- P = periapikális gyulladás
- CS = gyökércsapos fogmű
- * = cserélendő



Fej-, nyak régió vizsgálata, Intraorális vizsgálat I.

- **Sztomato-onkológiai szűrés: *negatív***
- **TMI vizsgálat: *reciprok kattánás – Reverzibilis diszkusz diszlokáció***
- **Harapási forma: alsó szemfogak élharapásban felső kismetszőkkel**
- **Artikuláció típusa: *szemfogvezetés***



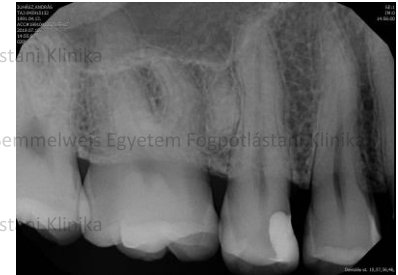Fej-, nyak régió vizsgálata, Intraorális vizsgálat II.

- **Szájhigiéne: megfelelő**
- **Szájnyálkahártya-elváltozások: nincsenek**
- **Parodontium állapota: egészséges**



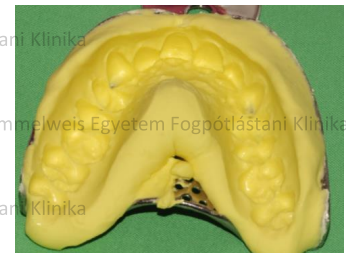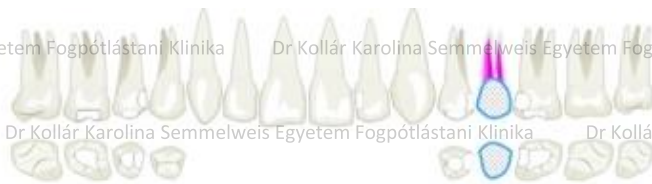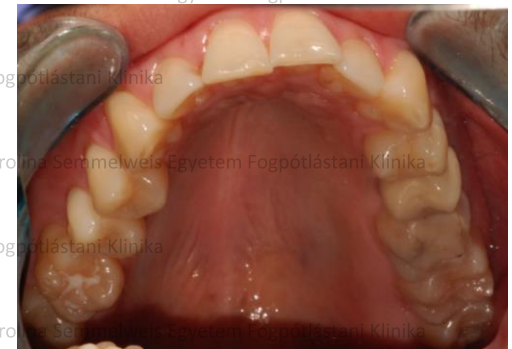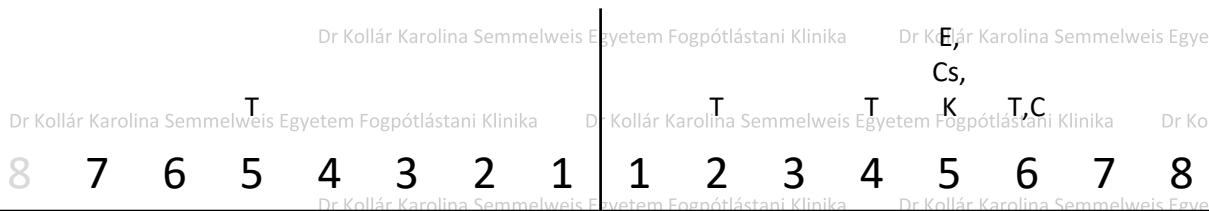
Kiindulási státusz

Felső állcsont



• Fábián és Fejérdy-féle foghiány osztályozás szerint: 0

• Fogazati státusz:



Esztétikus tömés: 15, 22, 24, 26

Caries, Sec. caries: 26

Endodonciai kezelés: 25

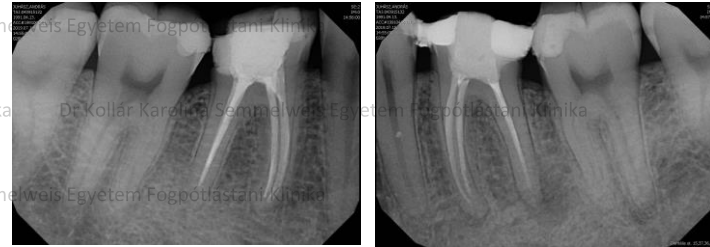Fém-kerámia korona+ csap: 25



Kiindulási státusz

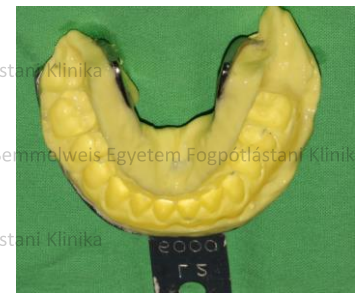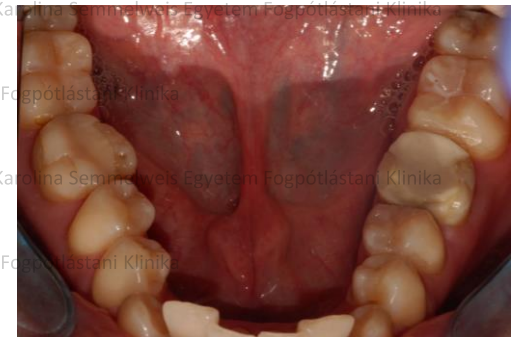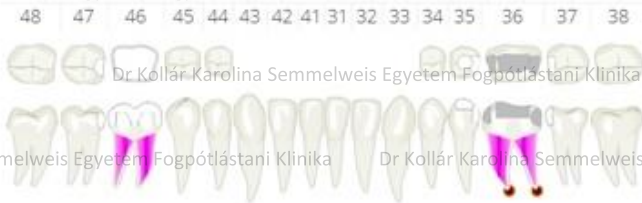Alsó állcsont

- Fábián és Fejérdy-féle foghiány osztályozás szerint: 0



- Fogazati státusz:

8	7	6	5	4	3	2	1	1	2	3	4	5	6	7	8
		T	E,										T	T,	T
		on	la										E*		
		y													



Esztétikus tömés: 37, 36 (GIC), 47

Gyökérkezelt fog: 36, 46

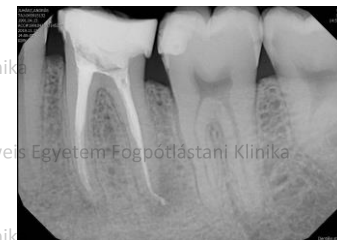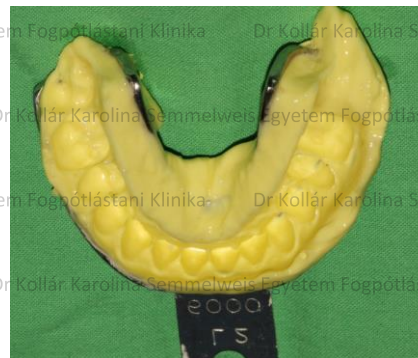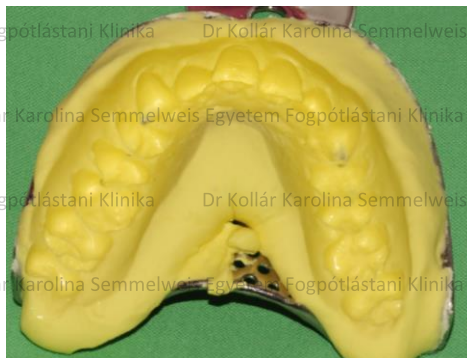Gradia onlay: 46



Kezelési terv

Előkészítő műveletek

- Szájsebészeti: -
- Parodontológiai: supragingivális depurálás, szájhygiénés instruálás, motiválás
- Konzerváló fogászati: 36 gyökértömés revízió, tömés (26)



Protetikai Kezelési terv

Színek jelentése:

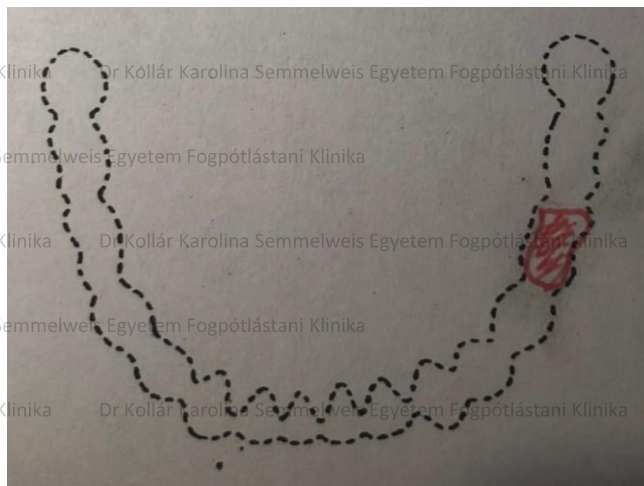Kék = fém, Zöld = kerámia, Piros = akrilát

Sárga = rejtett elhorgonyzási elem (matrix)

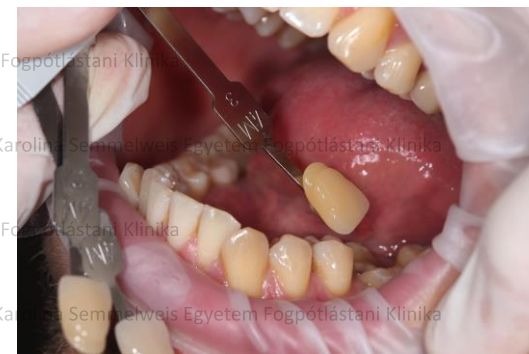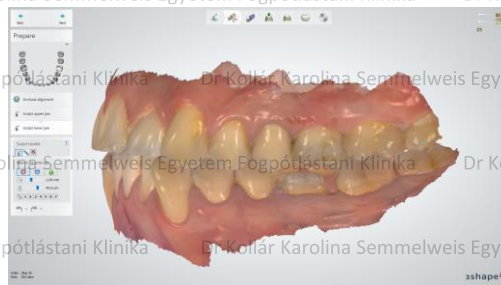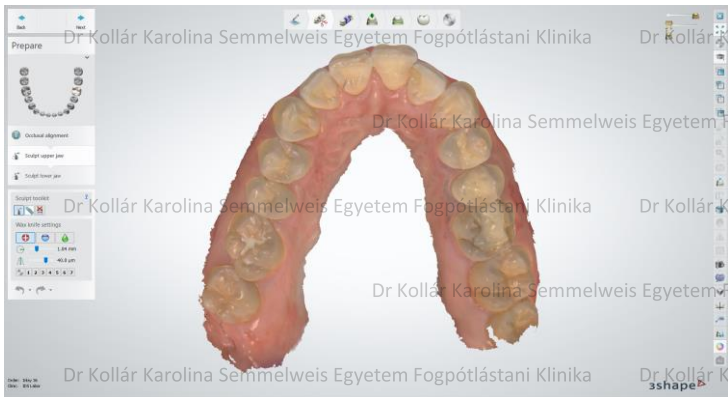Narancsszín = cirkónium-dioxid kerámia

ALSÓ ÁLLCSONT: RÖGZÍTETT FOGPÓTLÁS

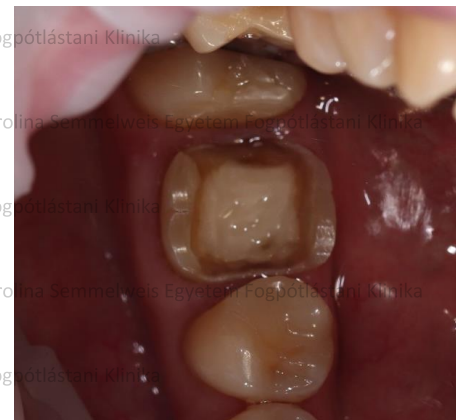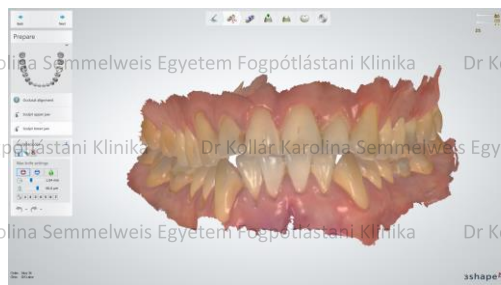
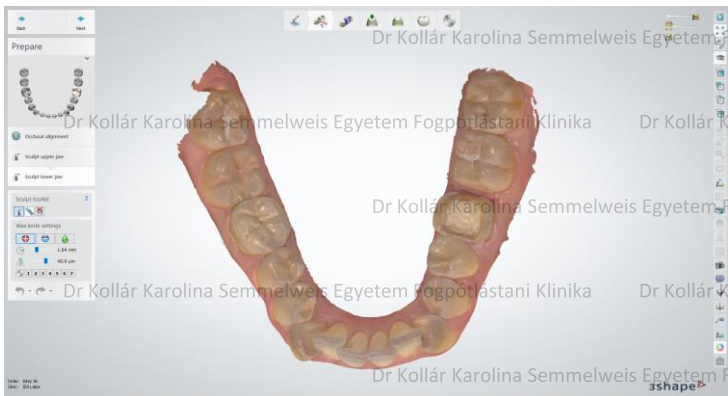36 Enamic onlay



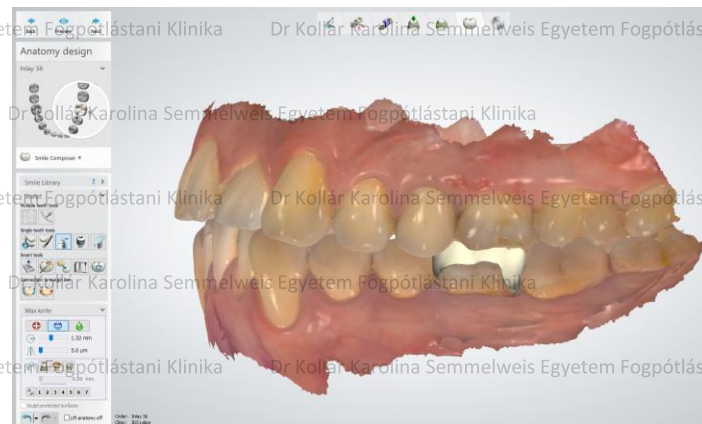
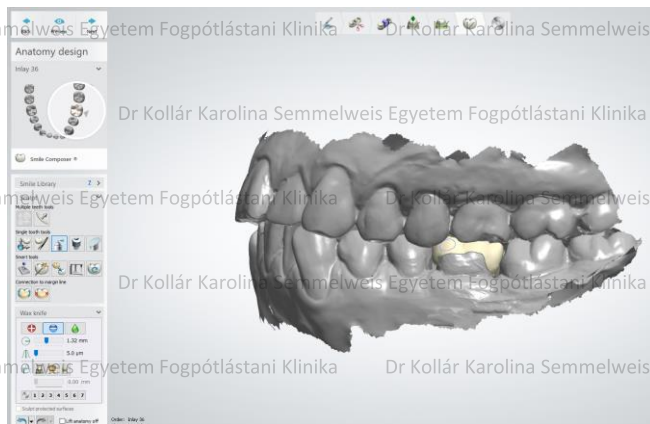
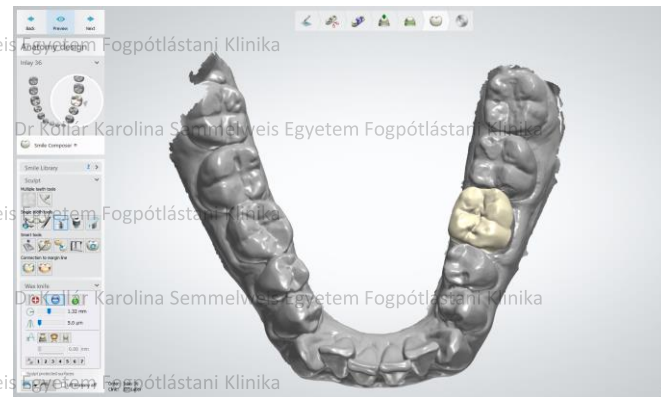
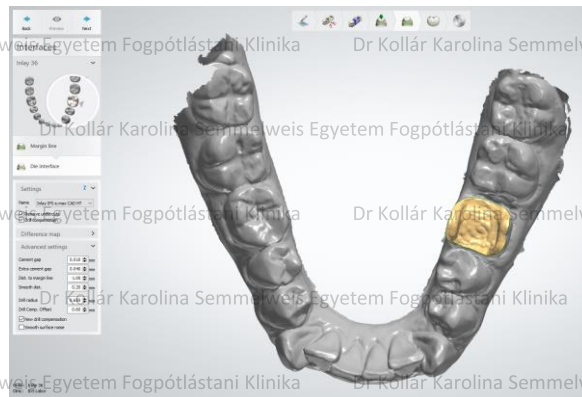
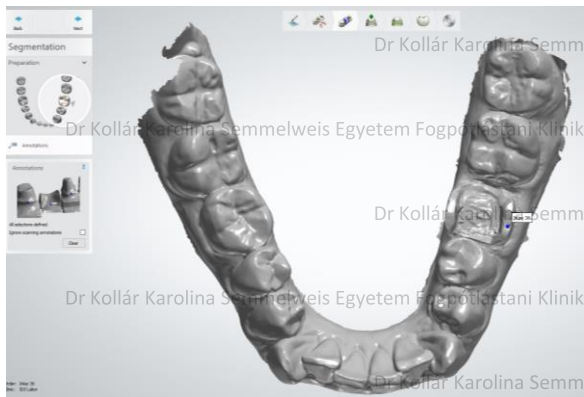
Intraoralis lenyomat és a digitális minták



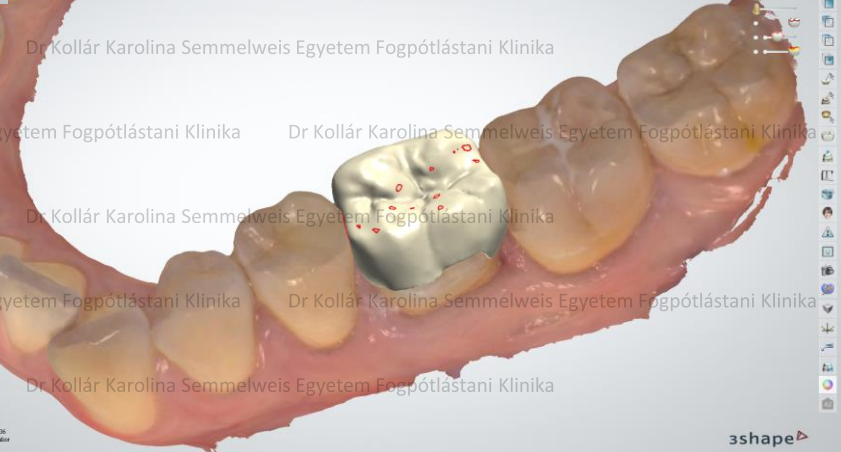
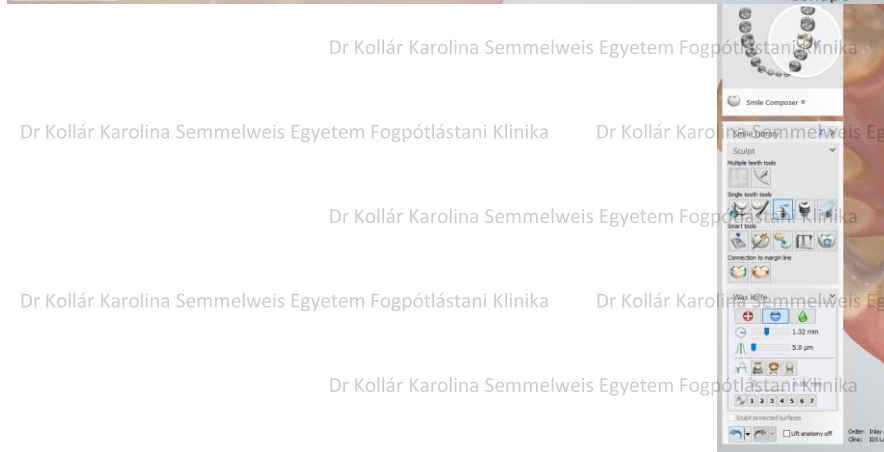
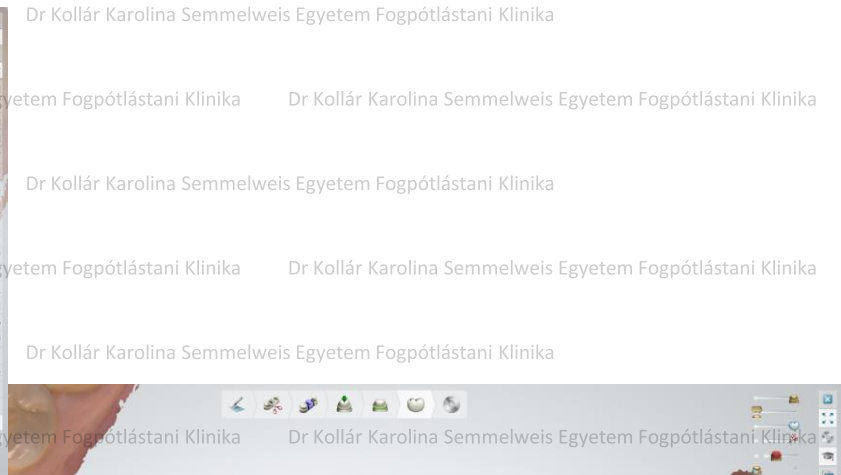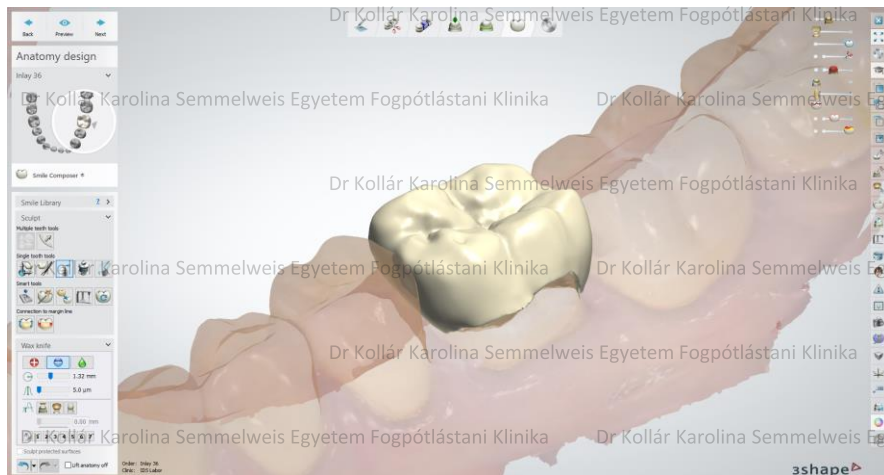
- Fogszín: 4M3 nyak és test, 4M2 él (VITA 3D Master)



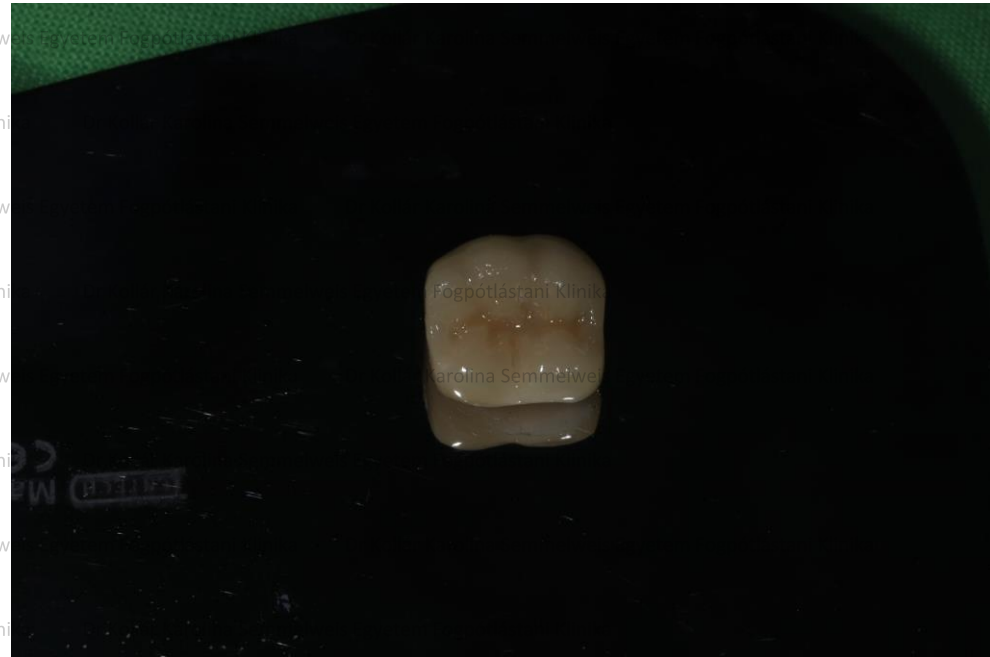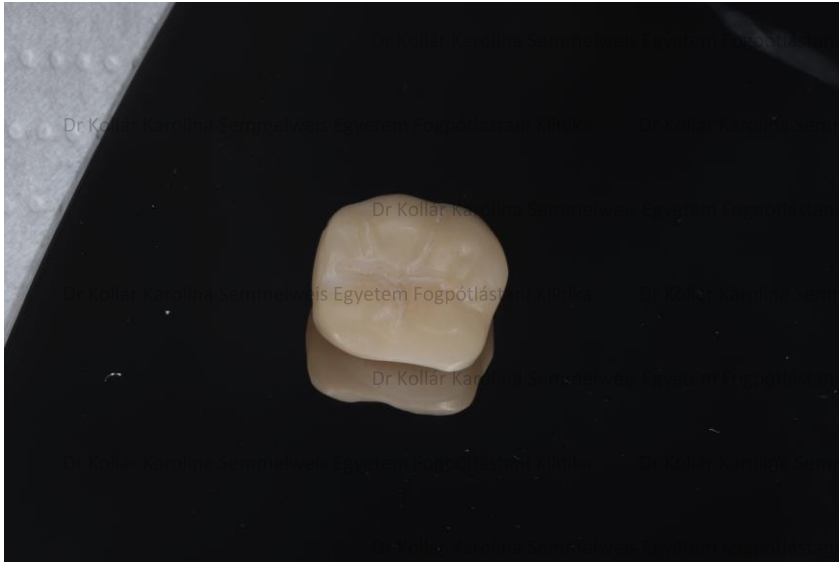
Intraoralis tervezés Enamic onlayhez



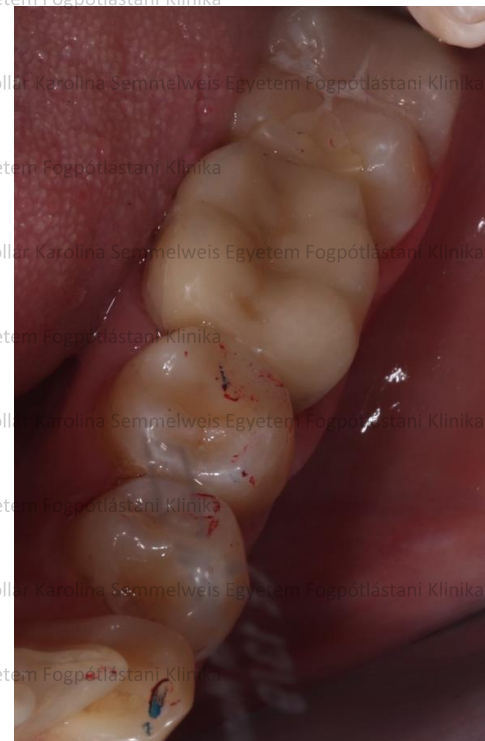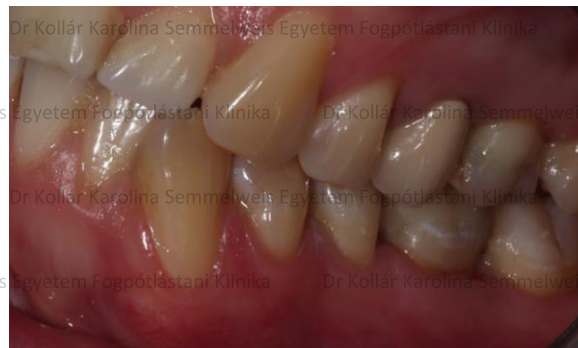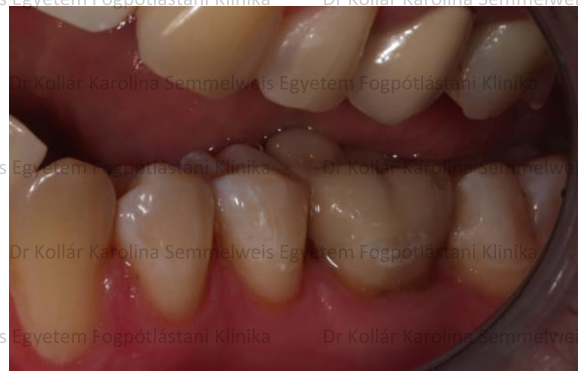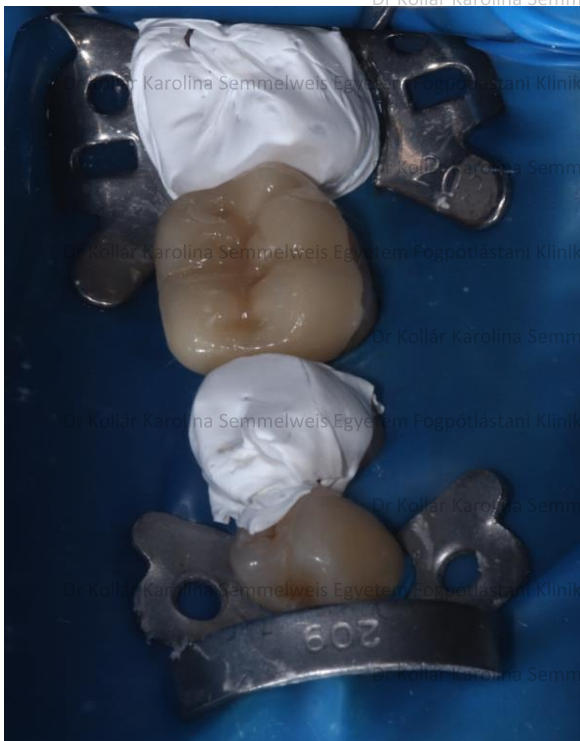
Intraoralis tervezés Enamic onlayhez



A kész Enamic onlay festés előtt és után



36 Enamic onlay cementezése



Betét előkészítése: folyssav és szilán (Ultradent)

Ragasztócement: Maxcem Elite (Kerr) duálcement



Köszönöm a megtisztelő figyelmet!

