



SEMMELWEIS EGYETEM

Fogorvostudományi Kar

Oktatási Centrum, Fogpótlástani Klinika

Igazgató: Dr. Hermann Péter egyetemi tanár

Fogpótlástani Szakvizsga Esetbemutató

Gradia betét készítése

Vizsgáló: Dr. Kollár Karolina

Tutor: Dr. Schmidt Péter, Dr. Czeglédy Ágota

Konzulens: Prof. Dr. Hermann Péter, Dr. Dombi Csaba

Dr Kollár Karolina Semmelweis Egyetem Fogpótlástani Klinika

Dr Kollár Karolina Semmelweis Egyetem Fogpótlástani Klinika

Dr Kollár Karolina Semmelweis Egyetem Fogpótlástani Klinika

Dr Kollár Karolina Semmelweis Egyetem Fogpótlástani Klinika

Dr Kollár Karolina Semmelweis Egyetem Fogpótlástani Klinika

Esetbemutató

Dr Kollár Karolina Semmelweis Egyetem Fogpótlástani Klinika

Dr Kollár Karolina Semmelweis Egyetem Fogpótlástani Klinika

Dr Kollár Karolina Semmelweis Egyetem Fogpótlástani Klinika

Dr Kollár Karolina Semmelweis Egyetem Fogpótlástani Klinika

Dr Kollár Karolina Semmelweis Egyetem Fogpótlástani Klinika

- **16. kavitás előkészítés inlay, onlay vagy overlay készítéséhez, precíziós lenyomat**

Dr Kollár Karolina Semmelweis Egyetem Fogpótlástani Klinika

Dr Kollár Karolina Semmelweis Egyetem Fogpótlástani Klinika

Dr Kollár Karolina Semmelweis Egyetem Fogpótlástani Klinika

Dr Kollár Karolina Semmelweis Egyetem Fogpótlástani Klinika

Dr Kollár Karolina Semmelweis Egyetem Fogpótlástani Klinika

Dr Kollár Karolina Semmelweis Egyetem Fogpótlástani Klinika

Dr Kollár Karolina Semmelweis Egyetem Fogpótlástani Klinika

Dr Kollár Karolina Semmelweis Egyetem Fogpótlástani Klinika

Dr Kollár Karolina Semmelweis Egyetem Fogpótlástani Klinika

Dr Kollár Karolina Semmelweis Egyetem Fogpótlástani Klinika

Dr Kollár Karolina Semmelweis Egyetem Fogpótlástani Klinika

Dr Kollár Karolina Semmelweis Egyetem Fogpótlástani Klinika

Dr Kollár Karolina Semmelweis Egyetem Fogpótlástani Klinika

Dr Kollár Karolina Semmelweis Egyetem Fogpótlástani Klinika

Dr Kollár Karolina Semmelweis Egyetem Fogpótlástani Klinika

Dr Kollár Karolina Semmelweis Egyetem Fogpótlástani Klinika

Dr Kollár Karolina Semmelweis Egyetem Fogpótlástani Klinika

Dr Kollár Karolina Semmelweis Egyetem Fogpótlástani Klinika

Dr Kollár Karolina Semmelweis Egyetem Fogpótlástani Klinika

Dr Kollár Karolina Semmelweis Egyetem Fogpótlástani Klinika

Dr Kollár Karolina Semmelweis Egyetem Fogpótlástani Klinika

Dr Kollár Karolina Semmelweis Egyetem Fogpótlástani Klinika

Dr Kollár Karolina Semmelweis Egyetem Fogpótlástani Klinika

Dr Kollár Karolina Semmelweis Egyetem Fogpótlástani Klinika

Dr Kollár Karolina Semmelweis Egyetem Fogpótlástani Klinika

Dr Kollár Karolina Semmelweis Egyetem Fogpótlástani Klinika

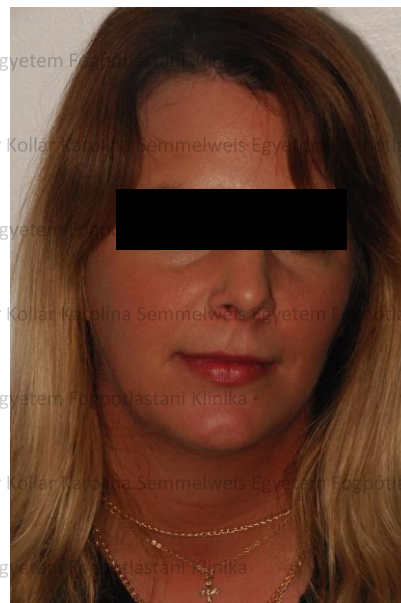Dr Kollár Karolina Semmelweis Egyetem Fogpótlástani Klinika

Dr Kollár Karolina Semmelweis Egyetem Fogpótlástani Klinika



A páciens bemutatása

- 32 éves nő
- Tolmács



A fogorvosi vizsgálatra érkezés indoka

- *Szeretné foghiányait pótoltatni, a fogait rendbe hozni*

Általános anamnézis

- Fogászati kezelést befolyásoló tényezők nincsenek

- Általános egészségügyi állapotra vonatkozó adatok, betegségek : nincsenek

- Allergia: nem ismert

- Egészségre káros szokások: nincsenek



Fogászati anamnézis

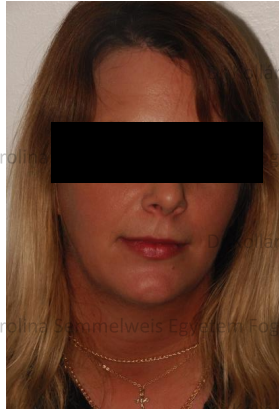- Korábbi fogpótlások nincsenek
- Korábbi fogszabályzó kezelés nem történt
- Korábbi extractiók: kb. 1 hónapja (24), 2 éve (17)



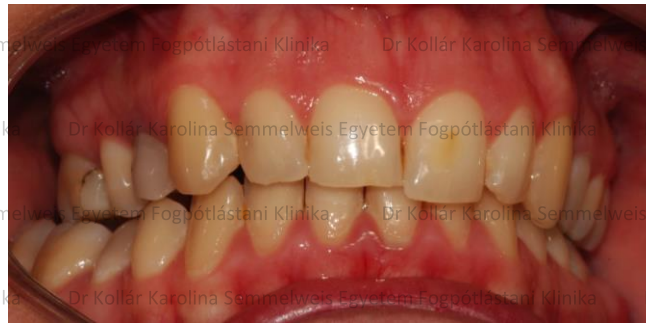Kiindulási státusz

Arc- és szájfotók

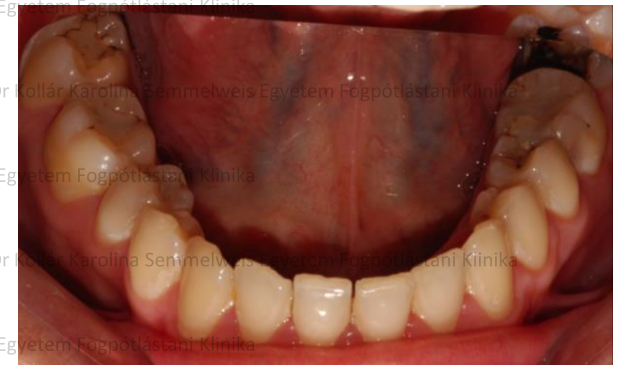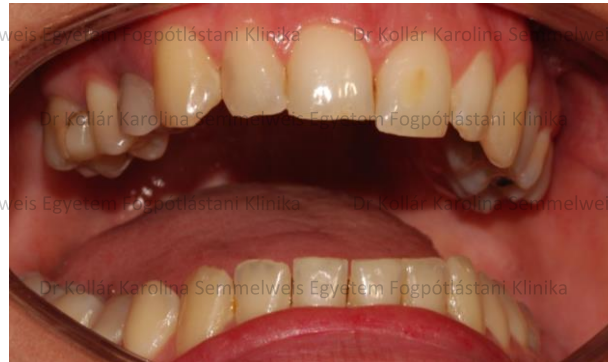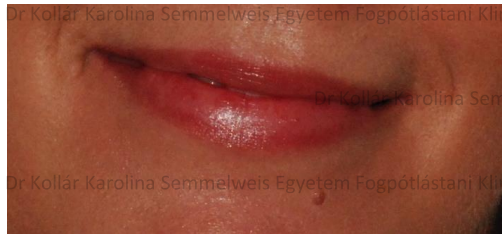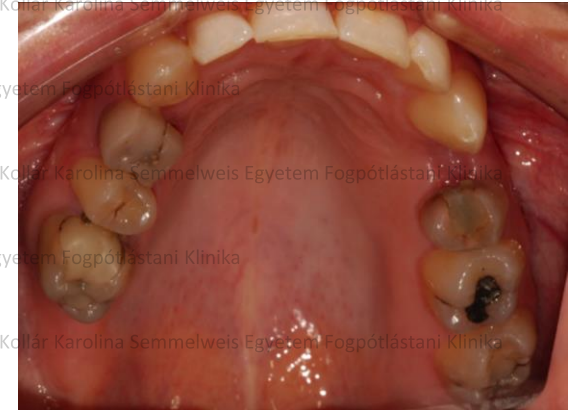Arc



IKP



Felső fogív



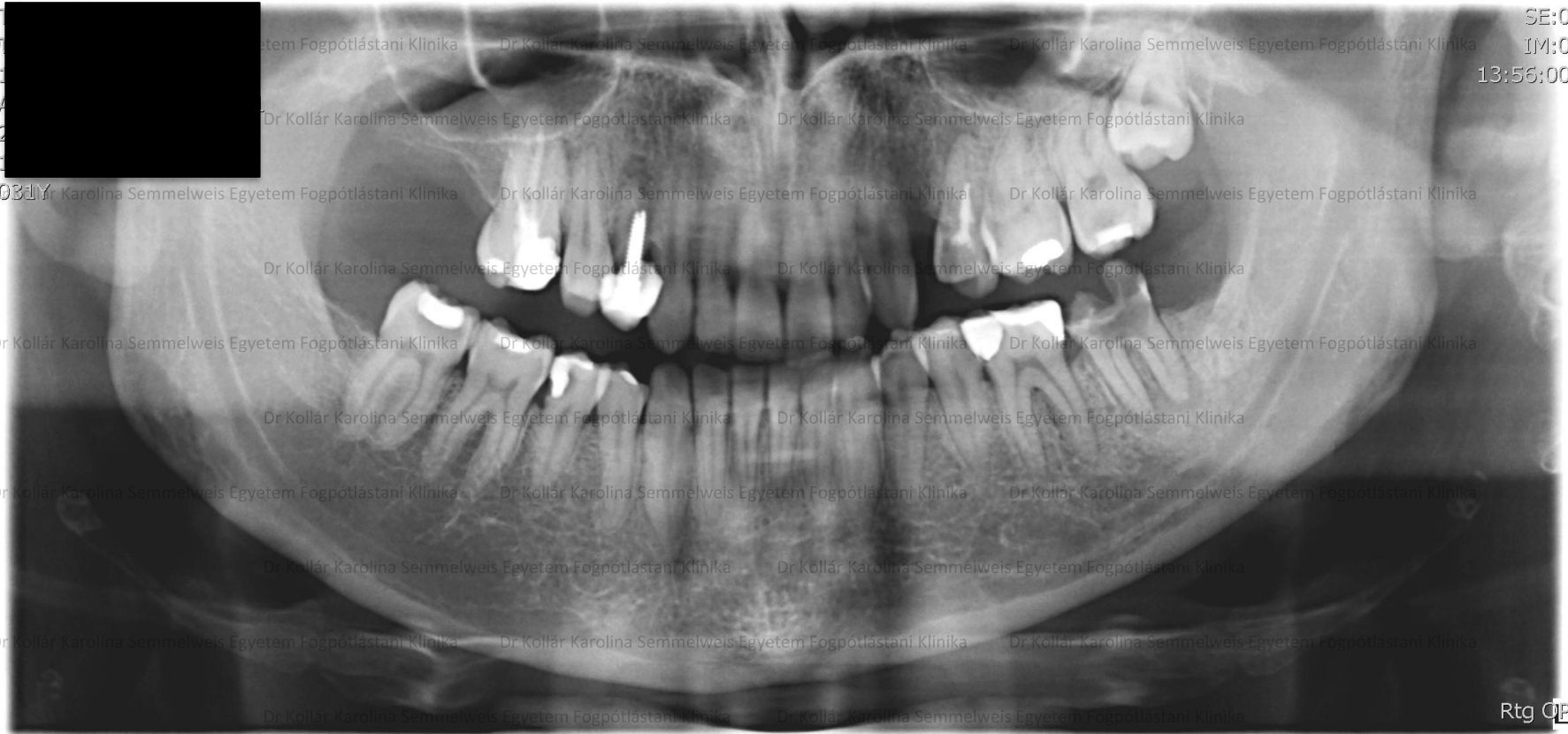Mosoly

Enyhén nyitott

Alsó fogív

Kiindulási státusz

Orthopantomogram



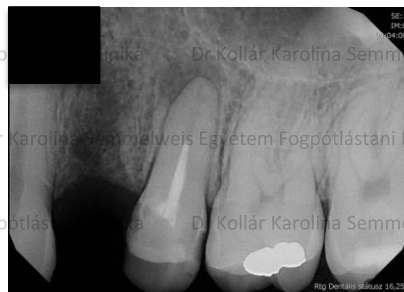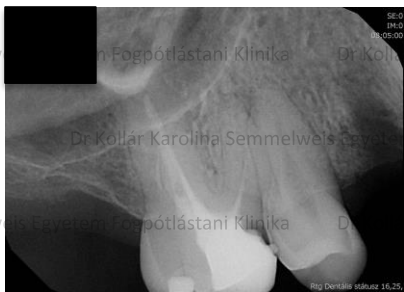Kiindulási státusz

Dr Kollár Karolina Semmelweis Egyetem Fogpótlástani Klinika Dr Kollár Karolina Semmelweis Egyetem Fogpótlástani Klinika

Periapikális röntgenfelvételek és röntgen-diagnózisok

Dr Kollár Karolina Semmelweis Egyetem Fogpótlástani Klinika

Dr Kollár Karolina Semmelweis Egyetem Fogpótlástani Klinika



- foghiány = szürke szám
- X = eltávolítandó fog
-) = záródott foghiány
- K = korona
- H = híd – kiterjedését () jelöli
- U = teleshóp
- I = implantátum
- C = szuvasodás (caries)
- T = tömés
- E = gyökérkezelt fog (endo)
- P = periapikális gyulladás
- CS = gyökércsapos fogmű
- * = cserélendő

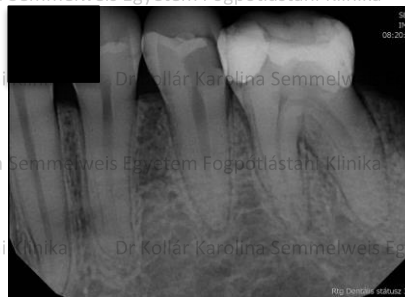Dr Kollár Karolina Semmelweis Egyetem Fogpótlástani Klinika

Dr Kollár Karolina Semmelweis Egyetem Fogpótlástani Klinika

						T, E, CS, P, X		T, E, C, P, *		Imp.					
8	7	6	5	4	3	2	1	1	2	3	4	5	6	7	8
		T, E, C, *	T, C	K, E, CS, P, X	T, C			T	T			T, E, C, P, *	T, C	T, C	
8	7	6	5	4	3	2	1	1	2	3	4	5	6	7	8
		T, C	T, C	T, C								T, C	T, C	X	

Dr Kollár Karolina Semmelweis Egyetem Fogpótlástani Klinika

Dr Kollár Karolina Semmelweis Egyetem Fogpótlástani Klinika



Dr Kollár Karolina Semmelweis Egyetem Fogpótlástani Klinika

Dr Kollár Karolina Semmelweis Egyetem Fogpótlástani Klinika



Fej-, nyak régió vizsgálata, Intraorális vizsgálat I.

- **Sztomato-onkológiai szűrés: *negatív***
- **TMI vizsgálat: *reciprok kattánás – Reverzibilis diszkusz diszlokáció***
- **Harapási forma: *jobb oldali kereszttharapás***
- **Artikuláció típusa: *szemfogvezetés***



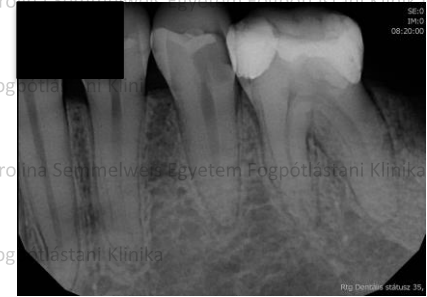Fej-, nyak régió vizsgálata, Intraorális vizsgálat II.

- Szájhyiéné: *javítandó*
- Szájnyálkahártya-elváltozások: *nincsenek*
- Parodontium állapota: *marginális gingivitis*



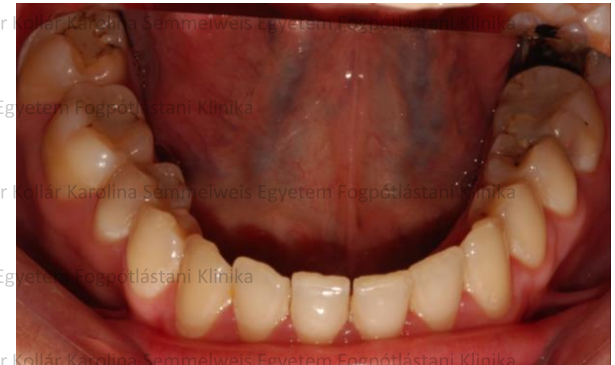Kiindulási státusz

Alsó állcsont



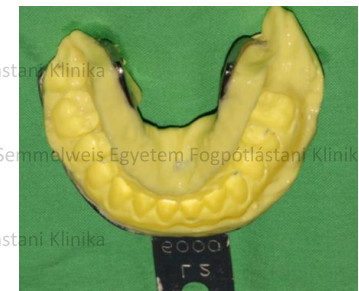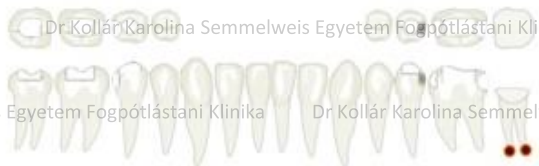• Fábián és Fejérdy-féle foghiány osztályozás szerint: 0

• Fogazati státusz:



8	7	6	5	4	3	2	1	1	2	3	4	5	6	7	8
	T,	T,	T,									T,	T,	X	
	C	C	C									C	C		

48 47 46 45 44 43 42 41 31 32 33 34 35 36 37 38



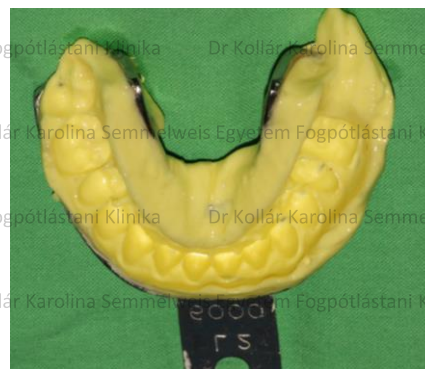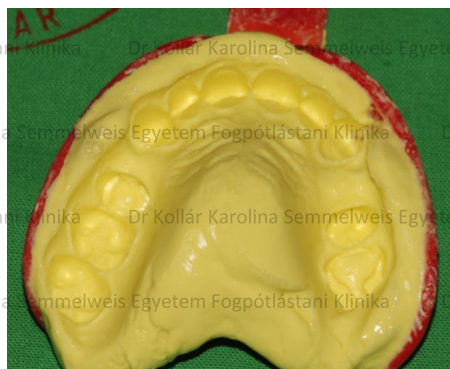Esztétikus tömés: 37, 36, 35, 46, 47

Caries, sec. caries: 37, 36, 35, 45, 46, 47

Kezelési terv

Előkészítő műveletek

- Szájsebészeti: 14 és 37 extractio
- Parodontológiai: supragingivális depurálás, szájhygiénés instruálás, motiválás
- Konzerváló fogászati: 16 és 25 gyökértömés revízió, 35 gyökérkezelés, tömések (26, 27, 36, 45, 46, 47)



Protetikai Kezelési terv

Színek jelentése:

Kék = fém, Zöld = kerámia, Piros = akrilát

Sárga = rejtett elhorgonyzási elem (matrix)

Narancsszín = cirkónium-dioxid kerámia

FELSŐ ÁLLCSONT: RÖGZÍTETT FOGPÓTLÁS

4-tagú, egybeöntött technológiával készült fémkerámia híd (CoCr)

Leplezett horgonykoronák: 16, 15, 13

Leplezett hézagfogak: 14

Öntött (csonkkiegészítő) csapos műcsont: 16

3-tagú, egybeöntött technológiával készült fémkerámia híd (CoCr)

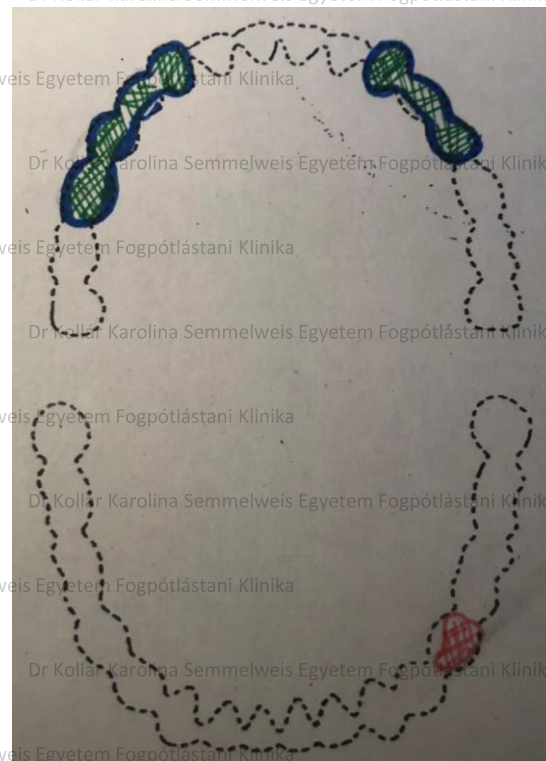
Leplezett horgonykoronák: 23, 25

Leplezett hézagfogak: 24

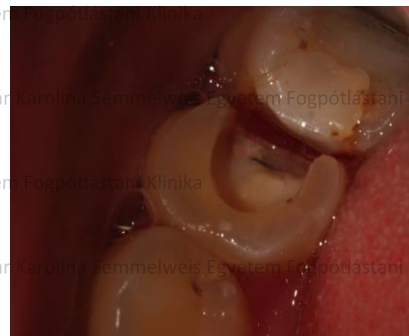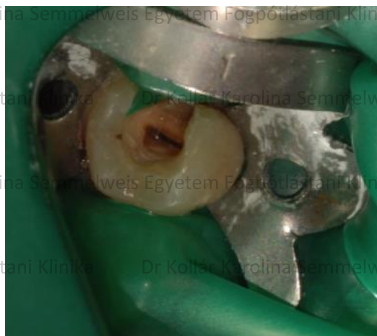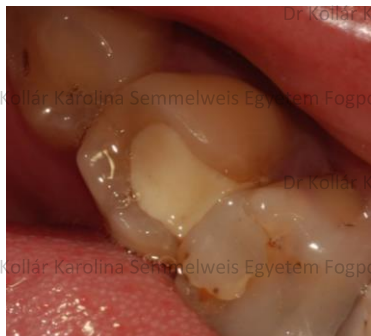Öntött (csonkkiegészítő) csapos műcsont: 25

ALSÓ ÁLLCSONT: RÖGZÍTETT FOGPÓTLÁS

35 Gracia onlay



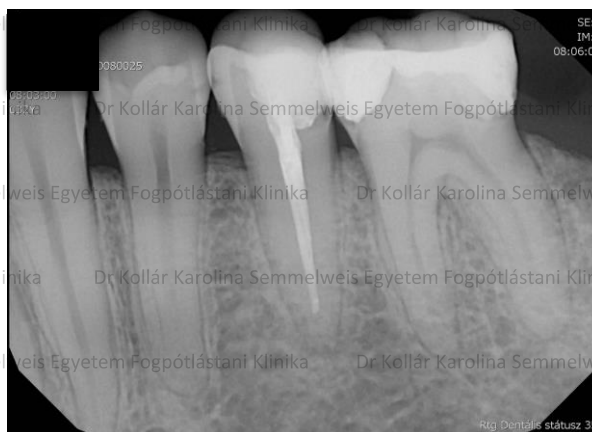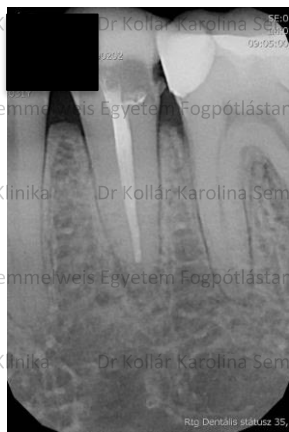35 fog gyökerkezelése



Dr Kollár Karolina Semmelweis Egyetem Fogpótlástani Klinika

Dr Kollár Karolina Semmelweis Egyetem Fogpótlástani Klinika

35 fog gyökerkezelése után 4 hónap gyógyulási időt vártunk, ez alatt az idő alatt 36 fogba esztétikus tömés került

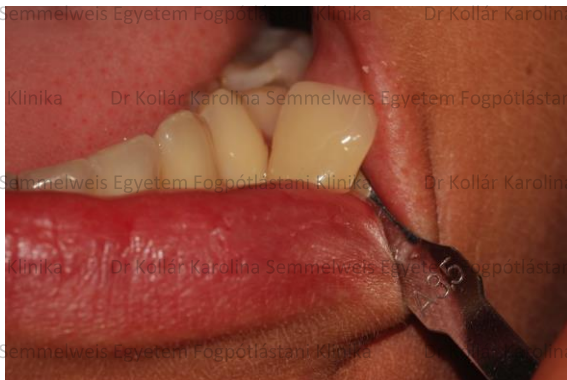
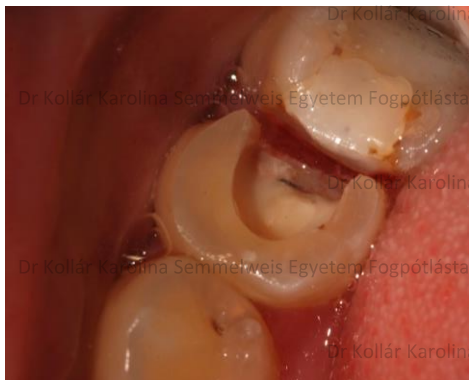
Dr Kollár Karolina Semmelweis Egyetem Fogpótlástani Klinika

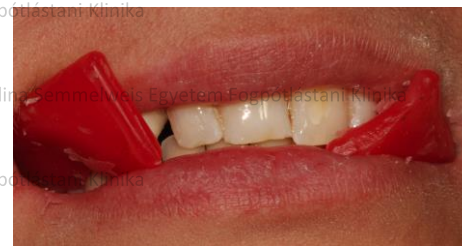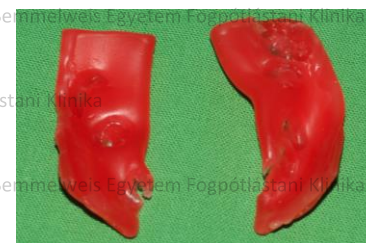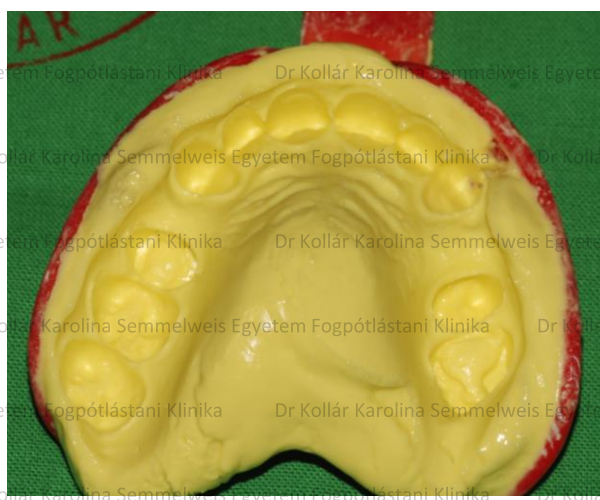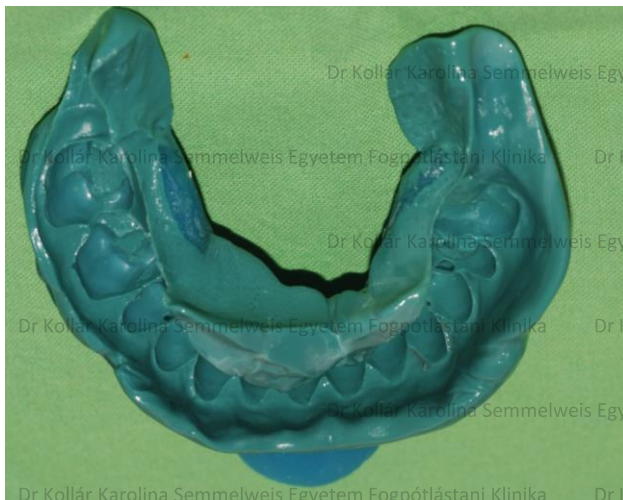Dr Kollár Karolina Semmelweis Egyetem Fogpótlástani Klinika



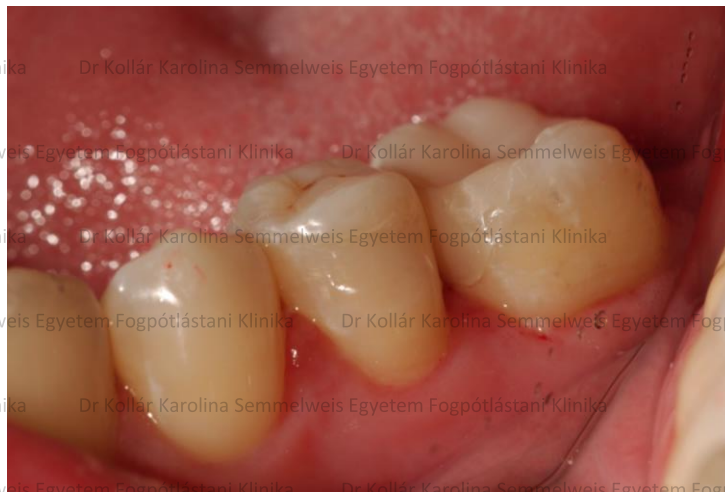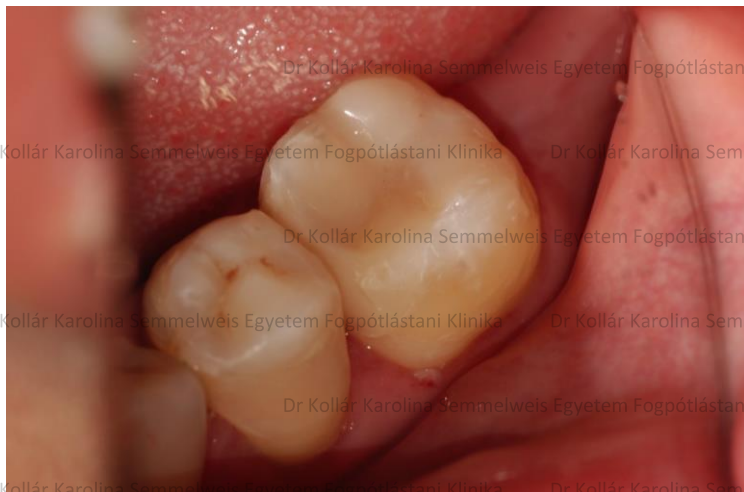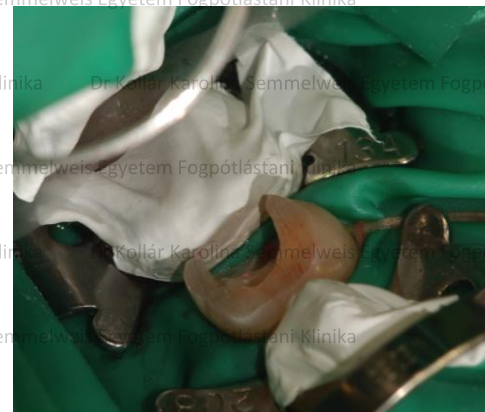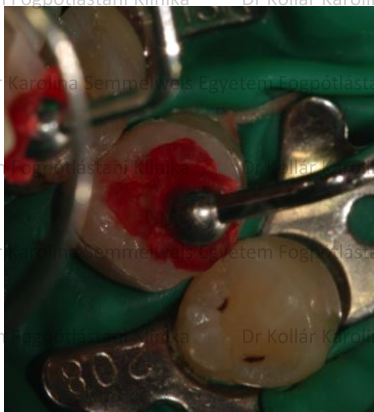
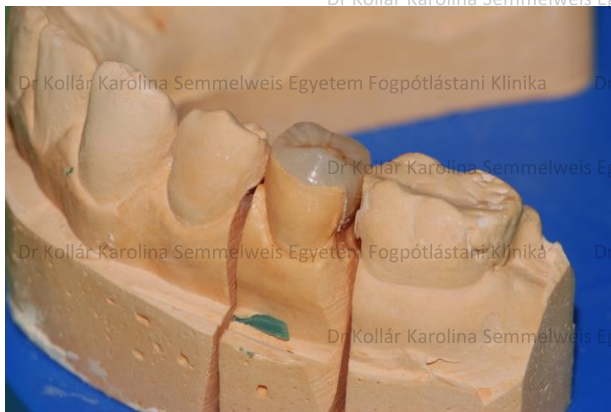Lenyomatok Gradia onlayhez



- Precíziós szituációs lenyomat 35 fogról egyéni kanállal, poliéter lenyomatanyaggal (3M ESPE Monophase)
- Antagonista alginát lenyomat (Thropicalgin Zhermack)
- Viaszkulcs (rózsaviasz)
- Fogszín: A 3,5 (VITA Classic)



35 Gradia onlay a mintán és a betét cementezése



Betét előkészítése: folyosav + szilán, Cementezés: duál kötésű ragasztócement: Maxcem Elite (Kerr)





Köszönöm a megtisztelő figyelmet!

