



**SEMMELWEIS EGYETEM**

**Fogorvostudományi Kar**

**Oktatási Centrum, Fogpótlástani Klinika**

Igazgató: **Dr. Hermann Péter** egyetemi tanár

# Fogpótlástan Szakvizsga

17. Frontfog előkészítés héj készítéséhez, héj végleges rögzítése kofferdám izolálásban magas esztétikájú fogpótlás tervezése, kivitelezése wax-up, mock-up alapján

19. Fotódokumentáció készítése (intraoralis és extraoralis felvételek készítése), fogszín meghatározás- szín információ laboratóriumnak küldése (rajz, leírás)

**Vizsgázó: Dr. Tóth Viktória**


**Tutor: Dr. Déri Tamás**

**Konzulens: Prof. Dr. Hermann Péter**

# A páciens bemutatása

Dr Tóth Viktória Semmelweis Egyetem Fogpótlástani Klinika

- A páciens férfi, 28 éves
- Műszaki szakember



Dr Tóth Viktória Semmelweis Egyetem Fogpótlástani Klinika

Dr Tóth Viktória Semmelweis Egyetem Fogpótlástani Klinika

Dr Tóth Viktória Semmelweis Egyetem Fogpótlástani Klinika

## A fogorvosi vizsgálatra érkezés indoka

- *Gyökérkezelt elszíneződött felső metszőfog*

Dr Tóth Viktória Semmelweis Egyetem Fogpótlástani Klinika

Dr Tóth Viktória Semmelweis Egyetem Fogpótlástani Klinika

# Általános anamnézis

Dr Tóth Viktória Semmelweis Egyetem Fogpótlástani Klinika

- A fogászati kezelést befolyásoló tényezők
- Általános egészségügyi állapotra vonatkozó adatok, betegségek nincsenek
- Allergia: nincsen
- Egészségre káros szokások: nincsen

Dr Tóth Viktória Semmelweis Egyetem Fogpótlástani Klinika

Dr Tóth Viktória Semmelweis Egyetem Fogpótlástani Klinika

Dr Tóth Viktória Semmelweis Egyetem Fogpótlástani Klinika

Dr Tóth Viktória Semmelweis Egyetem Fogpótlástani Klinika

Dr Tóth Viktória Semmelweis Egyetem Fogpótlástani Klinika

Dr Tóth Viktória Semmelweis Egyetem Fogpótlástani Klinika

Dr Tóth Viktória Semmelweis Egyetem Fogpótlástani Klinika

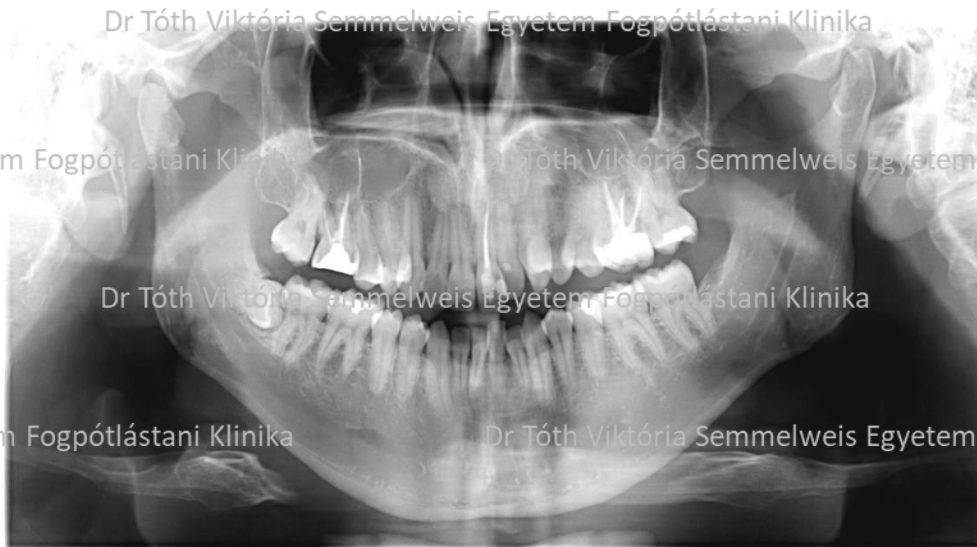Dr Tóth Viktória Semmelweis Egyetem Fogpótlástani Klinika



# Fogászati anamnézis

Dr Tóth Viktória Semmelweis Egyetem Fogpótlástani Klinika

- A páciens rendszeresen jár fogászatra
- Kb. egy éve revizionálták a bal fent 1-es fogát
- Fogszabályozás, szájsebészeti beavatkozás nem volt



# Kiindulási státusz

Dr Tóth Viktória Semmelweis Egyetem Fogpótlástani Klinika

Dr Tóth Viktória Semmelweis Egyetem Fogpótlástani Klinika

## Arc- és szájfotók

Dr Tóth Viktória Semmelweis Egyetem Fogpótlástani Klinika

Arc – természetes mosoly

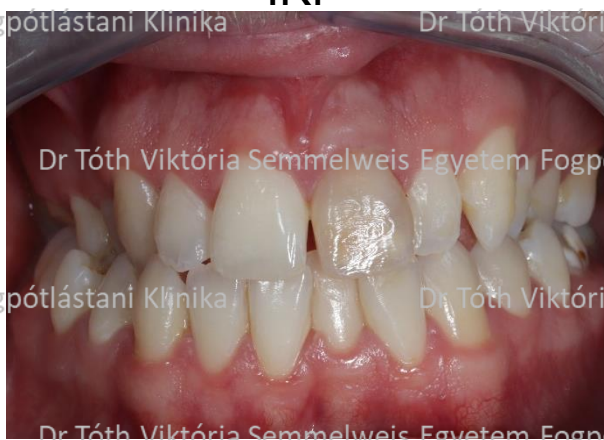Dr Tóth Viktória Semmelweis Egyetem Fogpótlástani Klinika



Dr Tóth Viktória Semmelweis Egyetem Fogpótlástani Klinika

IKP

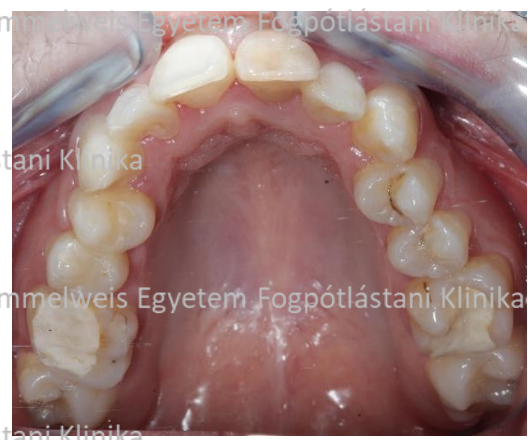Dr Tóth Viktória Semmelweis Egyetem Fogpótlástani Klinika



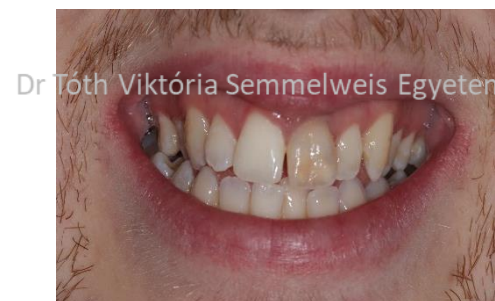Dr Tóth Viktória Semmelweis Egyetem Fogpótlástani Klinika

Dr Tóth Viktória Semmelweis Egyetem Fogpótlástani Klinika

Felső fogív

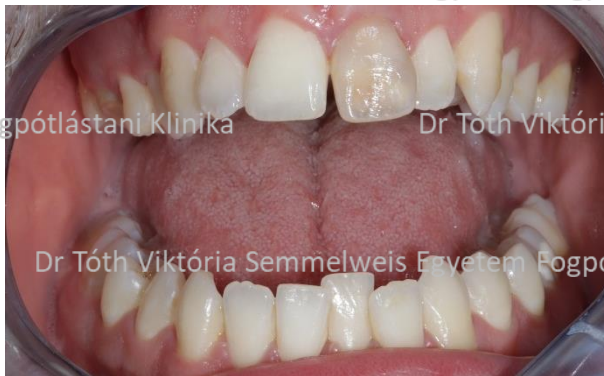

Dr Tóth Viktória Semmelweis Egyetem Fogpótlástani Klinika

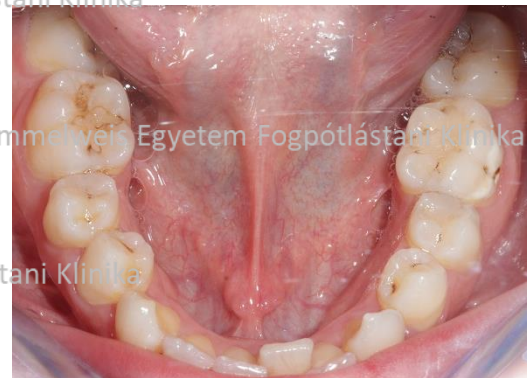

Dr Tóth Viktória Semmelweis Egyetem Fogpótlástani Klinika

Dr Tóth Viktória Semmelweis Egyetem Fogpótlástani Klinika



Dr Tóth Viktória Semmelweis Egyetem Fogpótlástani Klinika



Dr Tóth Viktória Semmelweis Egyetem Fogpótlástani Klinika

Dr Tóth Viktória Semmelweis Egyetem Fogpótlástani Klinika

Mosoly

Nyitott

Alsó fogív



# Kiindulási státusz

## Orthopantomogram

Dr Tóth Viktória Semmelweis Egyetem Fogpótlástani Klinika

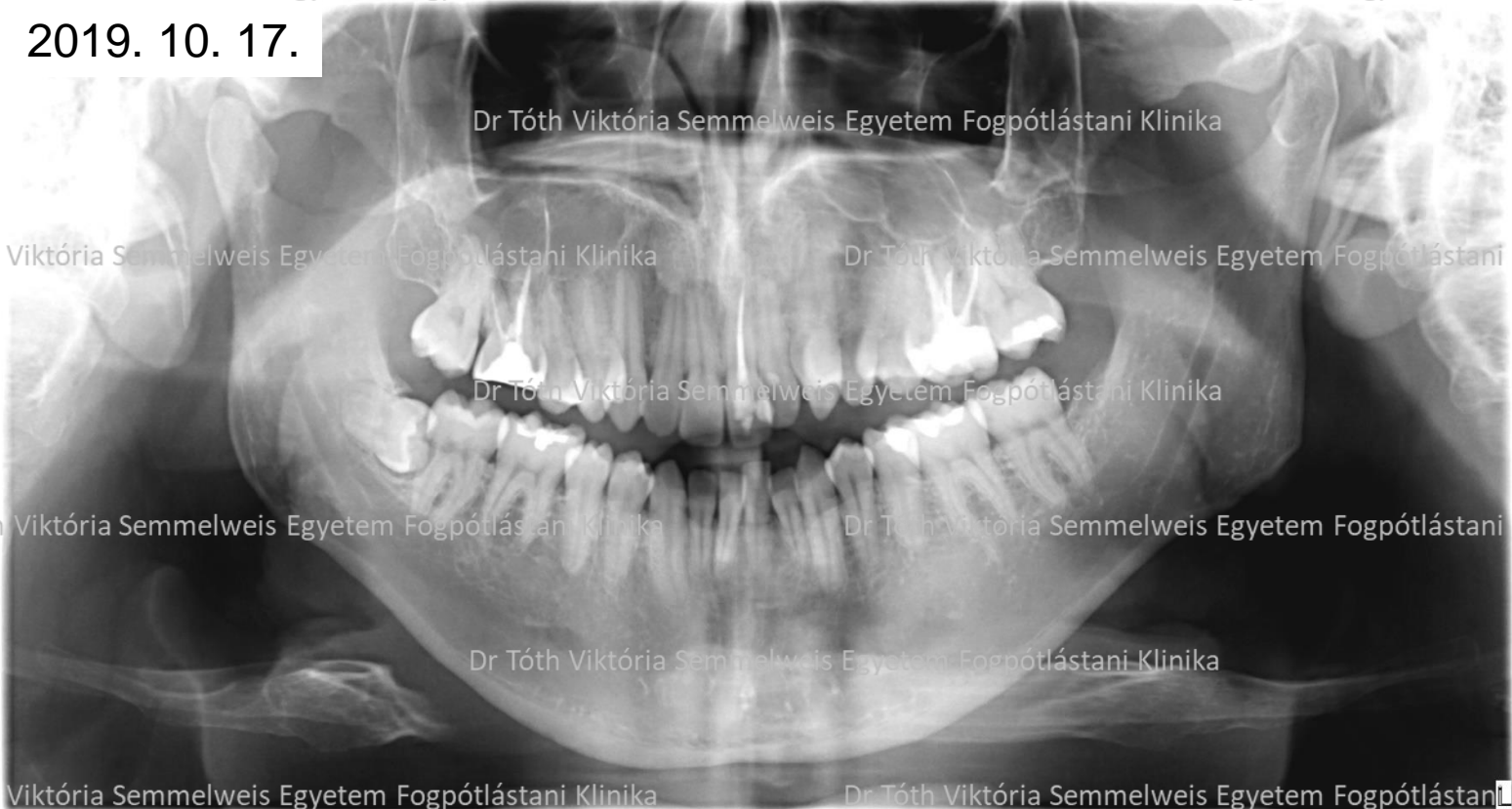Dr Tóth Viktória Semmelweis Egyetem Fogpótlástani Klinika

Dr Tóth Viktória Semmelweis Egyetem Fogpótlástani Klinika

Dr Tóth Viktória Semmelweis Egyetem Fogpótlástani Klinika

Dr Tóth Viktória Semmelweis Egyetem Fogpótlástani Klinika

2019. 10. 17.



Dr Tóth Viktória Semmelweis Egyetem Fogpótlástani Klinika

Dr Tóth Viktória Semmelweis Egyetem Fogpótlástani Klinika

Dr Tóth Viktória Semmelweis Egyetem Fogpótlástani Klinika

Dr Tóth Viktória Semmelweis Egyetem Fogpótlástani Klinika

Dr Tóth Viktória Semmelweis Egyetem Fogpótlástani Klinika

Dr Tóth Viktória Semmelweis Egyetem Fogpótlástani Klinika

Dr Tóth Viktória Semmelweis Egyetem Fogpótlástani Klinika

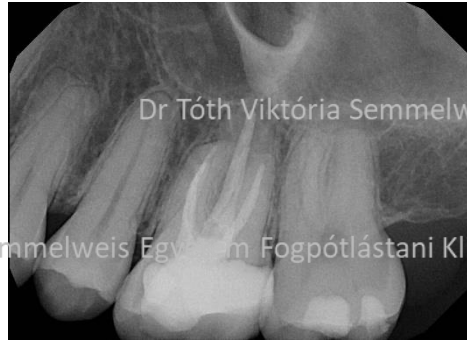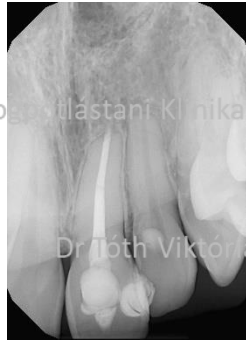Dr Tóth Viktória Semmelweis Egyetem Fogpótlástani Klinika

Dr Tóth Viktória Semmelweis Egyetem Fogpótlástani Klinika



# Kiindulási státusz

## Periapikális röntgenfelvételek és röntgen-diagnózisok



- foghiány = szürke szám
- X = eltávolítandó fog
- ) = záródott foghiány
- K = korona
- H = híd – kiterjedését ( ) jelöli
- U = teleszkóp
- I = implantátum
- C = szuvasodás (caries)
- T = tömés
- E = gyökérkezelt fog (endo)
- P = periapikális gyulladás
- CS = gyökércsapos fogmű
- \* = cserélendő

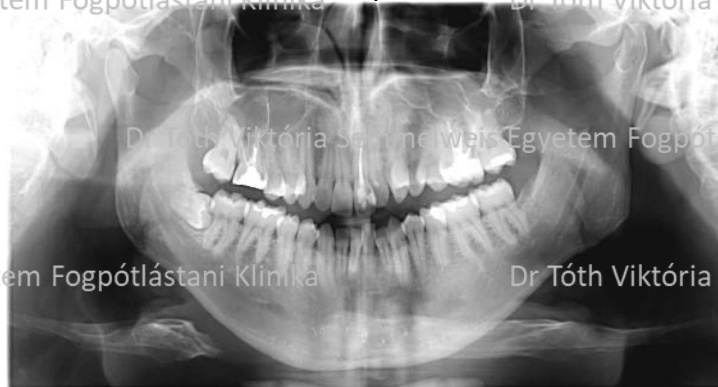Dr Tóth Viktória Semmelweis Egyetem Fogpótlástani Klinika

Dr Tóth Viktória Semmelweis Egyetem Fogpótlástani Klinika

		E,T	T	T	T										
8	7	6	5	4	3	2	1	1	2	3	4	5	6	7	8
8	7	6	5	4	3	2	1	1	2	3	4	5	6	7	8

Dr Tóth Viktória Semmelweis Egyetem Fogpótlástani Klinika

Dr Tóth Viktória Semmelweis Egyetem Fogpótlástani Klinika



Dr Tóth Viktória Semmelweis Egyetem Fogpótlástani Klinika

Dr Tóth Viktória Semmelweis Egyetem Fogpótlástani Klinika



# Fej-, nyak régió vizsgálata, Intraorális vizsgálat I.

- **Sztomato-onkológiai szűrés: negatív**
- **TMI vizsgálat: negatív**
- **Harapási forma: dysgnath**

	Dentális	Szkeletális
Transzverzális	<i>Aszimmetria, Keresztharapás</i>	-
Szagittális	<i>Angle I. osztály</i>	-
Vertikális	<i>Élharapás</i>	-

- **Artikuláció típusa: szemfogvezetés**







# Kiindulási státusz

Dr Tóth Viktória Semmelweis Egyetem Fogpótlástani Klinika

Dr Tóth Viktória Semmelweis Egyetem Fogpótlástani Klinika

## Felső állcsont

Dr Tóth Viktória Semmelweis Egyetem Fogpótlástani Klinika

- Fotó a felső állcsontról
- Kiindulási intraoralis röntgenfelvételek
- Fábián és Fejérdy-féle protetikai foghiányok osztálya: 0.
- Fogazati státusz:

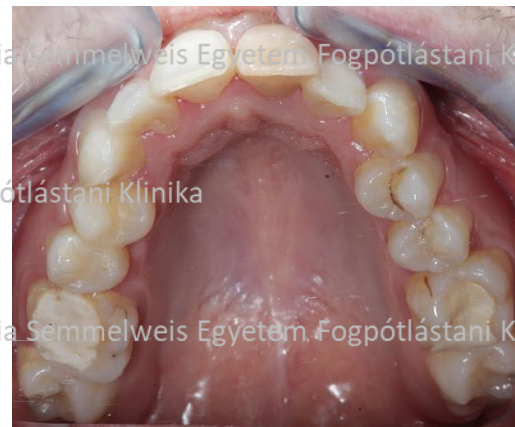Dr Tóth Viktória Semmelweis Egyetem Fogpótlástani Klinika

Dr Tóth Viktória Semmelweis Egyetem Fogpótlástani Klinika

Dr Tóth Viktória Semmelweis Egyetem Fogpótlástani Klinika

Dr Tóth Viktória Semmelweis Egyetem Fogpótlástani Klinika

Dr Tóth Viktória Semmelweis Egyetem Fogpótlástani Klinika



Dr Tóth Viktória Semmelweis Egyetem Fogpótlástani Klinika

	E,T	T	T	T			E,T	T			E,T	T			
8	7	6	5	4	3	2	1	1	2	3	4	5	6	7	8

Dr Tóth Viktória Semmelweis Egyetem Fogpótlástani Klinika

Dr Tóth Viktória Semmelweis Egyetem Fogpótlástani Klinika

foghiány = szürke szám

X = eltávolítandó fog

) (= záródott foghiány

K = korona

H = híd – kiterjedését ( ) jelöli

U = teleszkóp

I = implantátum

C = szuvasodás (caries)

T = tömés

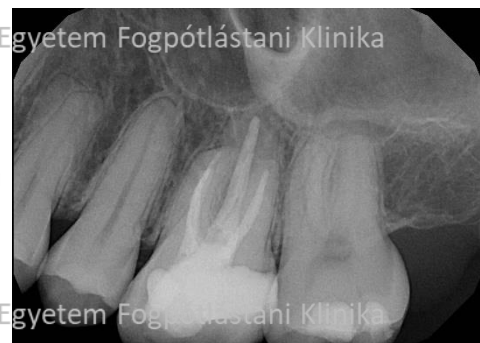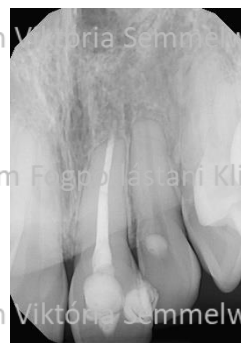E = gyökerkezelt fog (endo)

P = perianikális gyulladás

CS = gyökércsapos fogmű

\* = cserélendő

Dr Tóth Viktória Semmelweis Egyetem Fogpótlástani Klinika



Dr Tóth Viktória Semmelweis Egyetem Fogpótlástani Klinika

Dr Tóth Viktória Semmelweis Egyetem Fogpótlástani Klinika



# Kiindulási státusz

Dr Tóth Viktória Semmelweis Egyetem Fogpótlástani Klinika

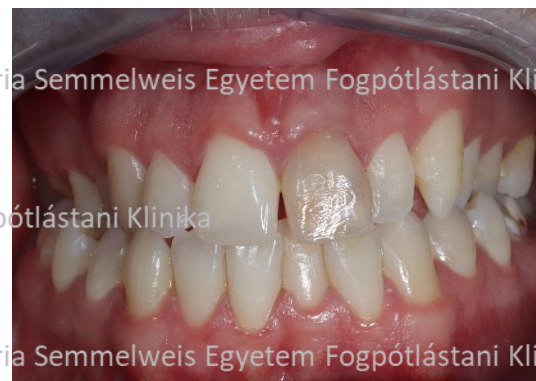Dr Tóth Viktória Semmelweis Egyetem Fogpótlástani Klinika

## Alsó állcsont

Dr Tóth Viktória Semmelweis Egyetem Fogpótlástani Klinika

- Fotó az alsó állcsontról
- Fábián és Fejérdy-féle protetikai foghiányok osztálya: 0.
- Fogazati státusz:

Dr Tóth Viktória Semmelweis Egyetem Fogpótlástani Klinika



Dr Tóth Viktória Semmelweis Egyetem Fogpótlástani Klinika

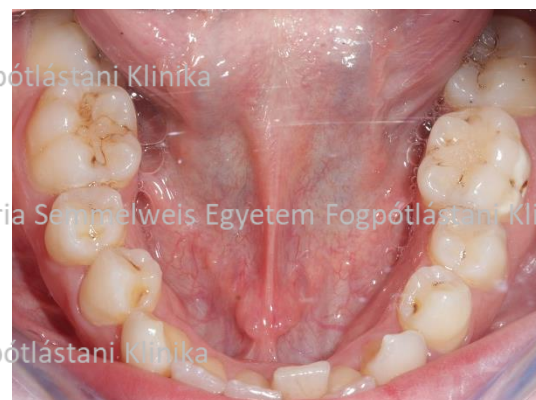Dr Tóth Viktória Semmelweis Egyetem Fogpótlástani Klinika

Dr Tóth Viktória Semmelweis Egyetem Fogpótlástani Klinika

8	7	6	5	4	3	2	1	1	2	3	4	5	6	7	8
	T	T										T	T	T	

Dr Tóth Viktória Semmelweis Egyetem Fogpótlástani Klinika

Dr Tóth Viktória Semmelweis Egyetem Fogpótlástani Klinika



Dr Tóth Viktória Semmelweis Egyetem Fogpótlástani Klinika

Dr Tóth Viktória Semmelweis Egyetem Fogpótlástani Klinika

foghiány = szürke szám

X = eltávolítandó fog

) (= záródott foghiány

K = korona

H = híd – kiterjedését ( ) jelöli

U = teleszkóp

I = implantátum

C = szuvasodás (caries)

T = tömés

E = gyökérkezelt fog (endo)

P = perianikális gyulladás

CS = gyökércsapos fogmű

\* = cserélendő

Dr Tóth Viktória Semmelweis Egyetem Fogpótlástani Klinika



# Kezelési terv

## Előkészítő műveletek

Dr Tóth Viktória Semmelweis Egyetem Fogpótlástani Klinika

Dr Tóth Viktória Semmelweis Egyetem Fogpótlástani Klinika

Dr Tóth Viktória Semmelweis Egyetem Fogpótlástani Klinika

• Szájsebészeti: -

Dr Tóth Viktória Semmelweis Egyetem Fogpótlástani Klinika

• Parodontológiai: Szájhygiénés instruálás és motiválás; supra- és subgingivalis depurálás és polírozás

Dr Tóth Viktória Semmelweis Egyetem Fogpótlástani Klinika

Dr Tóth Viktória Semmelweis Egyetem Fogpótlástani Klinika

Dr Tóth Viktória Semmelweis Egyetem Fogpótlástani Klinika

• Konzerváló fogászati: -

Dr Tóth Viktória Semmelweis Egyetem Fogpótlástani Klinika

Dr Tóth Viktória Semmelweis Egyetem Fogpótlástani Klinika

Dr Tóth Viktória Semmelweis Egyetem Fogpótlástani Klinika

Dr Tóth Viktória Semmelweis Egyetem Fogpótlástani Klinika

Dr Tóth Viktória Semmelweis Egyetem Fogpótlástani Klinika

Dr Tóth Viktória Semmelweis Egyetem Fogpótlástani Klinika

Dr Tóth Viktória Semmelweis Egyetem Fogpótlástani Klinika



# Protetikai Kezelési Terv

Dr Tóth Viktória Semmelweis Egyetem Fogpótlástani Klinika

## Színek jelentése:

Kék = fém, Zöld = kerámia, Piros = akrilát

Sárga = rejtett elhorgonyzási elem (matrix)

Narancsszín = cirkónium-dioxid kerámia

Dr Tóth Viktória Semmelweis Egyetem Fogpótlástani Klinika

Dr Tóth Viktória Semmelweis Egyetem Fogpótlástani Klinika

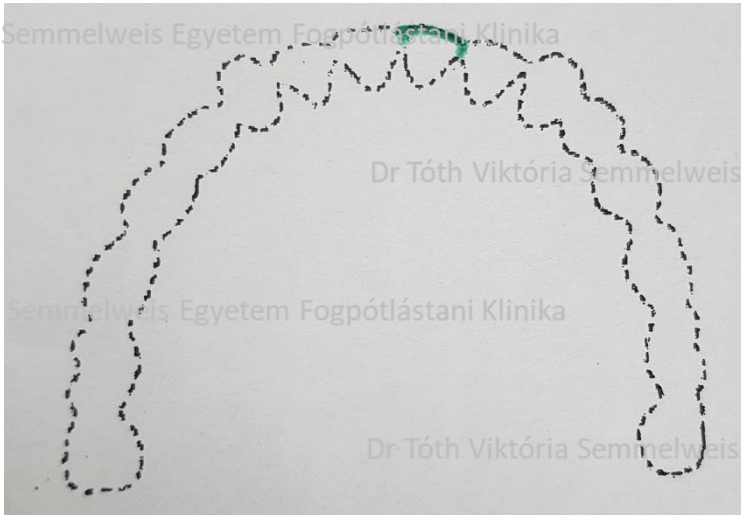
## FELSŐ ÁLLCSONT:

Dr Tóth Viktória Semmelweis Egyetem Fogpótlástani Klinika

- 21 lithium-diszilikát kerámia héj (préskerámia, e.max®)

Dr Tóth Viktória Semmelweis Egyetem Fogpótlástani Klinika

Dr Tóth Viktória Semmelweis Egyetem Fogpótlástani Klinika



Dr Tóth Viktória Semmelweis Egyetem Fogpótlástani Klinika

Dr Tóth Viktória Semmelweis Egyetem Fogpótlástani Klinika

Dr Tóth Viktória Semmelweis Egyetem Fogpótlástani Klinika

Dr Tóth Viktória Semmelweis Egyetem Fogpótlástani Klinika

Dr Tóth Viktória Semmelweis Egyetem Fogpótlástani Klinika

Dr Tóth Viktória Semmelweis Egyetem Fogpótlástani Klinika

# Tanulmányi lenyomatok (Felső: C-szilikon lenyomatanyag; Zetaplus +

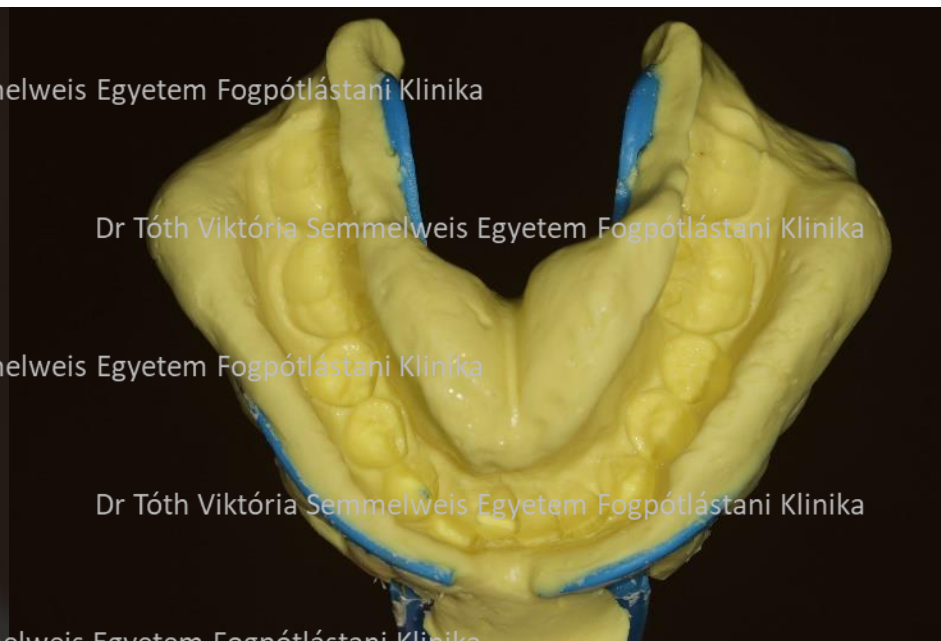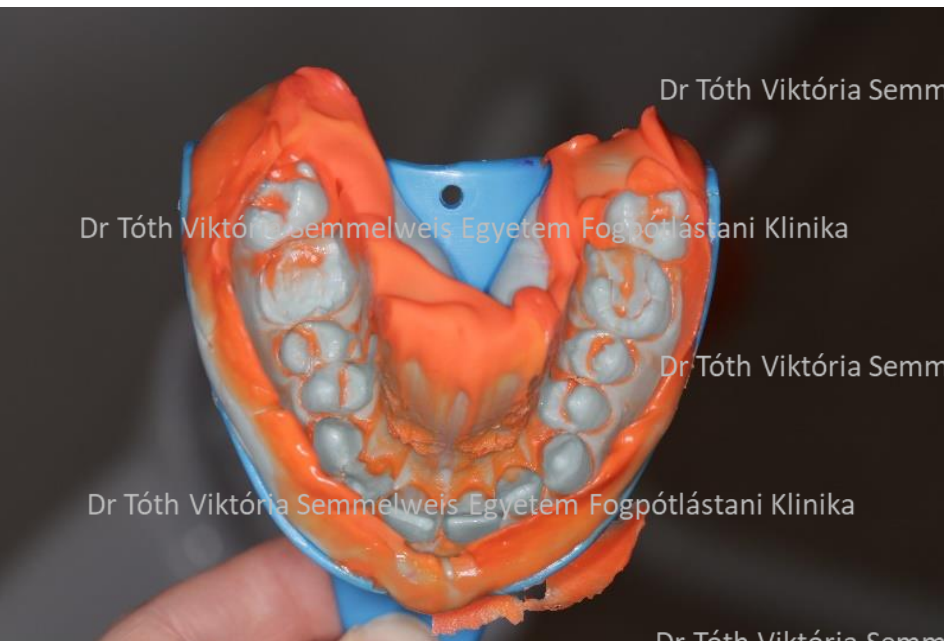Oranwash (Zhermack®)

Antagonista: Tropicalgin alginát (Zhermack®)

tanulmányi minták

Dr Tóth Viktória Semmelweis Egyetem Fogpótlástani Klinika

Dr Tóth Viktória Semmelweis Egyetem Fogpótlástani Klinika



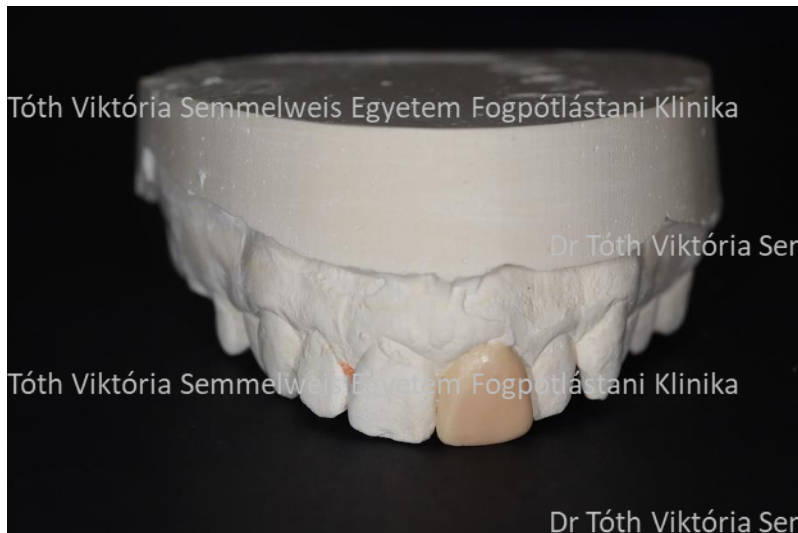Dr Tóth Viktória Semmelweis Egyetem Fogpótlástani Klinika

Dr Tóth Viktória Semmelweis Egyetem Fogpótlástani Klinika

# Wax-up

## Felső szilikonkulcs mock-up készítéséhez I.

Dr Tóth Viktória Semmelweis Egyetem Fogpótlástani Klinika

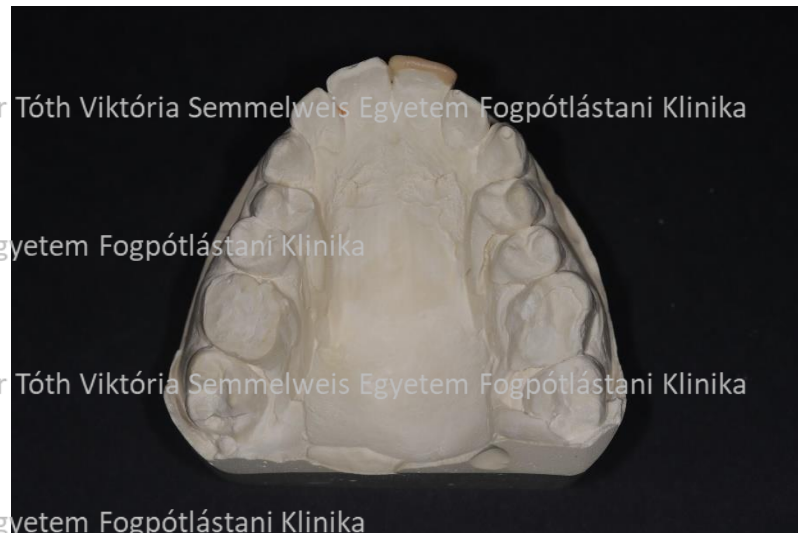

Dr Tóth Viktória Semmelweis Egyetem Fogpótlástani Klinika

Dr Tóth Viktória Semmelweis Egyetem Fogpótlástani Klinika

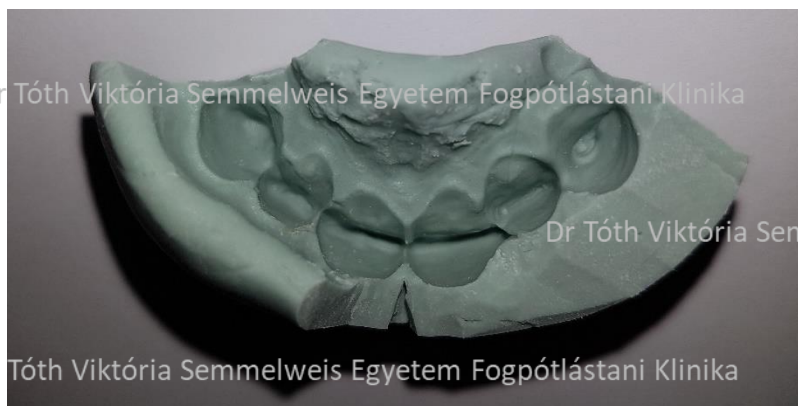
Dr Tóth Viktória Semmelweis Egyetem Fogpótlástani Klinika

Dr Tóth Viktória Semmelweis Egyetem Fogpótlástani Klinika



Dr Tóth Viktória Semmelweis Egyetem Fogpótlástani Klinika


Dr Tóth Viktória Semmelweis Egyetem Fogpótlástani Klinika



Dr Tóth Viktória Semmelweis Egyetem Fogpótlástani Klinika

Dr Tóth Viktória Semmelweis Egyetem Fogpótlástani Klinika

Dr Tóth Viktória Semmelweis Egyetem Fogpótlástani Klinika



Dr Tóth Viktória Semmelweis Egyetem Fogpótlástani Klinika

Dr Tóth Viktória Semmelweis Egyetem Fogpótlástani Klinika

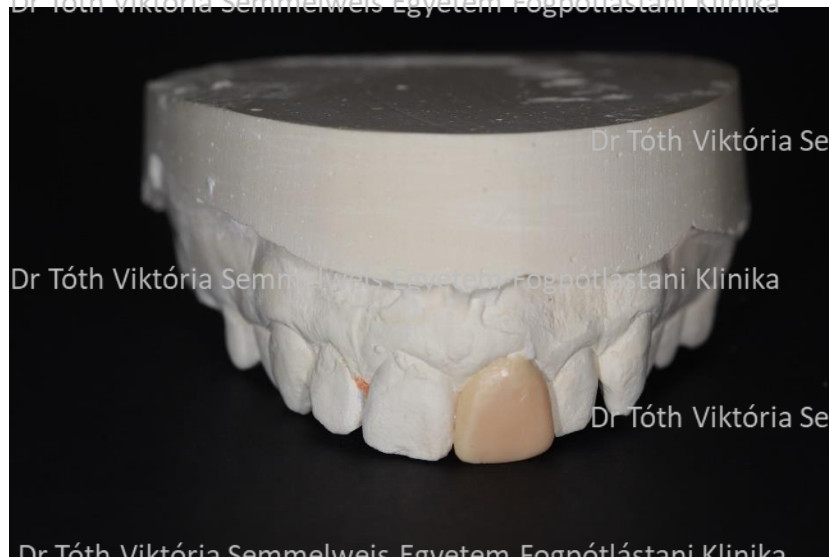Dr Tóth Viktória Semmelweis Egyetem Fogpótlástani Klinika

Dr Tóth Viktória Semmelweis Egyetem Fogpótlástani Klinika

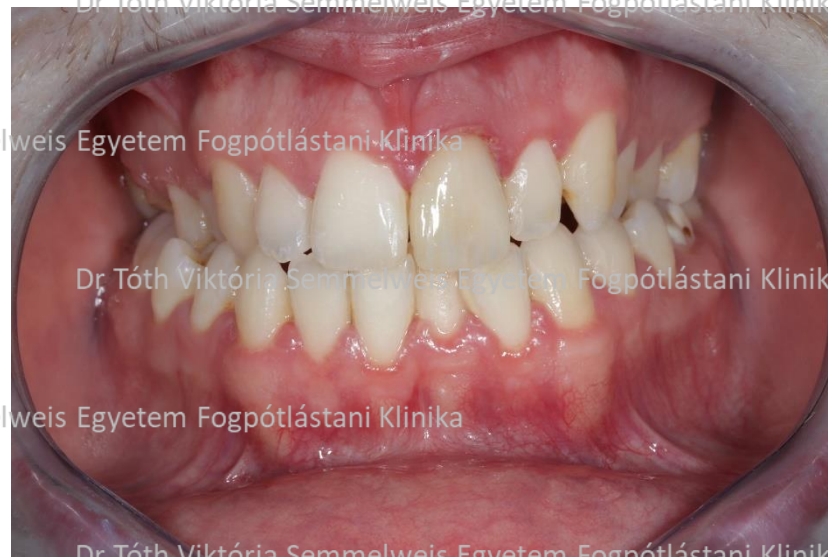# Wax-up; Mock-up

Dr Tóth Viktória Semmelweis Egyetem Fogpótlástani Klinika

Dr Tóth Viktória Semmelweis Egyetem Fogpótlástani Klinika



Dr Tóth Viktória Semmelweis Egyetem Fogpótlástani Klinika



Dr Tóth Viktória Semmelweis Egyetem Fogpótlástani Klinika

Dr Tóth Viktória Semmelweis Egyetem Fogpótlástani Klinika

Dr Tóth Viktória Semmelweis Egyetem Fogpótlástani Klinika

Dr Tóth Viktória Semmelweis Egyetem Fogpótlástani Klinika

Dr Tóth Viktória Semmelweis Egyetem Fogpótlástani Klinika





Dr Tóth Viktória Semmelweis Egyetem Fogpótlástani Klinika

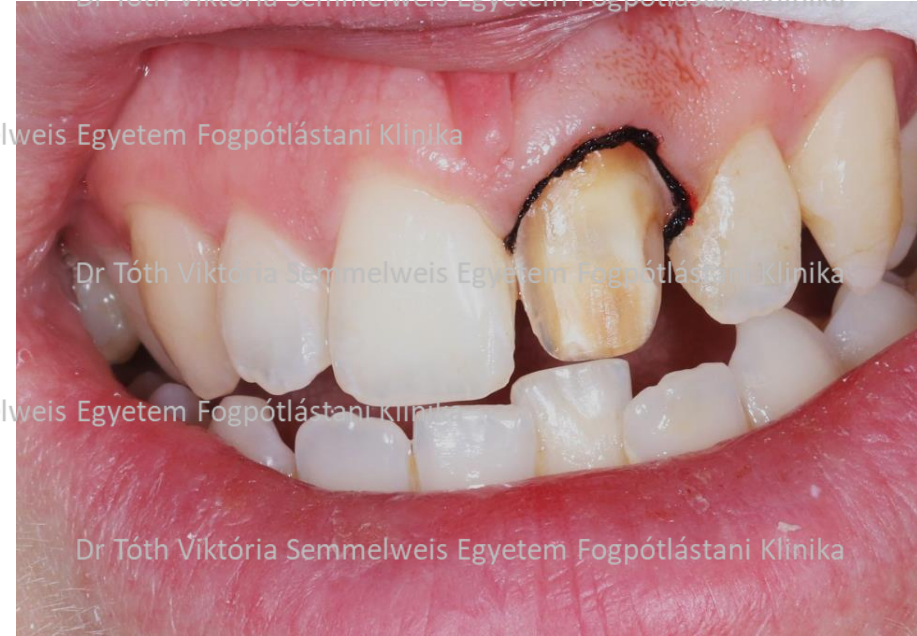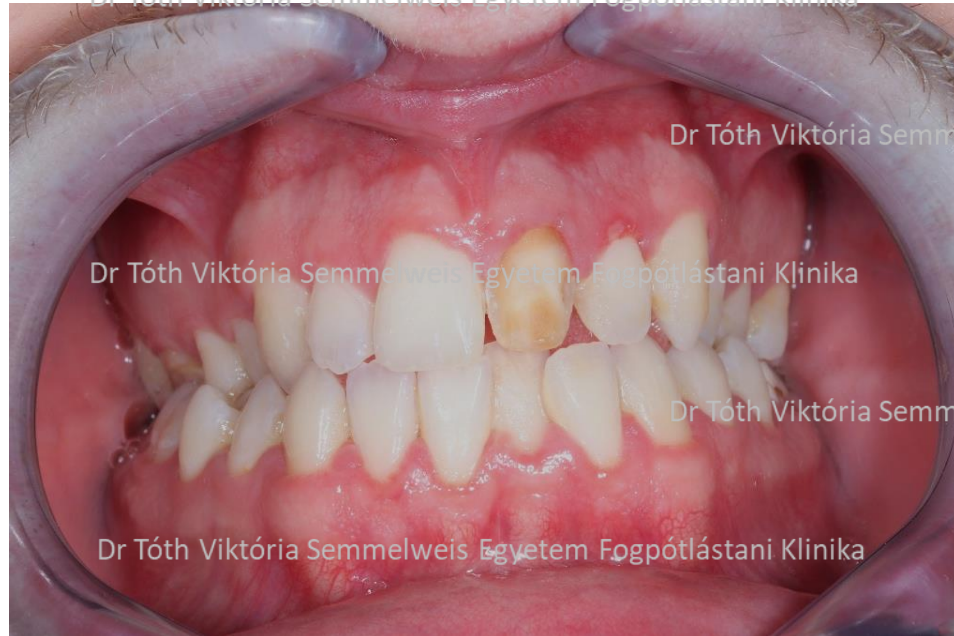Dr Tóth Viktória Semmelweis Egyetem Fogpótlástani Klinika

# Előkészített csonk dupla fonalas sulcustágítással

Dr Tóth Viktória Semmelweis Egyetem Fogpótlástani Klinika

Dr Tóth Viktória Semmelweis Egyetem Fogpótlástani Klinika

Dr Tóth Viktória Semmelweis Egyetem Fogpótlástani Klinika



Dr Tóth Viktória Semmelweis Egyetem Fogpótlástani Klinika

Dr Tóth Viktória Semmelweis Egyetem Fogpótlástani Klinika

Dr Tóth Viktória Semmelweis Egyetem Fogpótlástani Klinika

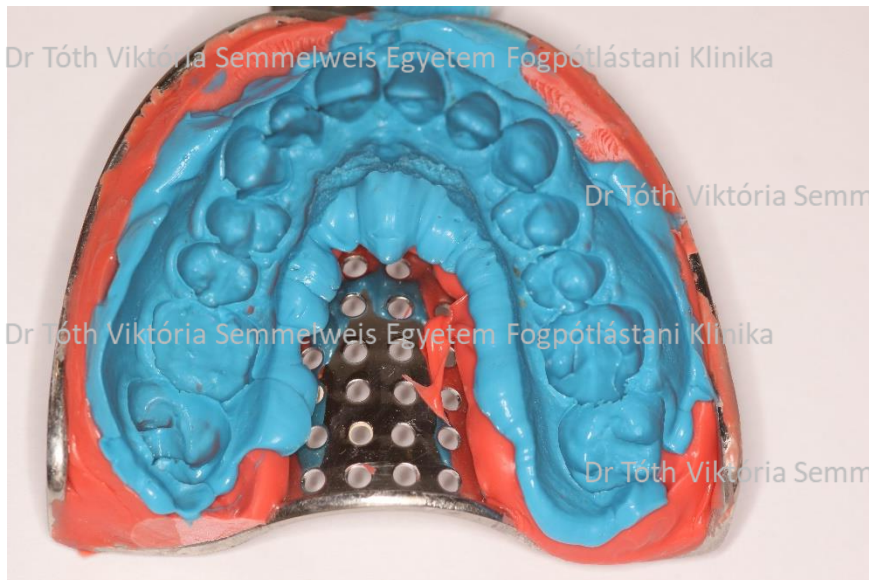

# Precíziós-szituációs lenyomatvétel két fázis, két idő

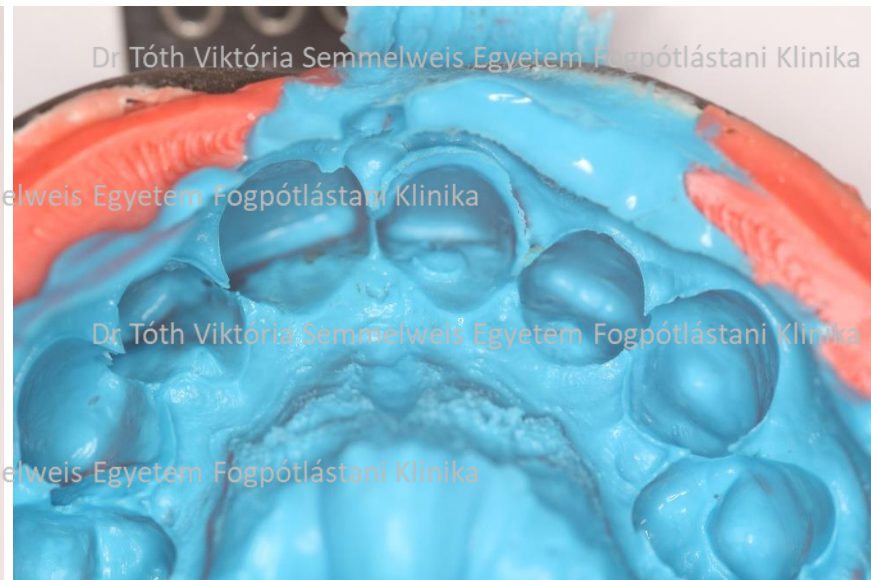## A-szilikon lenyomatanyag;

### IKP rögzítése

Dr Tóth Viktória Semmelweis Egyetem Fogpótlástani Klinika



Dr Tóth Viktória Semmelweis Egyetem Fogpótlástani Klinika



Dr Tóth Viktória Semmelweis Egyetem Fogpótlástani Klinika

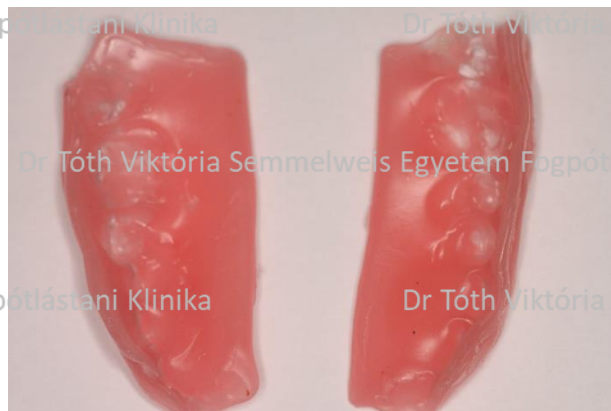Dr Tóth Viktória Semmelweis Egyetem Fogpótlástani Klinika

Dr Tóth Viktória Semmelweis Egyetem Fogpótlástani Klinika

Dr Tóth Viktória Semmelweis Egyetem Fogpótlástani Klinika

Dr Tóth Viktória Semmelweis Egyetem Fogpótlástani Klinika

Dr Tóth Viktória Semmelweis Egyetem Fogpótlástani Klinika

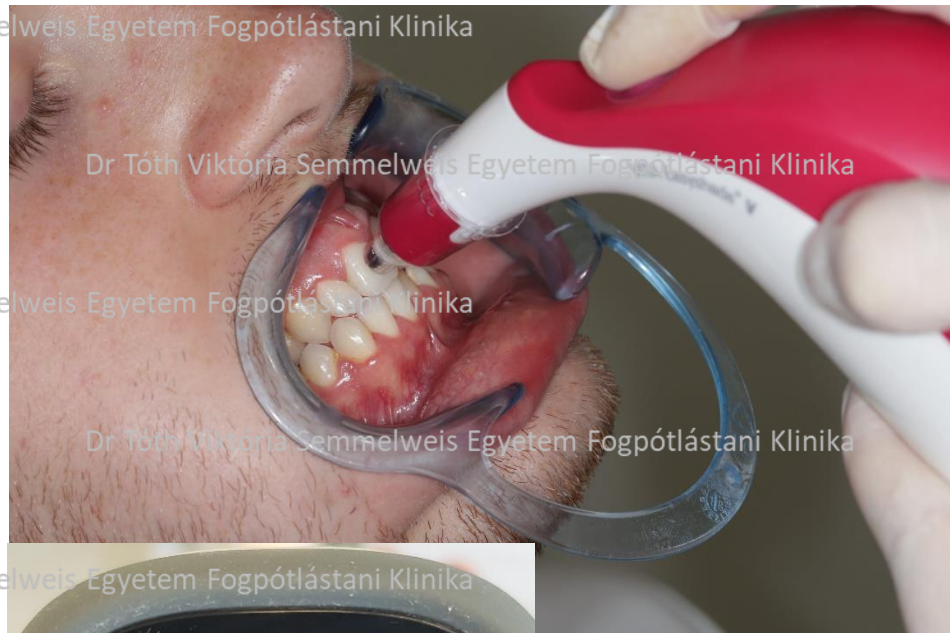
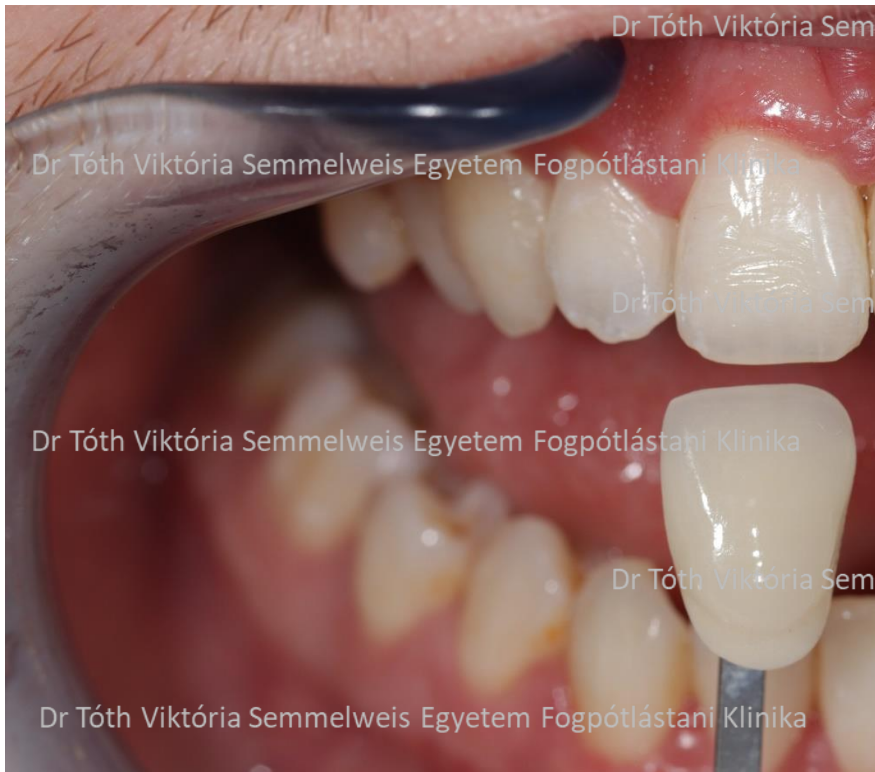
Dr Tóth Viktória Semmelweis Egyetem Fogpótlástani Klinika

Dr Tóth Viktória Semmelweis Egyetem Fogpótlástani Klinika

Dr Tóth Viktória Semmelweis Egyetem Fogpótlástani Klinika

# Fogszínmeghatározás (Vita 3D Master): 1M2; EasyShade Advance spektrofotométer



Dr Tóth Viktória Semmelweis Egyetem Fogpótlástani Klinika

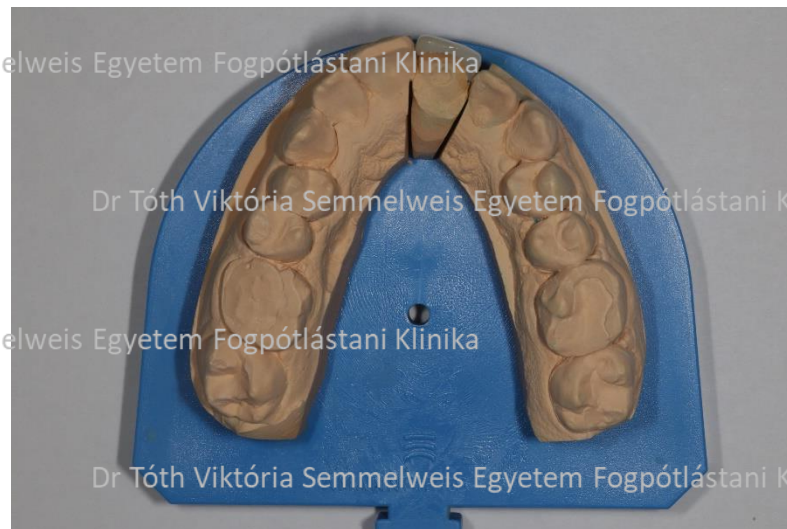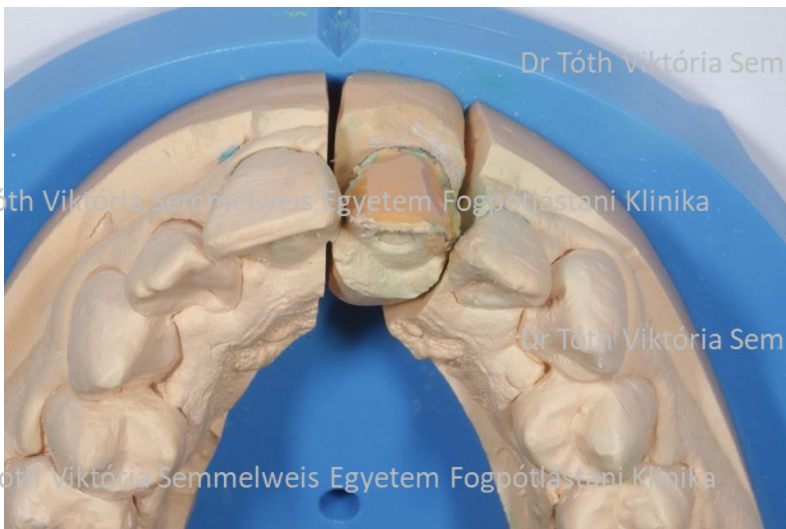
Dr Tóth Viktória Semmelweis Egyetem Fogpótlástani Klinika

# Szekciós minta

Dr Tóth Viktória Semmelweis Egyetem Fogpótlástani Klinika

Dr Tóth Viktória Semmelweis Egyetem Fogpótlástani Klinika

Dr Tóth Viktória Semmelweis Egyetem Fogpótlástani Klinika



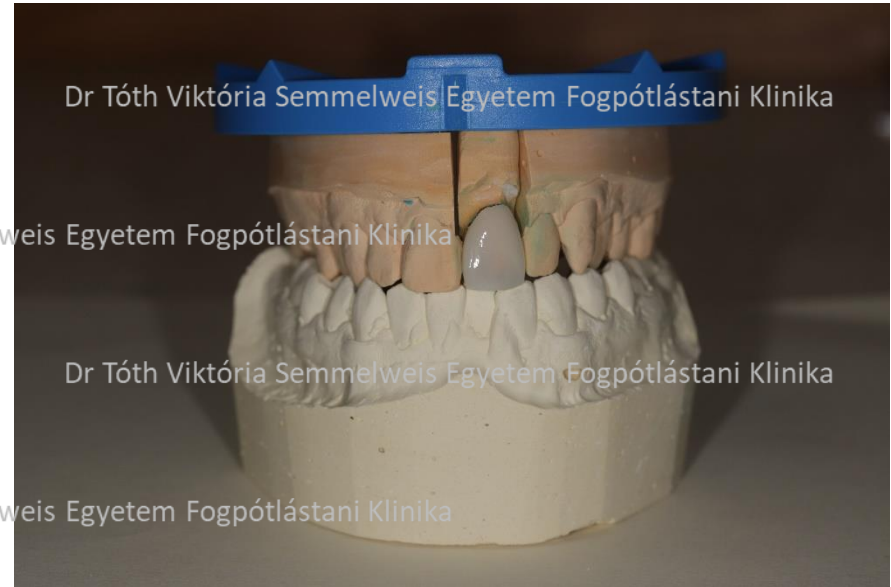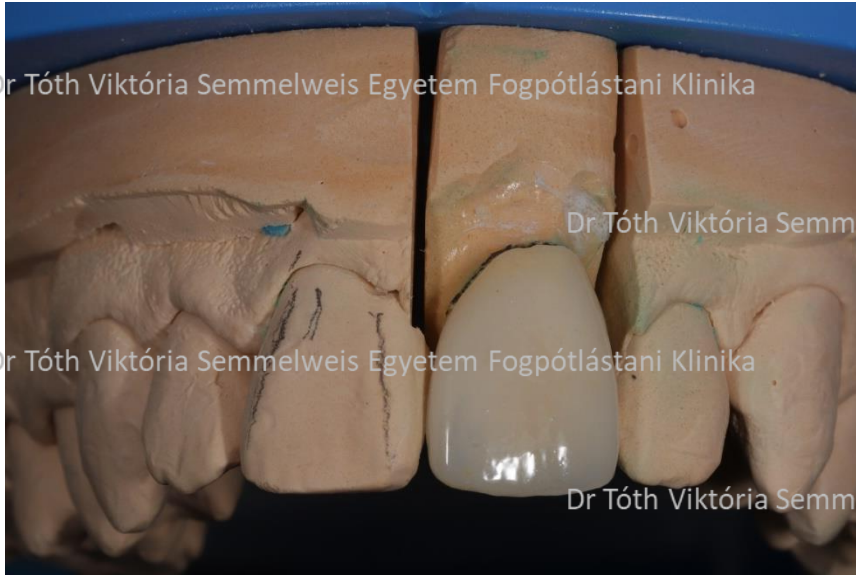Dr Tóth Viktória Semmelweis Egyetem Fogpótlástani Klinika

Dr Tóth Viktória Semmelweis Egyetem Fogpótlástani Klinika

Dr Tóth Viktória Semmelweis Egyetem Fogpótlástani Klinika



Dr Tóth Viktória Semmelweis Egyetem Fogpótlástani Klinika



Dr Tóth Viktória Semmelweis Egyetem Fogpótlástani Klinika

Dr Tóth Viktória Semmelweis Egyetem Fogpótlástani Klinika

Dr Tóth Viktória Semmelweis Egyetem Fogpótlástani Klinika

Dr Tóth Viktória Semmelweis Egyetem Fogpótlástani Klinika

Dr Tóth Viktória Semmelweis Egyetem Fogpótlástani Klinika



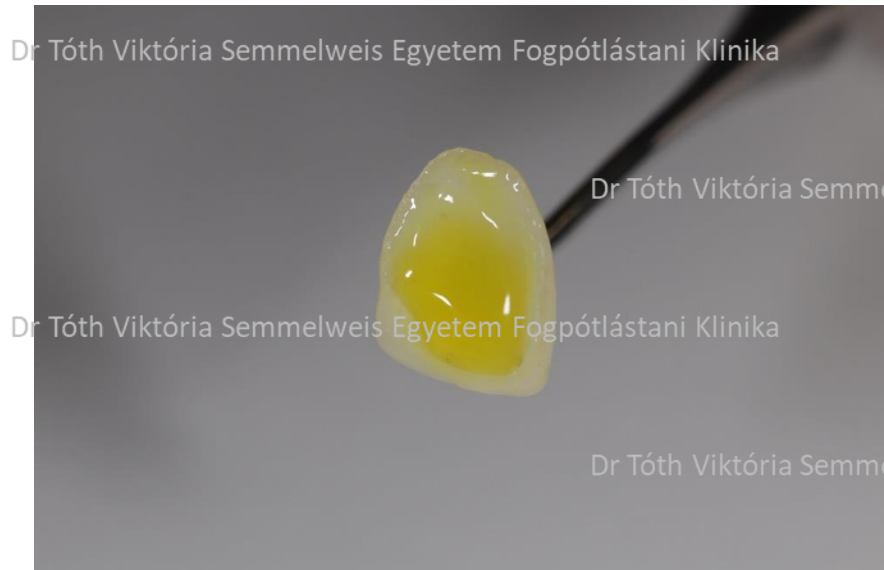Dr Tóth Viktória Semmelweis Egyetem Fogpótlástani Klinika

Dr Tóth Viktória Semmelweis Egyetem Fogpótlástani Klinika



# Héj előkészítése (Alkohol; 9,5% hidrofluorsav Ultradent; Silan Ultradent)

Dr Tóth Viktória Semmelweis Egyetem Fogpótlástani Klinika

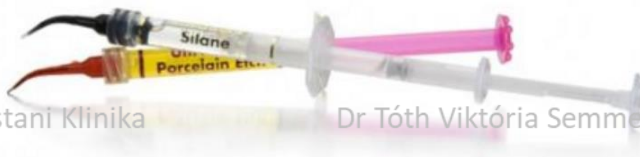

Dr Tóth Viktória Semmelweis Egyetem Fogpótlástani Klinika



Dr Tóth Viktória Semmelweis Egyetem Fogpótlástani Klinika

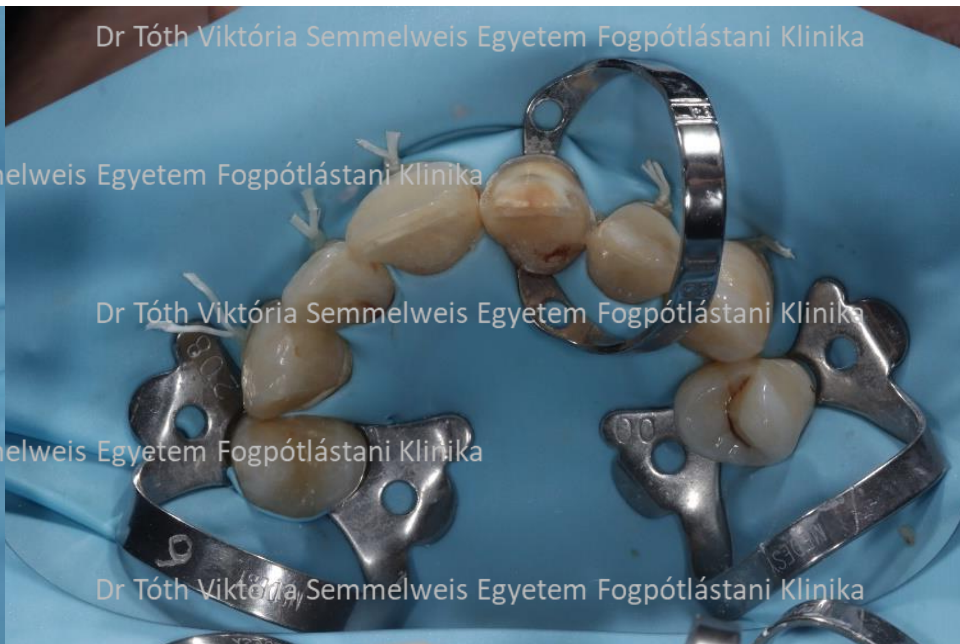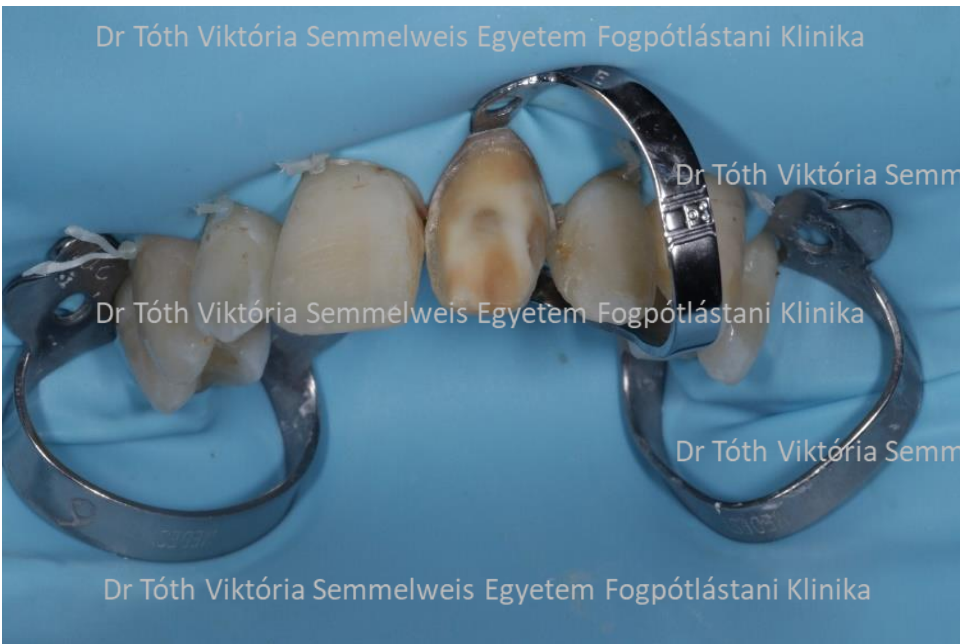Dr Tóth Viktória Semmelweis Egyetem Fogpótlástani Klinika



Dr Tóth Viktória Semmelweis Egyetem Fogpótlástani Klinika

Dr Tóth Viktória Semmelweis Egyetem Fogpótlástani Klinika

Dr Tóth Viktória Semmelweis Egyetem Fogpótlástani Klinika



Dr Tóth Viktória Semmelweis Egyetem Fogpótlástani Klinika

Dr Tóth Viktória Semmelweis Egyetem Fogpótlástani Klinika

Dr Tóth Viktória Semmelweis Egyetem Fogpótlástani Klinika



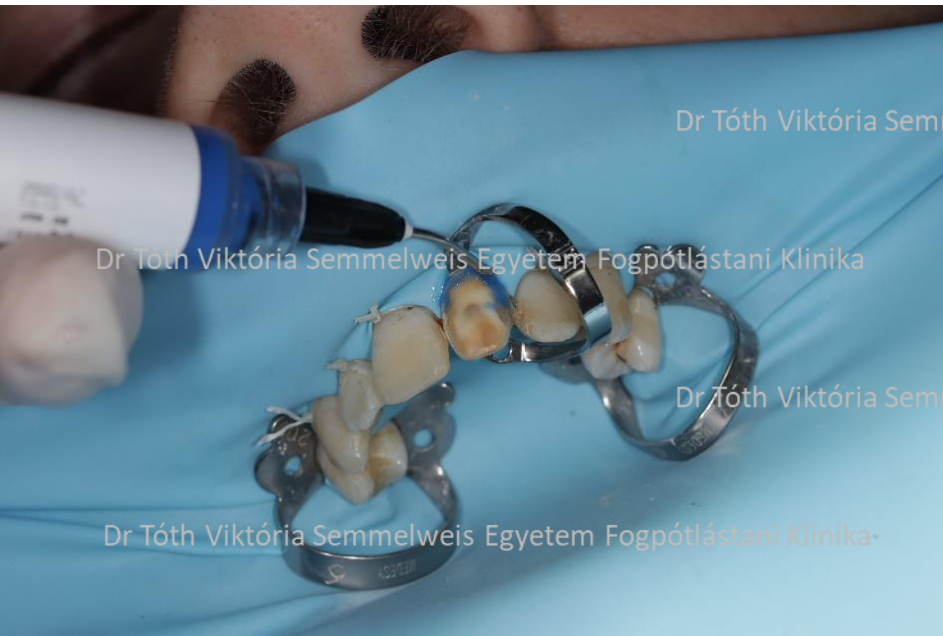Dr Tóth Viktória Semmelweis Egyetem Fogpótlástani Klinika

# Fog abszolút izolálása kofferdammal

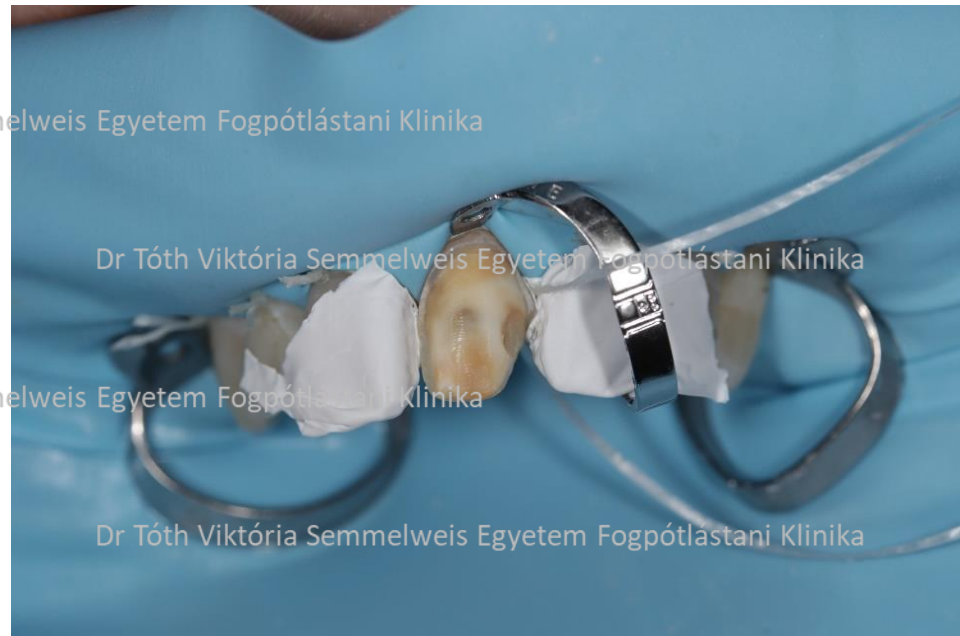## Zománc szelektív savazása 37%-os ortofoszforsavval

## Teflonnal szomszédos fogak izolálása

Dr Tóth Viktória Semmelweis Egyetem Fogpótlástani Klinika



Dr Tóth Viktória Semmelweis Egyetem Fogpótlástani Klinika



Dr Tóth Viktória Semmelweis Egyetem Fogpótlástani Klinika

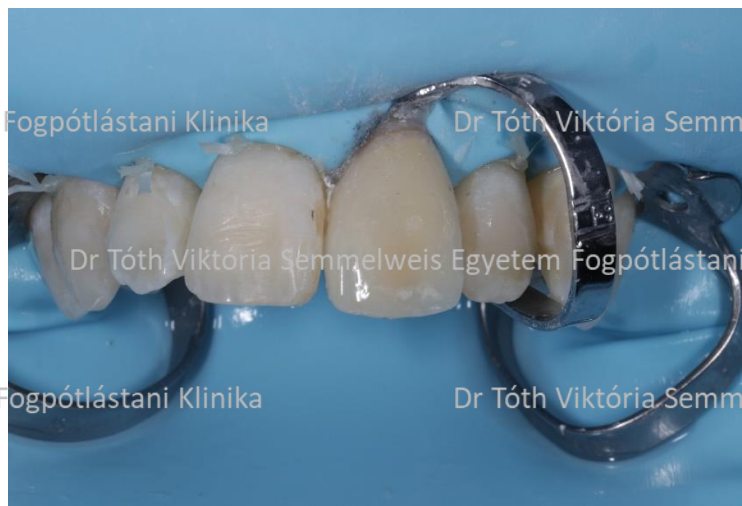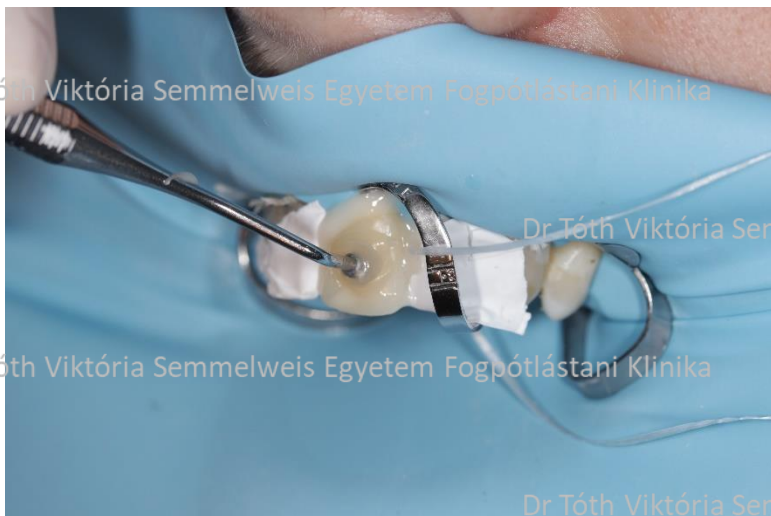Dr Tóth Viktória Semmelweis Egyetem Fogpótlástani Klinika

Dr Tóth Viktória Semmelweis Egyetem Fogpótlástani Klinika

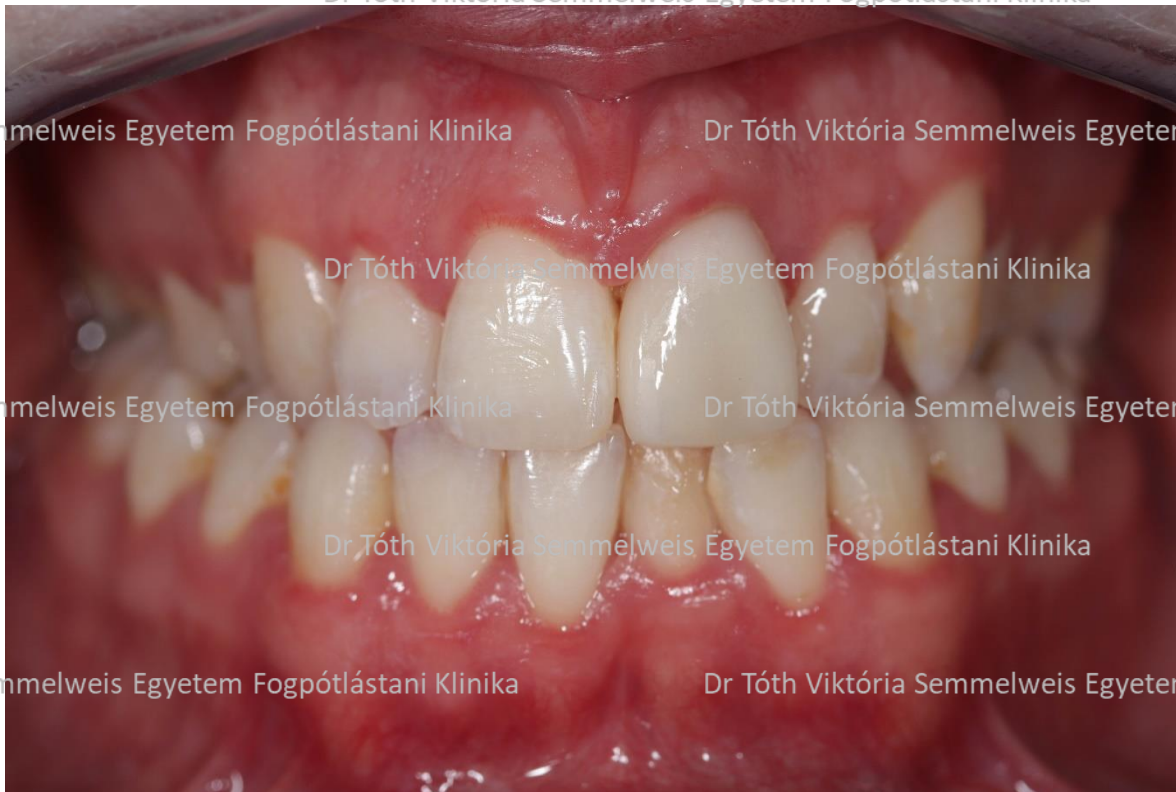

# Fog abszolút izolálása kofferdammal

## Héj adhezív rögzítése self-adhezív dual cementtel (3M ESPE U200 RelyX), finírozás és polírozás



Dr Tóth Viktória Semmelweis Egyetem Fogpótlástani Klinika



Dr Tóth Viktória Semmelweis Egyetem Fogpótlástani Klinika

Dr Tóth Viktória Semmelweis Egyetem Fogpótlástani Klinika

Dr Tóth Viktória Semmelweis Egyetem Fogpótlástani Klinika

Dr Tóth Viktória Semmelweis Egyetem Fogpótlástani Klinika

Dr Tóth Viktória Semmelweis Egyetem Fogpótlástani Klinika

Dr Tóth Viktória Semmelweis Egyetem Fogpótlástani Klinika

Dr Tóth Viktória Semmelweis Egyetem Fogpótlástani Klinika

Dr Tóth Viktória Semmelweis Egyetem Fogpótlástani Klinika

Dr Tóth Viktória Semmelweis Egyetem Fogpótlástani Klinika

Dr Tóth Viktória Semmelweis Egyetem Fogpótlástani Klinika


Dr Tóth Viktória Semmelweis Egyetem Fogpótlástani Klinika



# Arc- és mosolyfotók

Dr Tóth Viktória Semmelweis Egyetem Fogpótlástani Klinika

Dr Tóth Viktória Semmelweis Egyetem Fogpótlástani Klinika



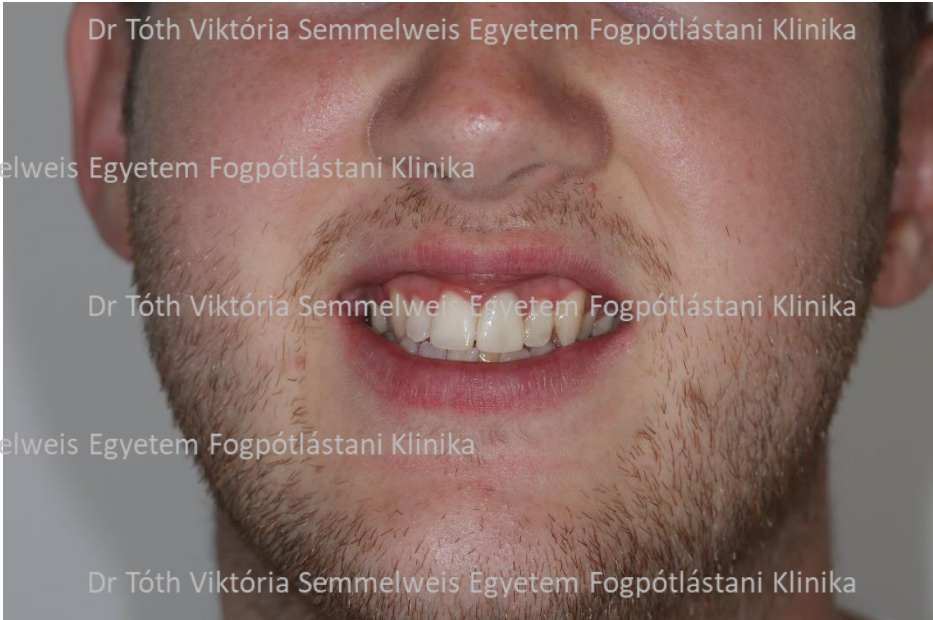
Dr Tóth Viktória Semmelweis Egyetem Fogpótlástani Klinika

Dr Tóth Viktória Semmelweis Egyetem Fogpótlástani Klinika

Dr Tóth Viktória Semmelweis Egyetem Fogpótlástani Klinika

Dr Tóth Viktória Semmelweis Egyetem Fogpótlástani Klinika

Dr Tóth Viktória Semmelweis Egyetem Fogpótlástani Klinika



Dr Tóth Viktória Semmelweis Egyetem Fogpótlástani Klinika

Dr Tóth Viktória Semmelweis Egyetem Fogpótlástani Klinika

Dr Tóth Viktória Semmelweis Egyetem Fogpótlástani Klinika

Dr Tóth Viktória Semmelweis Egyetem Fogpótlástani Klinika

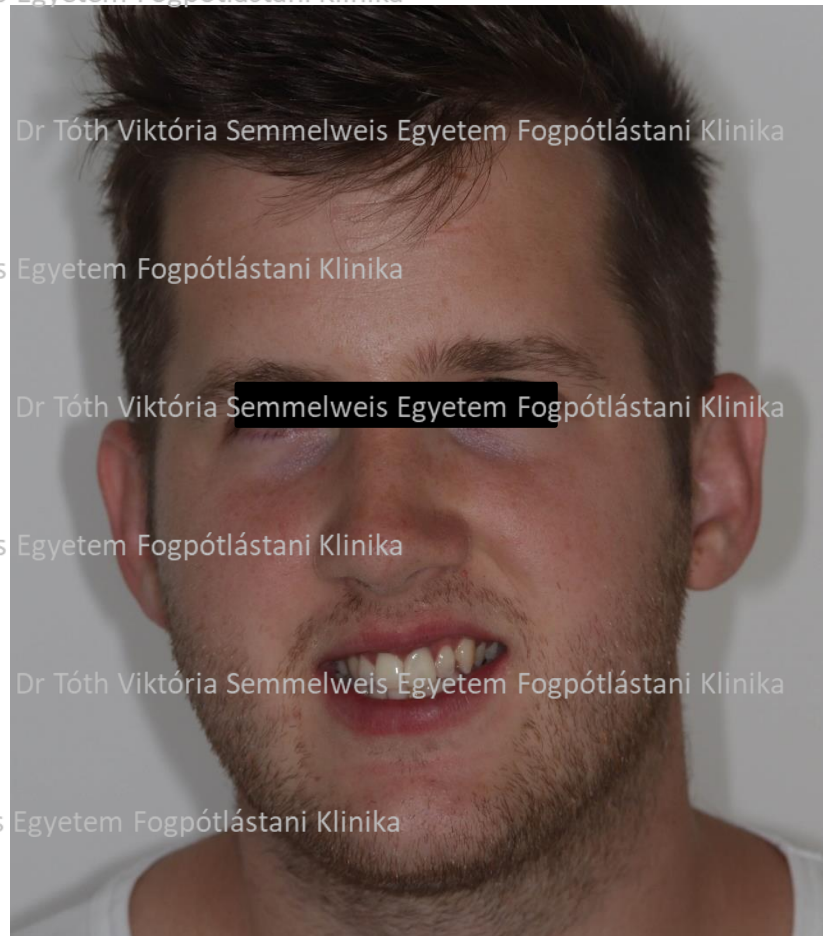
Dr Tóth Viktória Semmelweis Egyetem Fogpótlástani Klinika

Dr Tóth Viktória Semmelweis Egyetem Fogpótlástani Klinika

Dr Tóth Viktória Semmelweis Egyetem Fogpótlástani Klinika



Dr Tóth Viktória Semmelweis Egyetem Fogpótlástani Klinika



Dr Tóth Viktória Semmelweis Egyetem Fogpótlástani Klinika

Dr Tóth Viktória Semmelweis Egyetem Fogpótlástani Klinika



# Rövid távú kontroll

# Hosszú távú kontroll

Professzionális szájhygiénés kezelés, ismételt  
instruálás és motiválás.  
Státusz ellenőrzése.



Dr Tóth Viktória Semmelweis Egyetem Fogpótlástani Klinika

Dr Tóth Viktória Semmelweis Egyetem Fogpótlástani Klinika

Dr Tóth Viktória Semmelweis Egyetem Fogpótlástani Klinika

Dr Tóth Viktória Semmelweis Egyetem Fogpótlástani Klinika

Dr Tóth Viktória Semmelweis Egyetem Fogpótlástani Klinika

Köszönöm a megtisztelő figyelmet!

Dr Tóth Viktória Semmelweis Egyetem Fogpótlástani Klinika

Dr Tóth Viktória Semmelweis Egyetem Fogpótlástani Klinika

Dr Tóth Viktória Semmelweis Egyetem Fogpótlástani Klinika

Dr Tóth Viktória Semmelweis Egyetem Fogpótlástani Klinika

Dr Tóth Viktória Semmelweis Egyetem Fogpótlástani Klinika

Dr Tóth Viktória Semmelweis Egyetem Fogpótlástani Klinika

Dr Tóth Viktória Semmelweis Egyetem Fogpótlástani Klinika

Dr Tóth Viktória Semmelweis Egyetem Fogpótlástani Klinika

