



SEMMELWEIS EGYETEM

Fogorvostudományi Kar

Oktatási Centrum, Fogpótlástani Klinika

Igazgató: Dr. Hermann Péter egyetemi tanár

Fogpótlástani Szakvizsga Esetbemutató

Lithium-diszilikát kerámia héjak

Vizsgáló: Dr. Kollár Karolina

Tutor: Dr. Schmidt Péter, Dr. Czeglédy Ágota

Konzulens: Prof. Dr. Hermann Péter, Dr. Dombi Csaba

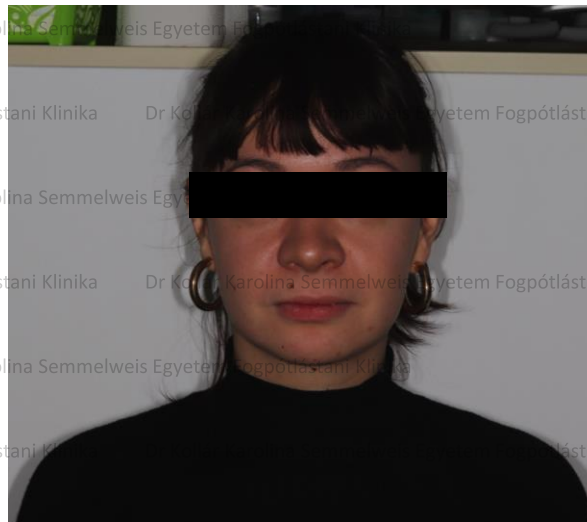Esetbemutató

- 17. frontfog előkészítés héj készítéséhez, héj végleges rögzítése kofferdám izolálásban magas esztétikájú fogpótlás tervezése, kivitelezése wax-up, mock-up alapján
- 18. direkt „mosolytervezés” wax-up, mock-up felhasználásával (kompozit vagy egyéb polimer)



A páciens bemutatása

- 25 éves nő
- Reklámcéges munkatárs



A fogorvosi vizsgálatra érkezés indoka

- *Felső front fogainak elszíneződését szeretné eltüntetni*

Általános anamnézis

- Fogászati kezelést befolyásoló tényezők nincsenek
- Általános egészségügyi állapotra vonatkozó adatok, betegségek: nem ismert betegség, nincs gyógyszereszedés
- Allergia: nem ismert
- Egészségre káros szokások: nincsenek



Fogászati anamnézis

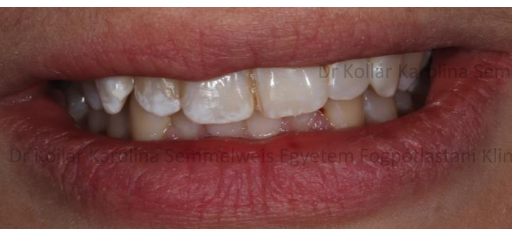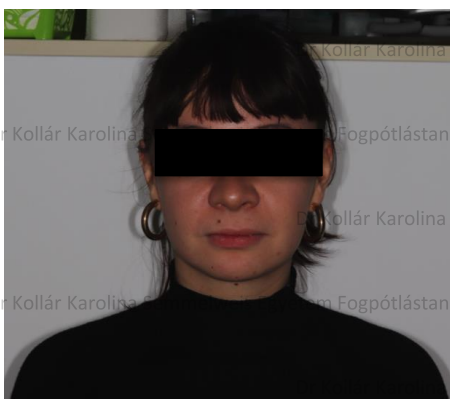- **Korábbi fogpótlások nincsenek**
- **Korábbi fogszabályzó kezelés nem történt**
- **Korábbi extractiók: 18, 28, 38, 48 extractio (Kb 1 éve)**
- **Egyéb korábbi fogászati kezelés: 11 endodonciai kezelés (kb. 2 éve)**



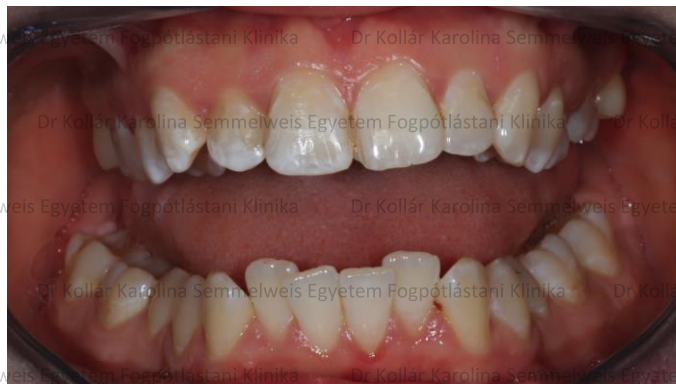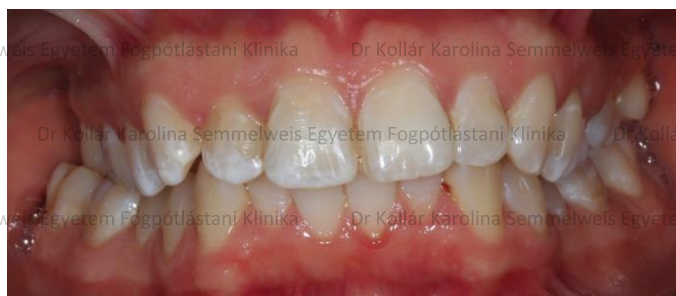Kiindulási státusz

Arc- és szájfotók

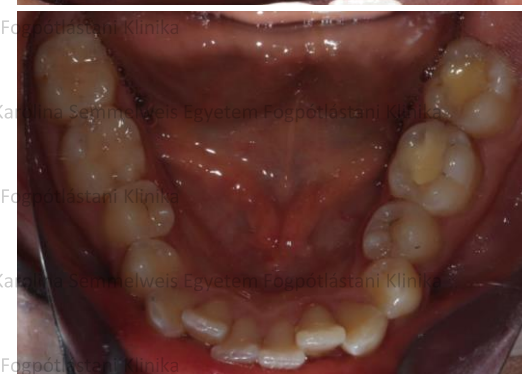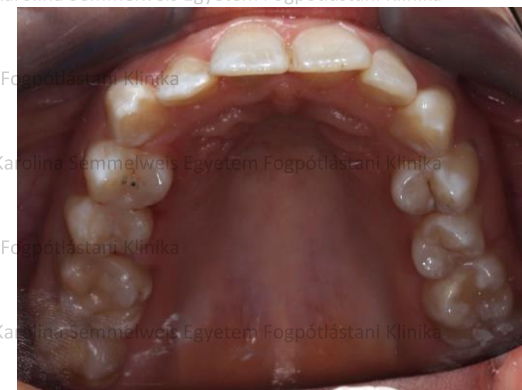Arc



IKP



Felső fogív



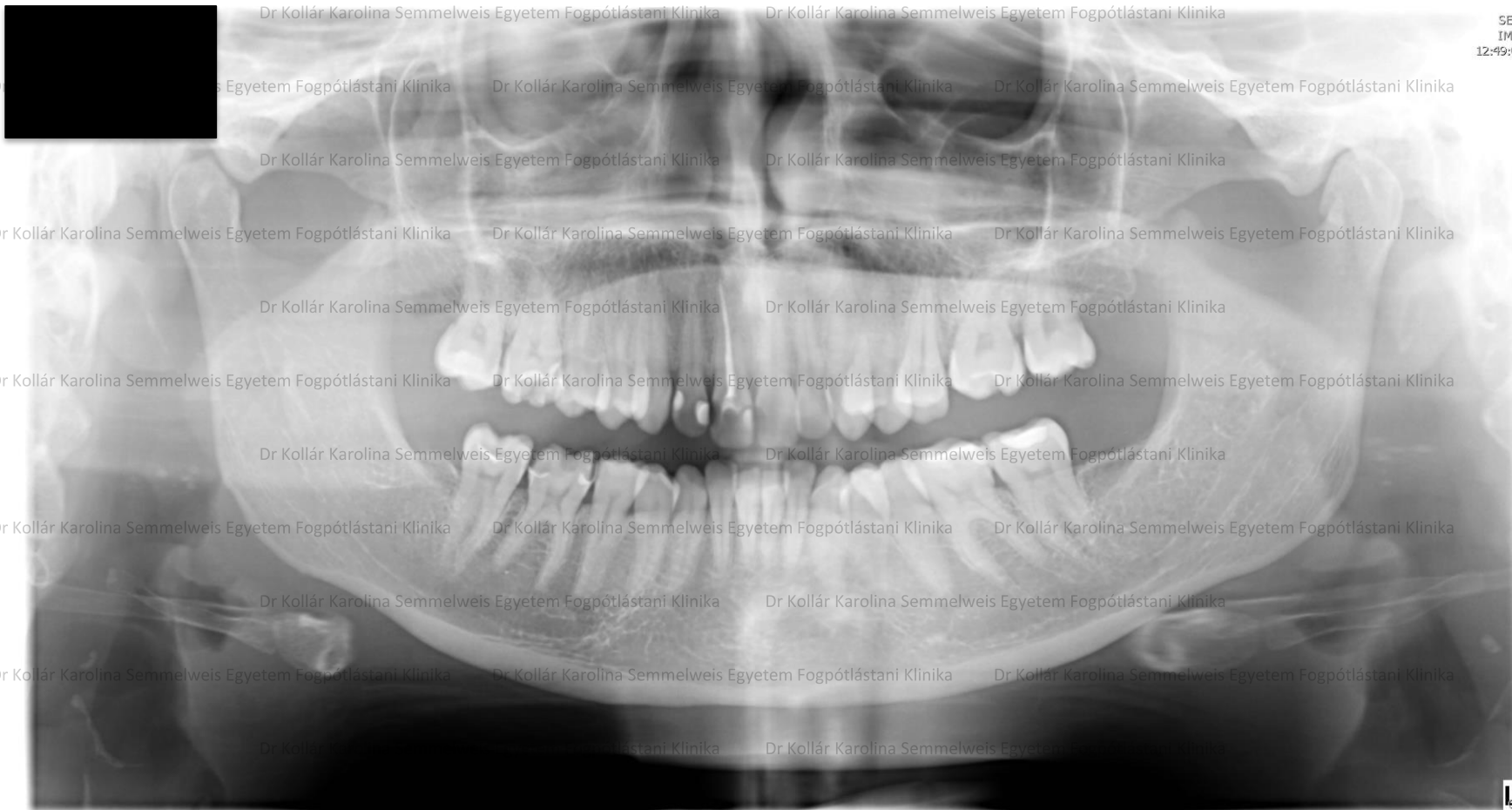Mosoly

Enyhén nyitott

Alsó fogív

Kiindulási státusz

Orthopantomogram



SE:0
IM:0
12:49:00

L

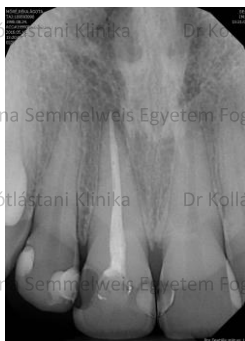

Kiindulási státusz

Dr Kollár Karolina Semmelweis Egyetem Fogpótlástani Klinika Dr Kollár Karolina Semmelweis Egyetem Fogpótlástani Klinika

Periapikális röntgenfelvételek és röntgen-diagnózisok

Dr Kollár Karolina Semmelweis Egyetem Fogpótlástani Klinika Dr Kollár Karolina Semmelweis Egyetem Fogpótlástani Klinika Dr Kollár Karolina Semmelweis Egyetem Fogpótlástani Klinika



- foghiány = szürke szám
- X = eltávolítandó fog
-) = záródott foghiány
- K = korona
- H = híd – kiterjedését () jelöli
- U = teleszkóp
- I = implantátum
- C = szuvasodás (caries)
- T = tömés
- E = gyökérkezelt fog (endo)
- P = periapikális gyulladás
- CS = gyökércsapos fogmű
- * = cserélendő

Dr Kollár Karolina Semmelweis Egyetem Fogpótlástani Klinika Dr Kollár Karolina Semmelweis Egyetem Fogpótlástani Klinika Dr Kollár Karolina Semmelweis Egyetem Fogpótlástani Klinika

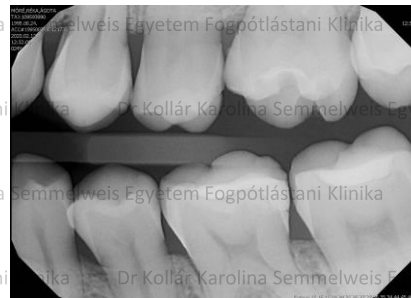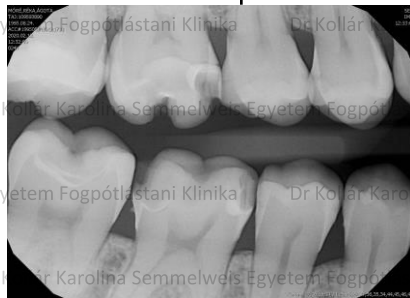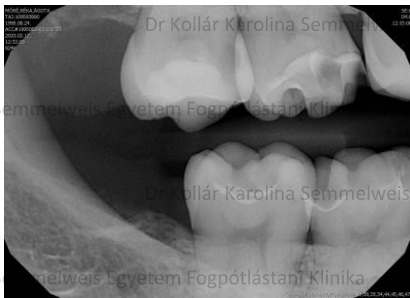Dr Kollár Karolina Semmelweis Egyetem Fogpótlástani Klinika Dr Kollár Karolina Semmelweis Egyetem Fogpótlástani Klinika

Dr Kollár Karolina Semmelweis Egyetem Fogpótlástani Klinika Dr Kollár Karolina Semmelweis Egyetem Fogpótlástani Klinika Dr Kollár Karolina Semmelweis Egyetem Fogpótlástani Klinika

Dr Kollár Karolina Semmelweis Egyetem Fogpótlástani Klinika Dr Kollár Karolina Semmelweis Egyetem Fogpótlástani Klinika

| | | | | | | | | | | | | | | | |
|---|---|-------|---|---|---|---|------|---|---|---|---|---|---|---|---|
| | T | T | T | C | | T | E, T | | | | | | T | | |
| 8 | 7 | 6 | 5 | 4 | 3 | 2 | 1 | 1 | 2 | 3 | 4 | 5 | 6 | 7 | 8 |
| 8 | 7 | 6 | 5 | 4 | 3 | 2 | 1 | 1 | 2 | 3 | 4 | 5 | 6 | 7 | 8 |
| | T | onlay | | | | | | | | | | | T | T | |

Dr Kollár Karolina Semmelweis Egyetem Fogpótlástani Klinika Dr Kollár Karolina Semmelweis Egyetem Fogpótlástani Klinika Dr Kollár Karolina Semmelweis Egyetem Fogpótlástani Klinika



Dr Kollár Karolina Semmelweis Egyetem Fogpótlástani Klinika Dr Kollár Karolina Semmelweis Egyetem Fogpótlástani Klinika Dr Kollár Karolina Semmelweis Egyetem Fogpótlástani Klinika

Dr Kollár Karolina Semmelweis Egyetem Fogpótlástani Klinika Dr Kollár Karolina Semmelweis Egyetem Fogpótlástani Klinika Dr Kollár Karolina Semmelweis Egyetem Fogpótlástani Klinika

Dr Kollár Karolina Semmelweis Egyetem Fogpótlástani Klinika Dr Kollár Karolina Semmelweis Egyetem Fogpótlástani Klinika



Fej-, nyak régió vizsgálata, Intraorális vizsgálat I.

- **Sztomato-onkológiai szűrés: negatív**
- **TMI vizsgálat: kóros elváltozást nem tapasztaltam**
- **Harapási forma: jobb oldali keresztharapás**
- **Artikuláció típusa: szemfogvezetés**



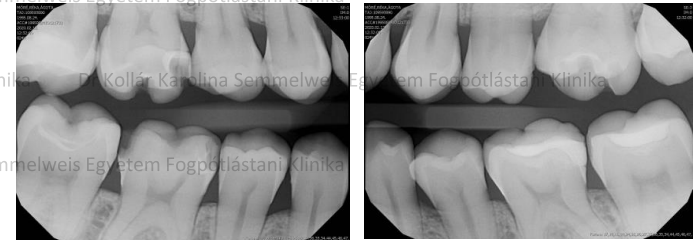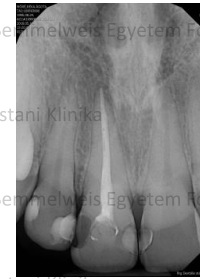Fej-, nyak régió vizsgálata, Intraorális vizsgálat II.

- Szájhygiéné: **Jó**
- Szájnyálkahártya-**elváltozások: nincsenek**
- Parodontium állapota: **egészséges parodontium**



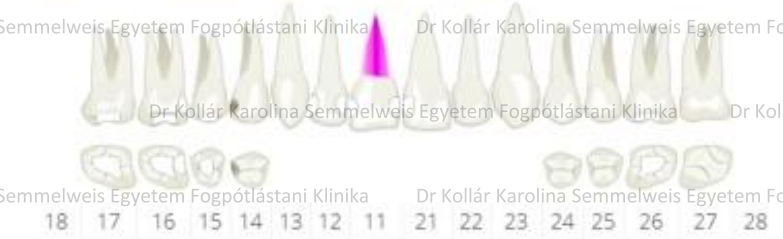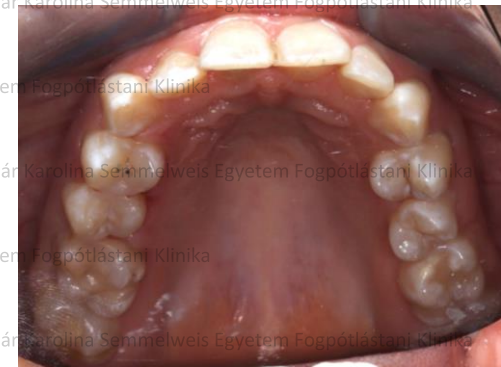Kiindulási státusz

Felső állcsont

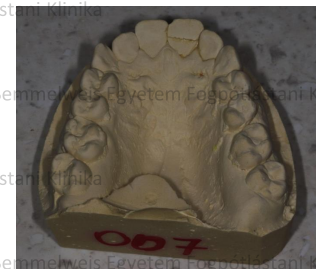

- Fábián és Fejérdy-féle foghiány osztályozás szerint: 0
- Fogazati státusz:

| | | | | | | | | | | | | | | | |
|---|---|---|---|---|---|---|---------|---|---|---|---|---|---|---|---|
| | T | T | | C | | T | E, T | | T | | T | T | | | |
| 8 | 7 | 6 | 5 | 4 | 3 | 2 | 1 | 1 | 2 | 3 | 4 | 5 | 6 | 7 | 8 |



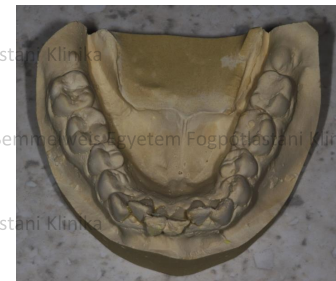
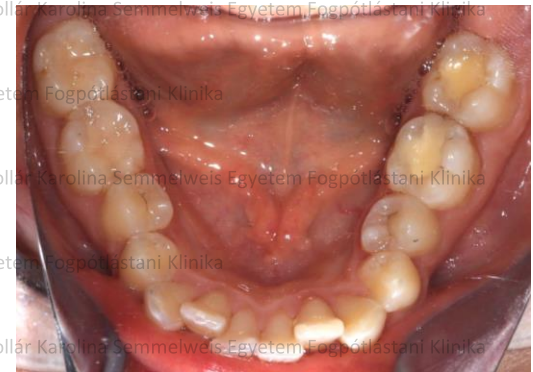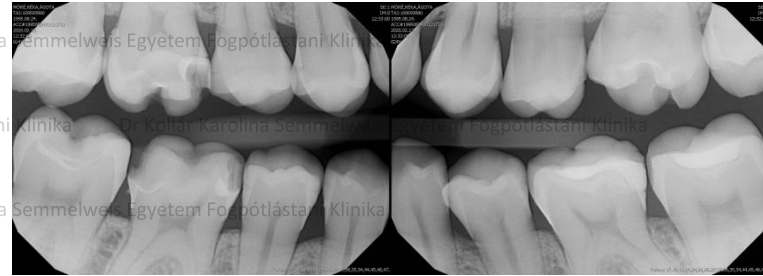
Endodonciai kezelés: 11
 Esztétikus tömés: 17, 16, 12, 11, 21, 26, 27
 Caries: 14



Kiindulási státusz

Alsó állcsont

- Fábián és Fejérdy-féle foghiány osztályozás szerint: 0
- Fogazati státusz:



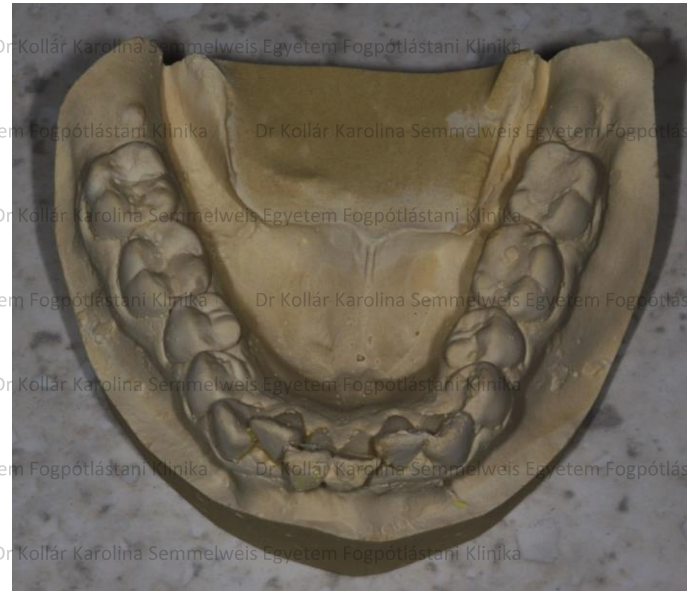
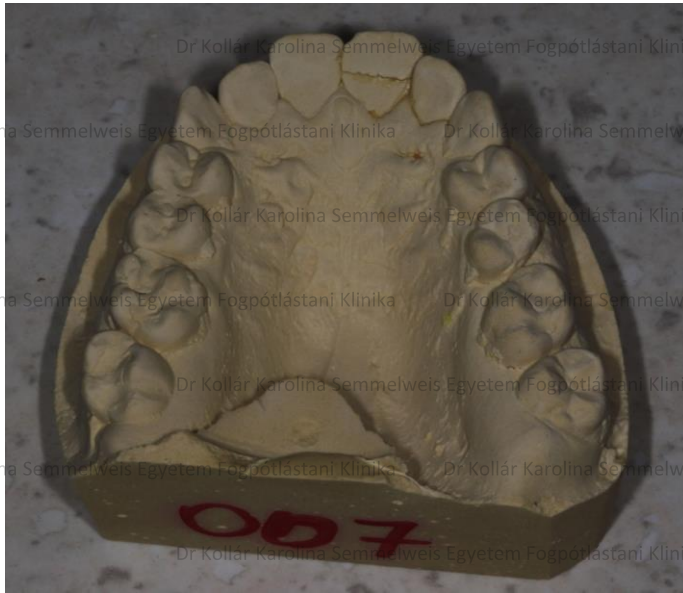
Eszztétikus tömés: 36, 37, 47
Kompozit onlay: 46



Kezelési terv

Előkészítő műveletek

- Konzerváló fogászati kezelési terv: 14 tömés
- Tanulmányi minták



Protetikai Kezelési terv

Színek jelentése:

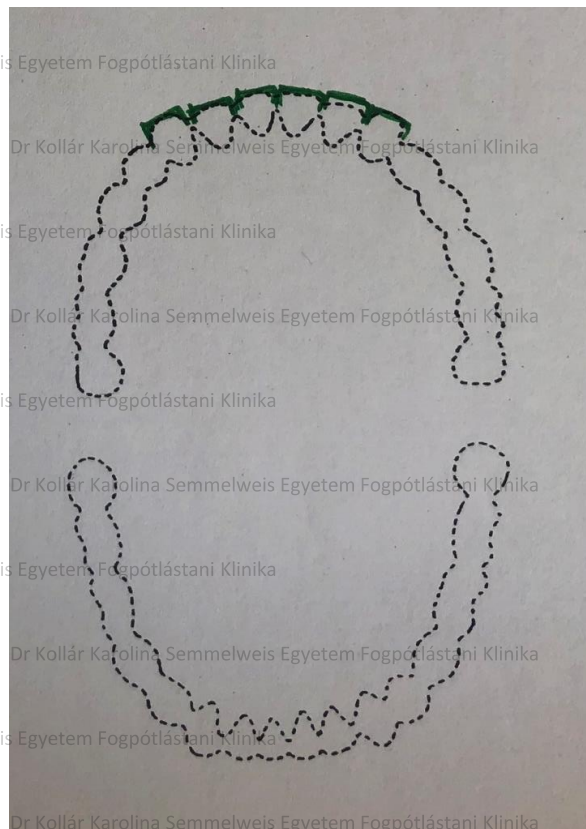
Kék = fém, Zöld = kerámia, Piros = akrilát

Sárga = rejtett elhorgonyzási elem (matrix)

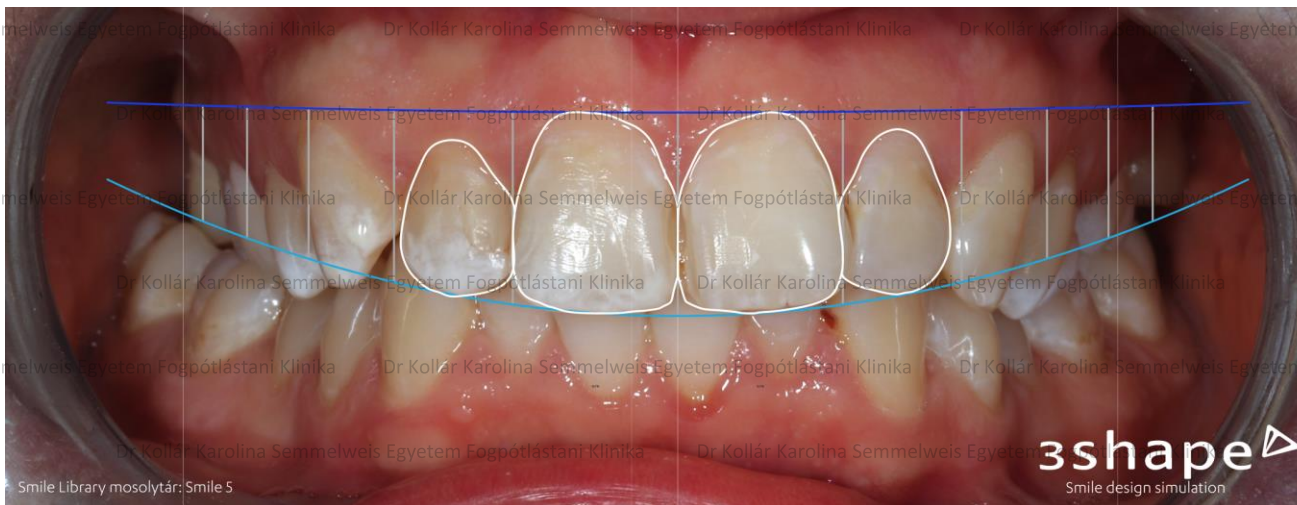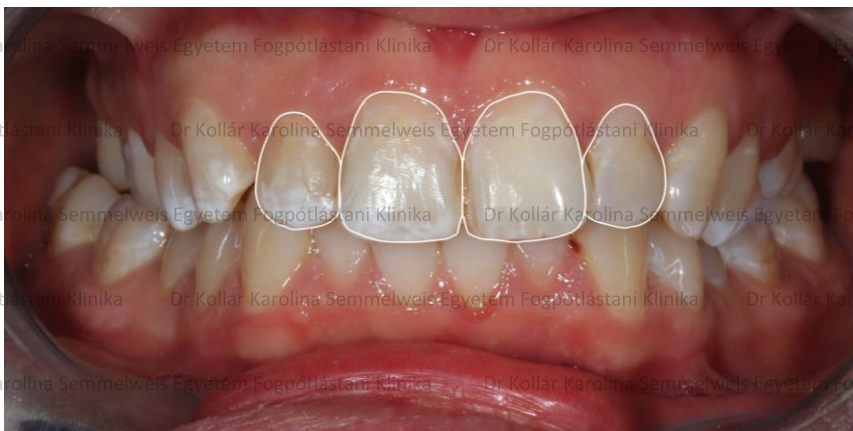Narancsszín = cirkónium-dioxid kerámia

FELSŐ ÁLLCSONT: RÖGZÍTETT FOGPÓTLÁS

13, 12, 11, 21, 22, 23 lithium-diszilikát kerámia héj
(préskerámia, e.max®)



Mosolytervezés



Mosolytervezés

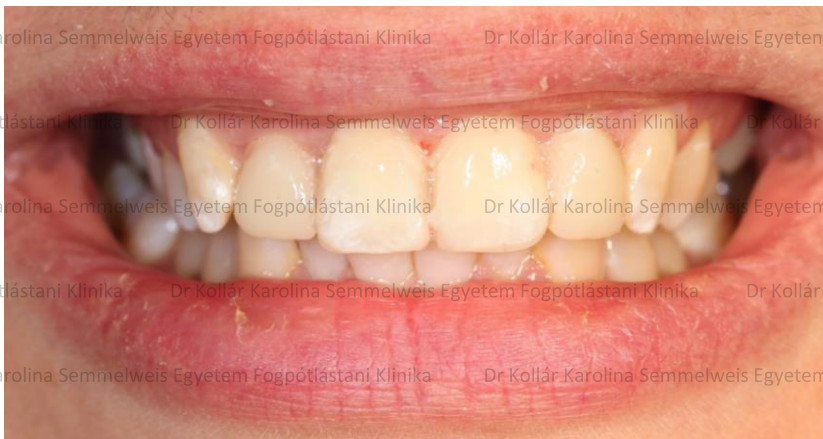
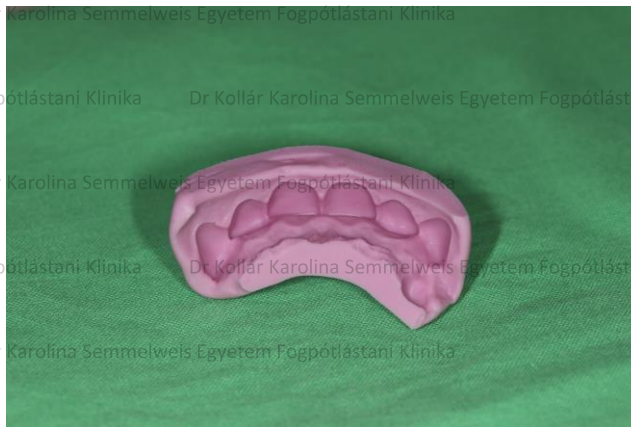
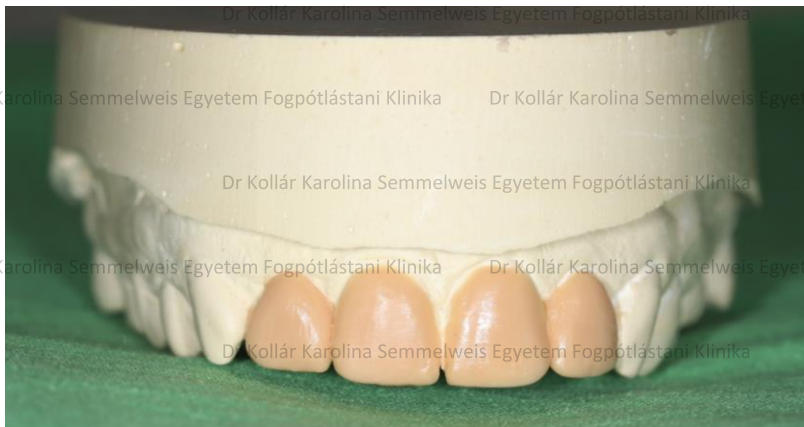Dr Kollár Karolina Semmelweis Egyetem Fogpótlástani Klinika

Dr Kollár Karolina Semmelweis Egyetem Fogpótlástani Klinika



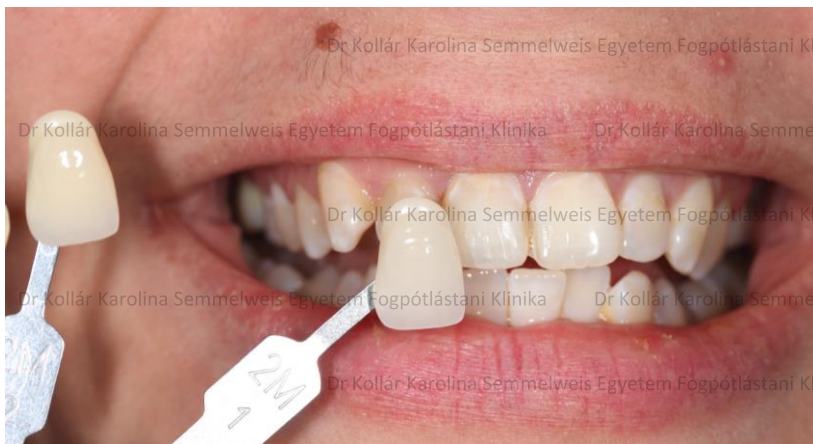Wax up és mock up



Crown and Bridge Material (DC Dental center)



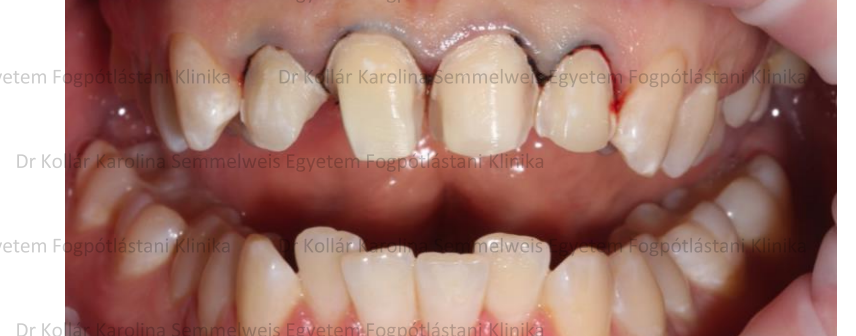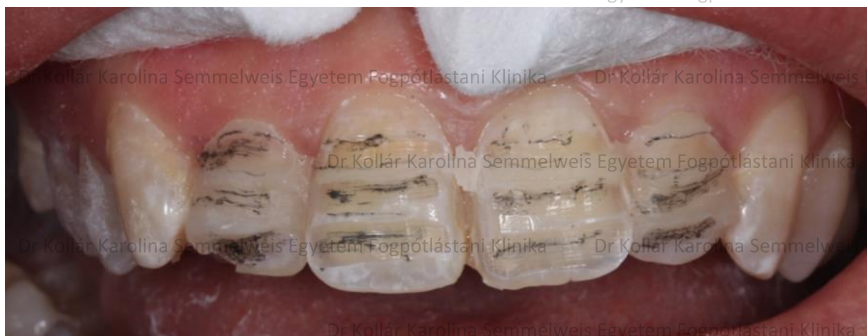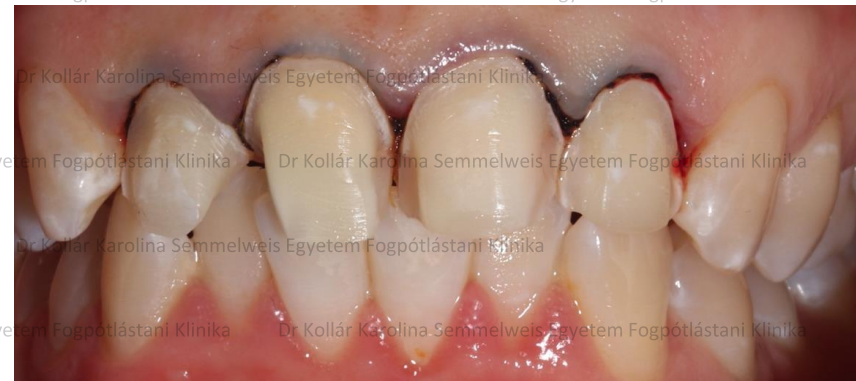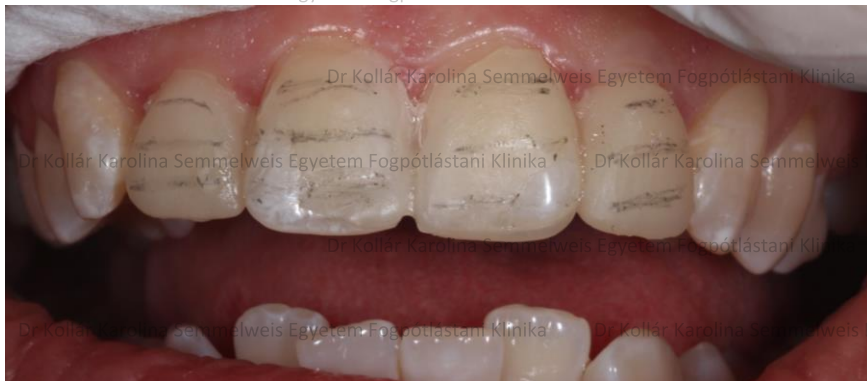Fogszín választás (2M1 Vita 3D Master)



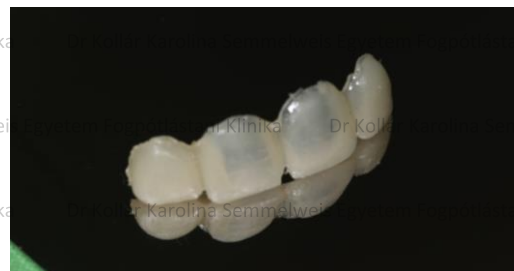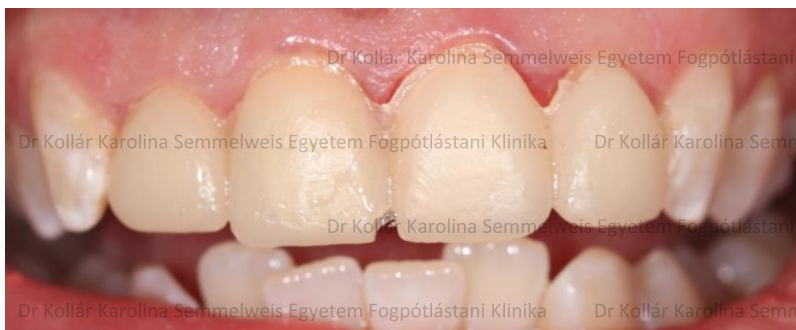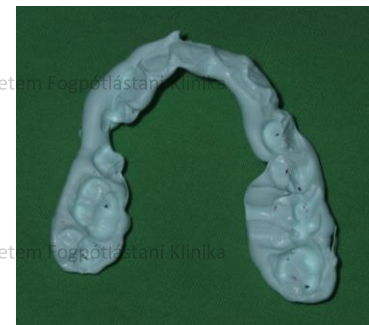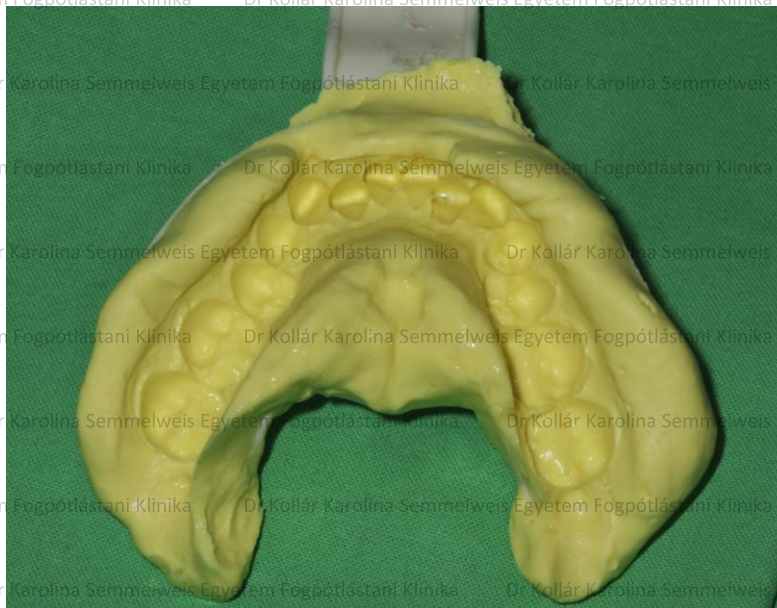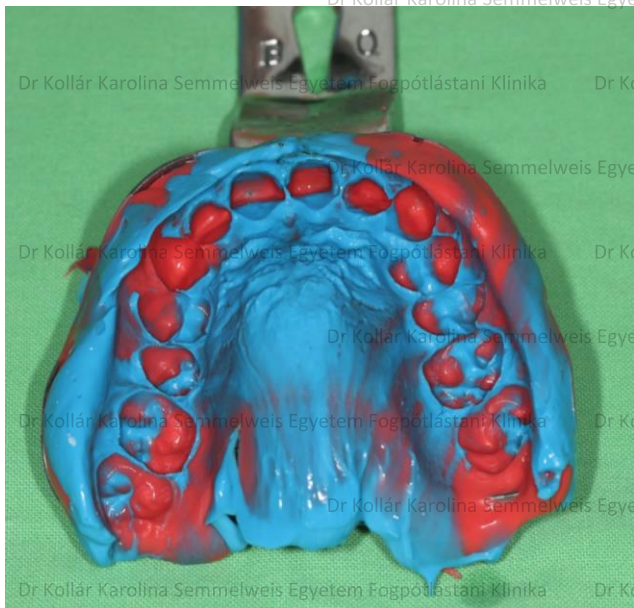
A fog előkészítése



Jelölő fúrók



Precíziós- szituációs lenyomat, antagonista lenyomat, kulcs lenyomat és az ideiglenes pótlás

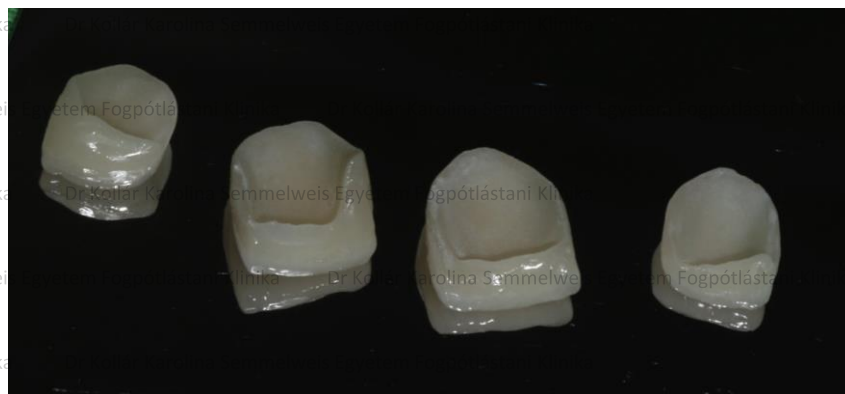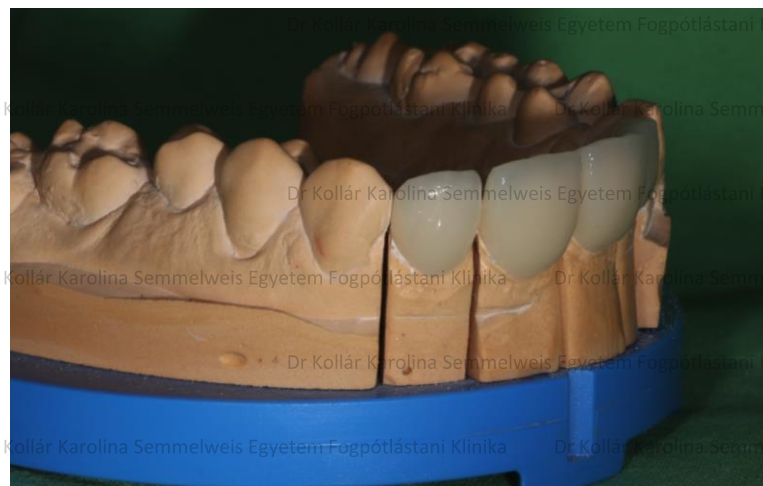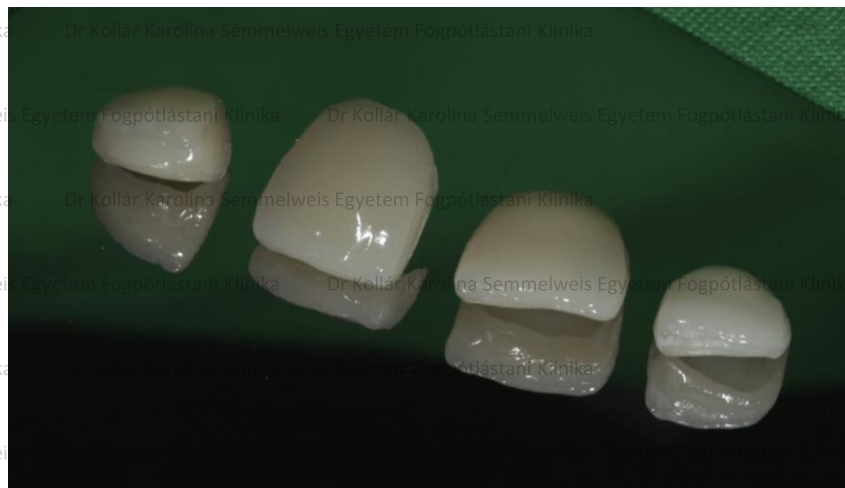


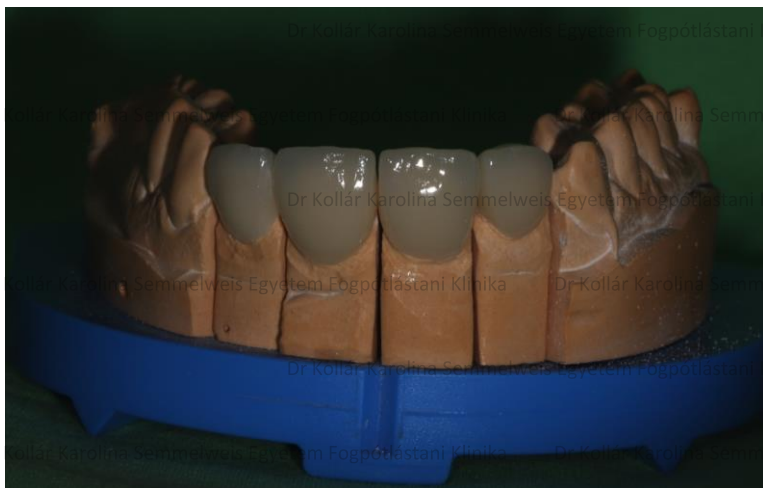A- szilikon:
 Elite HD +
 (Zhermack)
 Alginát:
 Thropicalgin
 (Zhermack)
 Harapás
 rögzítő:
 Prestige Bite
 (Vannini Dental
 Industry Cad
 Cam)

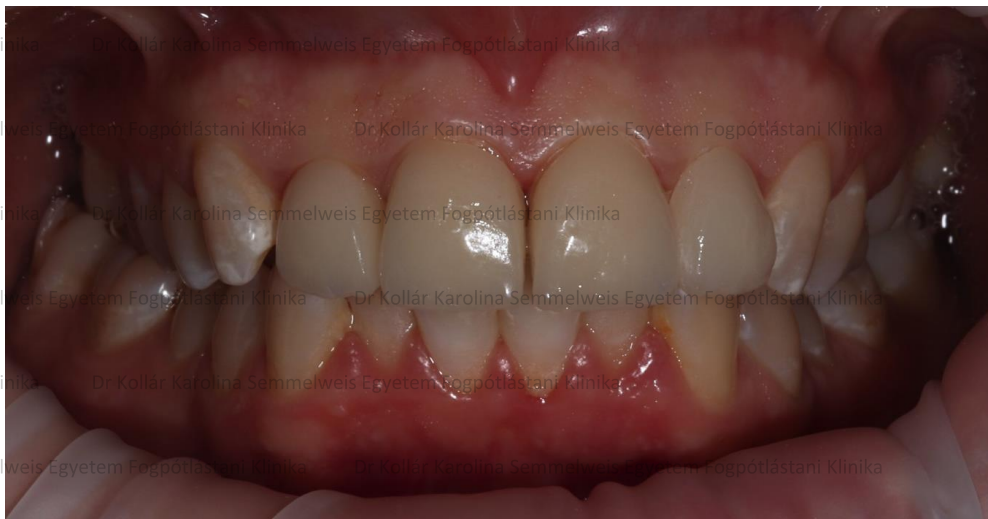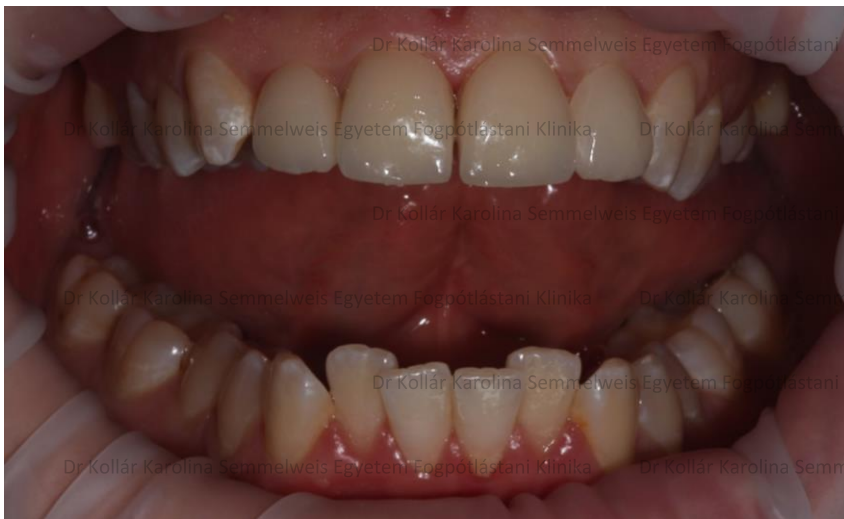Crown and Bridge Material (DC Dental center)



Az elkészült préskerámia héjak

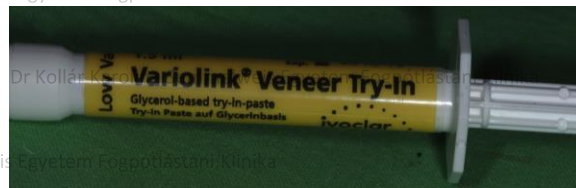
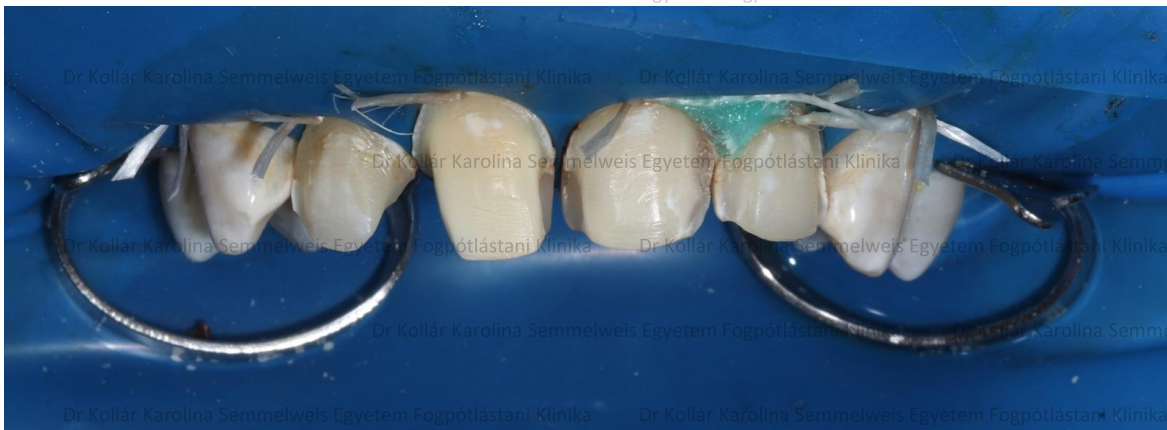
A héjak bepróbálása és az izolálás



Dr Kollár Karolina Semmelweis Egyetem Fogpótlástani Klinika

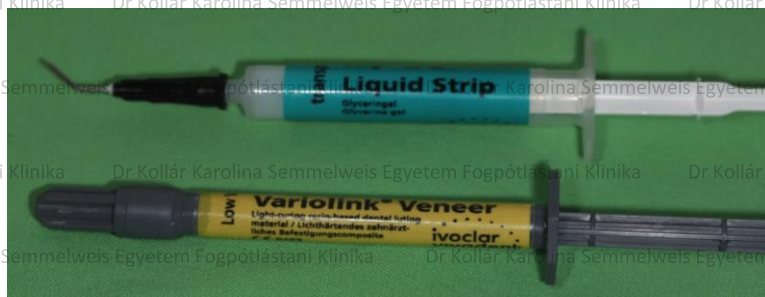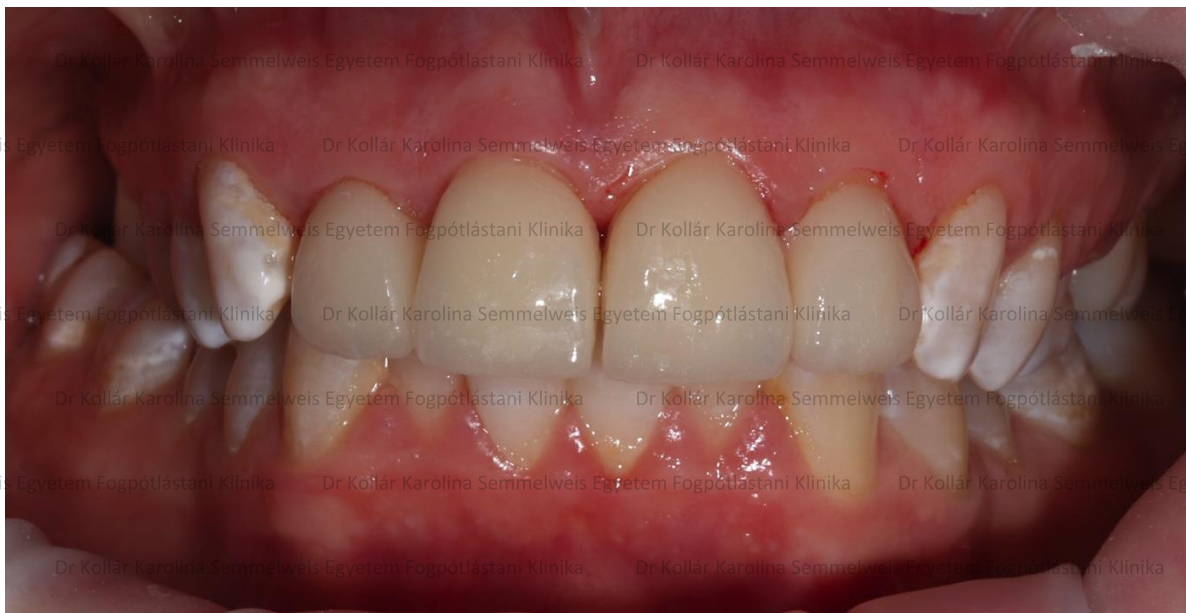Dr Kollár Karolina Semmelweis Egyetem Fogpótlástani Klinika



Dr Kollár Karolina Semmelweis Egyetem Fogpótlástani Klinika
Variolink Veneer Try-in paszta



A becementezett héjak



Héjak előkészítése: folsav+ szilán

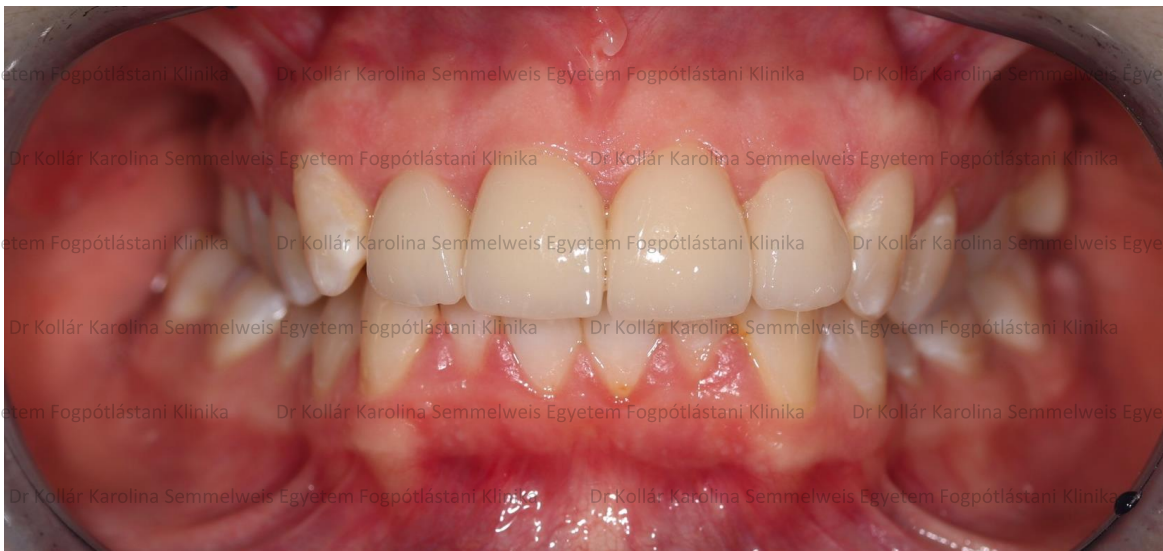Ragasztócement: Variolink Veneer (Ivoclar) rezin bázisú cement



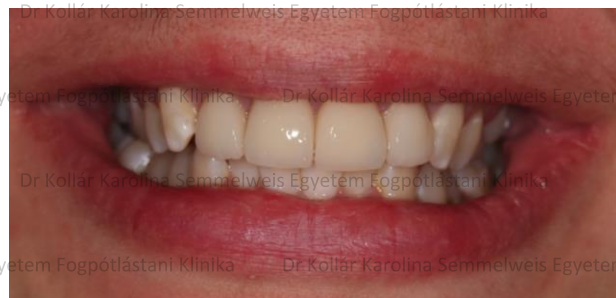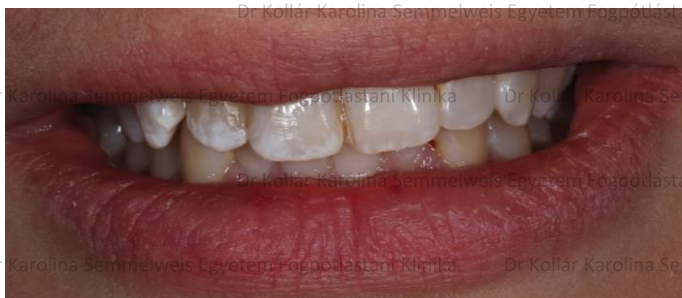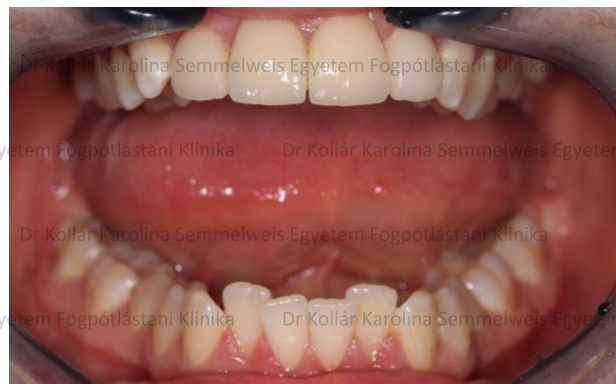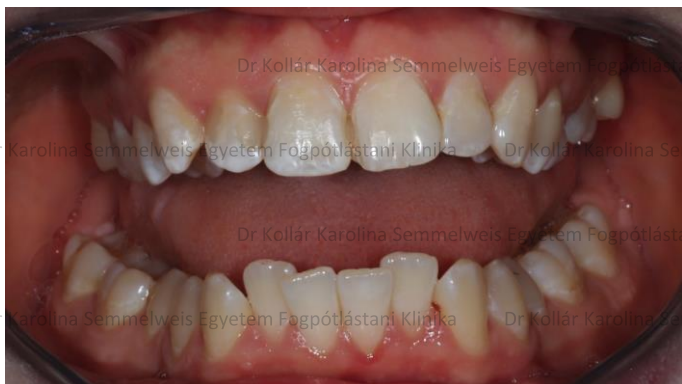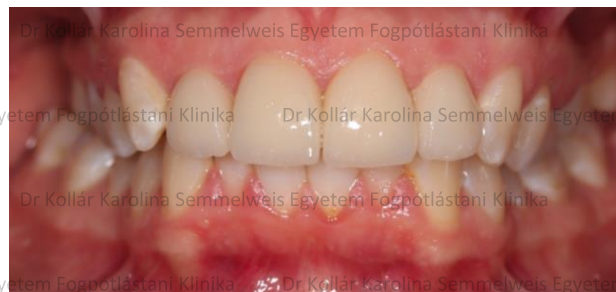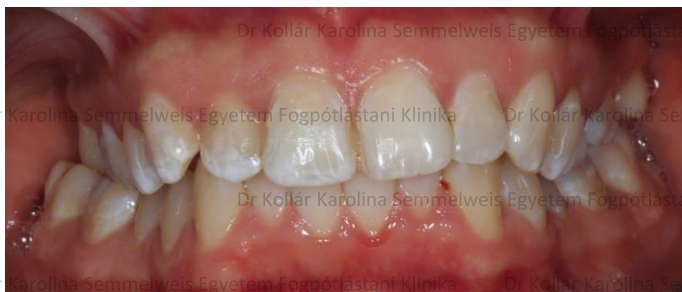Rövid távú kontroll

Hosszú távú kontroll

Professzionális szájhygiénés kezelés, ismételt instruálás és motiválás



Előtte- utána fotók





Köszönöm a megtisztelő figyelmet!

