



**SEMMELWEIS EGYETEM**

**Fogorvostudományi Kar**

**Oktatási Centrum, Fogpótlástani Klinika**

**Igazgató: Dr. Hermann Péter** egyetemi tanár

# Fogpótlástan Szakvizsga Esetbemutató

## Csavaros rögzítésű implantációs híd pótlás

**Vizsgáló: Dr. Kollár Karolina**

**Tutor: Dr. Schmidt Péter, Dr. Czeglédy Ágota**

**Konzulens: Prof. Dr. Hermann Péter, Dr. Dombi Csaba**

# Esetbemutató


- 9. nyitott kanalas lenyomatvételek implantációs fogpótláshoz

- 11. implantációs fogpótlás gondozása és fenntartó terápiája, átmenőcsavaros rögzítésű pótlás eltávolítása és ismételt rögzítése



# A páciens bemutatása

- 38 éves, férfi
- Értékesítő



## A fogorvosi vizsgálatra érkezés indoka

- *Cariológiai okok miatt eltávolított fogok pótlását szeretné*

# Általános anamnézis

- A fogászati kezelést befolyásoló tényezők nincsenek

- Általános egészségügyi állapotra vonatkozó adatok, betegségek:

- *Magas vérnyomás: Tanydon (Angiotensin II receptor blokkoló)*

- *Cukorbetegség: Metforal*

- *Gastrooesophagealis reflux: nem szed rá gyógyszert*

- *Pánikbetegség: Frontin (nyugtató, altató)*

- Allergia: nem ismert

- Egészségre káros szokások nincsenek



# Fogászati anamnézis

- **Viselt fogpótlások: 17-X-15-X egybeönött technológiával készült fémkerámia hídpótlás (10+ éve készült)**

- **Korábbi extractiók: 16, 14, 24, 25, 26, 28, 38, 37, 46 (legutóbbi: fél éve)**

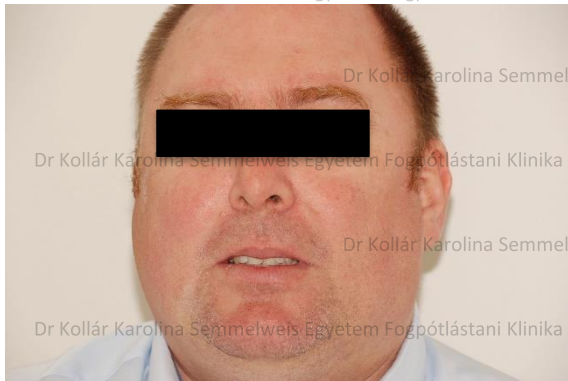- **Egyéb korábbi fogászati kezelés nem történt**



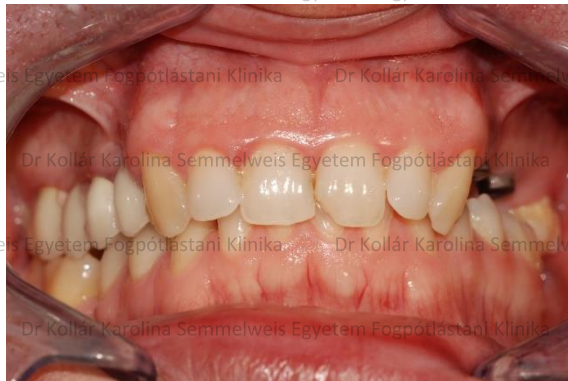# Kiindulási státusz

# Arc- és szájfotók

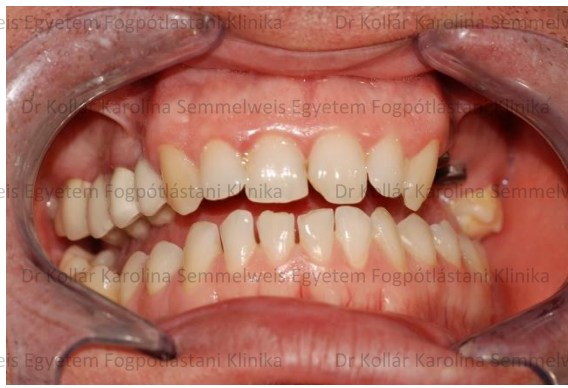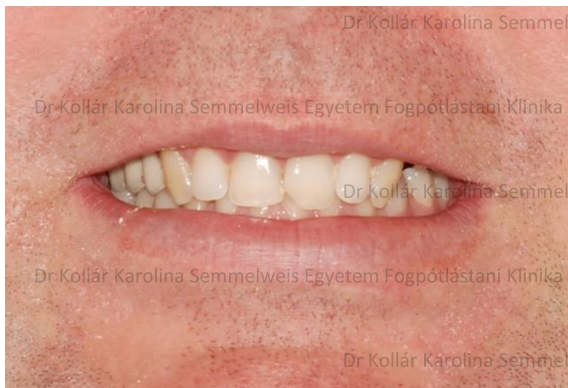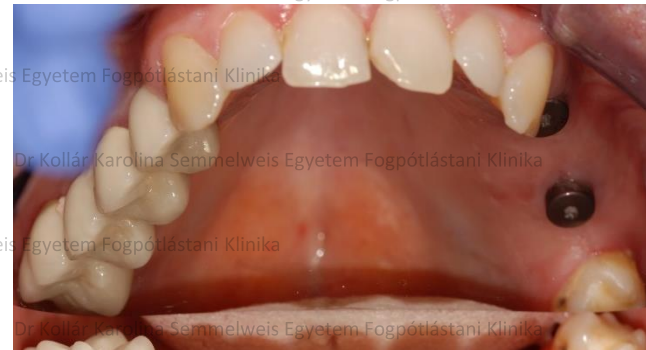## Arc



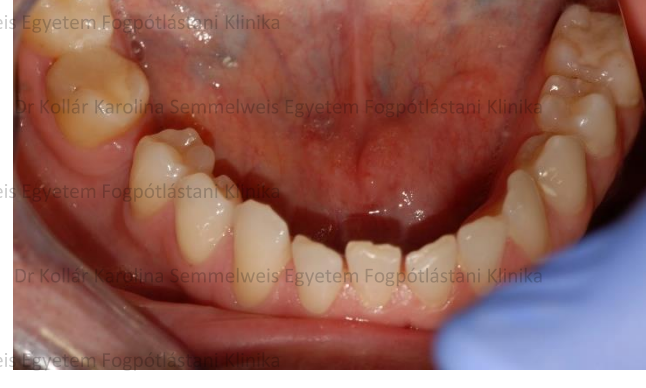## IKP



## Felső fogív



## Alsó fogív



## Mosoly

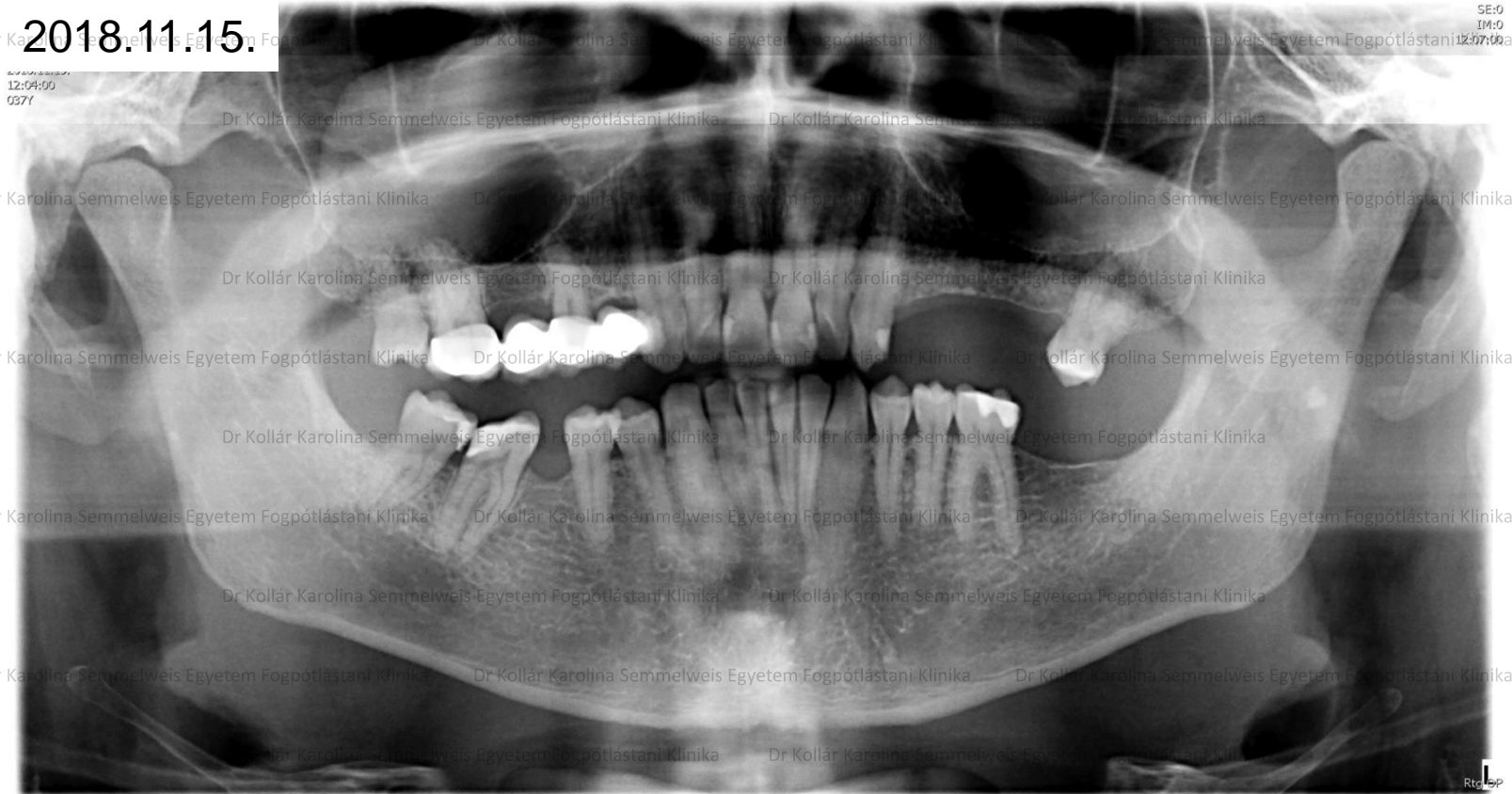## Enyhén nyitott



# Kiindulási státusz

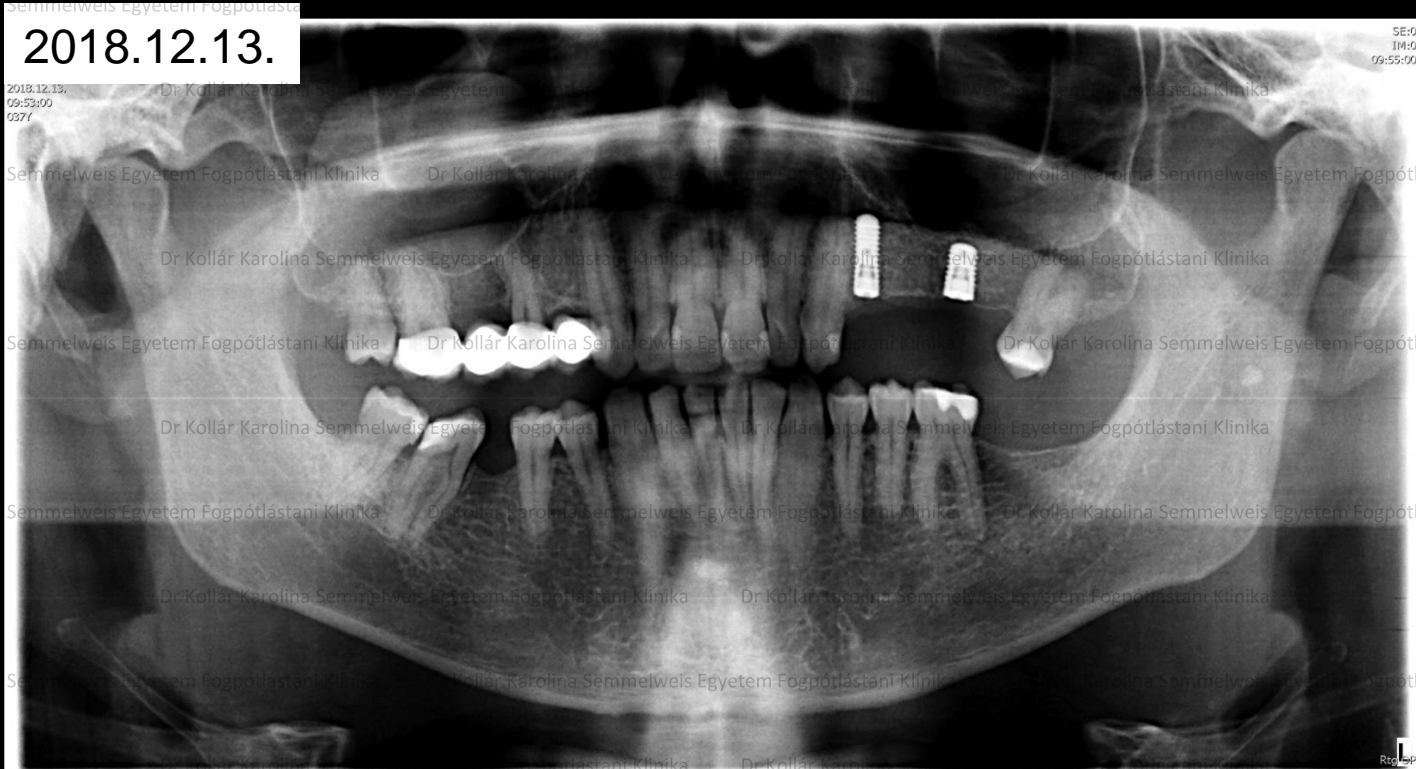## Orthopantomogram

2018.11.15.



# Kiindulási státusz

## Orthopantomogram





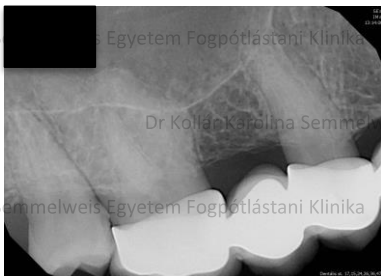# Kiindulási státusz

Dr Kollár Karolina Semmelweis Egyetem Fogpótlástani Klinika Dr Kollár Karolina Semmelweis Egyetem Fogpótlástani Klinika

## Periapikális röntgenfelvételek és röntgen-diagnózisok

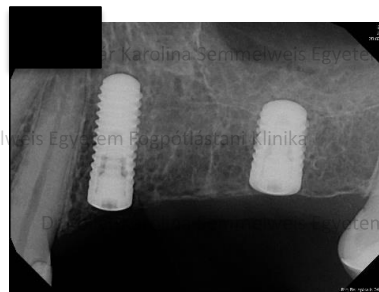Dr Kollár Karolina Semmelweis Egyetem Fogpótlástani Klinika Dr Kollár Karolina Semmelweis Egyetem Fogpótlástani Klinika Dr Kollár Karolina Semmelweis Egyetem Fogpótlástani Klinika

Dr Kollár Karolina Semmelweis Egyetem Fogpótlástani Klinika Dr Kollár Karolina Semmelweis Egyetem Fogpótlástani Klinika



Dr Kollár Karolina Semmelweis Egyetem Fogpótlástani Klinika

Dr Kollár Karolina Semmelweis Egyetem Fogpótlástani Klinika



Dr Kollár Karolina Semmelweis Egyetem Fogpótlástani Klinika

Dr Kollár Karolina Semmelweis Egyetem Fogpótlástani Klinika

Dr Kollár Karolina Semmelweis Egyetem Fogpótlástani Klinika

Dr Kollár Karolina Semmelweis Egyetem Fogpótlástani Klinika

Dr Kollár Karolina Semmelweis Egyetem Fogpótlástani Klinika

Dr Kollár Karolina Semmelweis Egyetem Fogpótlástani Klinika

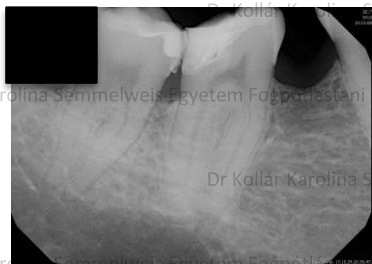Dr Kollár Karolina Semmelweis Egyetem Fogpótlástani Klinika

	(H	H	H	H)	T	T		T	T	I	I	C			
8	7	6	5	4	3	2	1	1	2	3	4	5	6	7	8
8	7	6	5	4	3	2	1	1	2	3	4	5	6	7	8
T	T													T	

Dr Kollár Karolina Semmelweis Egyetem Fogpótlástani Klinika

Dr Kollár Karolina Semmelweis Egyetem Fogpótlástani Klinika

Dr Kollár Karolina Semmelweis Egyetem Fogpótlástani Klinika

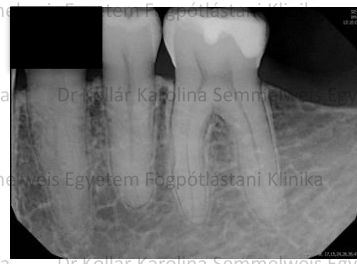

Dr Kollár Karolina Semmelweis Egyetem Fogpótlástani Klinika

Dr Kollár Karolina Semmelweis Egyetem Fogpótlástani Klinika

Dr Kollár Karolina Semmelweis Egyetem Fogpótlástani Klinika

Dr Kollár Karolina Semmelweis Egyetem Fogpótlástani Klinika



Dr Kollár Karolina Semmelweis Egyetem Fogpótlástani Klinika

Dr Kollár Karolina Semmelweis Egyetem Fogpótlástani Klinika

Dr Kollár Karolina Semmelweis Egyetem Fogpótlástani Klinika

- foghiány = szürke szám
- X = eltávolítandó fog
- () = záródott foghiány
- K = korona
- H = híd – kiterjedését () jelöli
- U = teleshóp
- I = implantátum
- C = szuvasodás (caries)
- T = tömés
- E = gyökérkezelt fog (endo)
- P = periapikális gyulladás
- CS = gyökércsapos fogmű
- \* = cserélendő

Dr Kollár Karolina Semmelweis Egyetem Fogpótlástani Klinika Dr Kollár Karolina Semmelweis Egyetem Fogpótlástani Klinika



# Fej-, nyak régió vizsgálata, Intraorális vizsgálat I.

- **Sztomato-onkológiai szűrés: negatív**
- **TMI vizsgálat: a Temporo-mandibularis ízület működésben kóros elváltozást nem tapasztaltam**
- **Harapási forma: mélyharapás**
- **Artikuláció típusa: szemfog-vezetés**



# Fej-, nyak régió vizsgálata, Intraorális vizsgálat II.

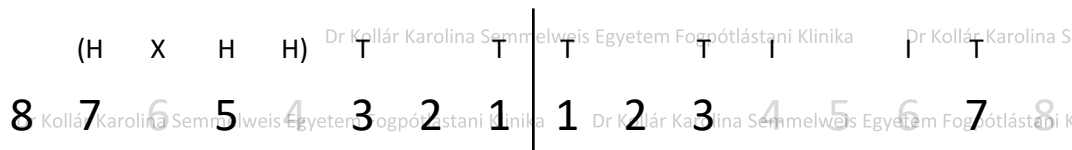
- Szájhyiéné: megfelelő
- Szájnyálkahártya-elváltozások: *nincsenek*
- Parodontium állapota: gyulladásmentes



# Kiindulási státusz

## Felső állcsont

- Fábián és Fejérdy-féle foghiány osztályozás szerint: 1A
- Fogazati státusz:

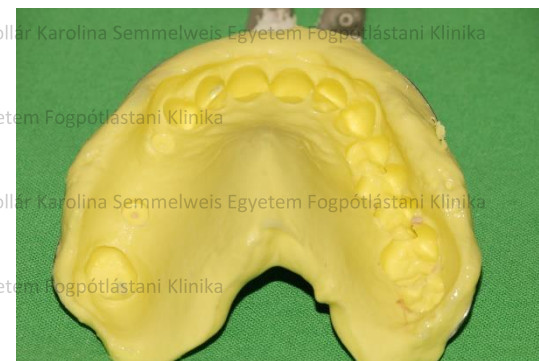
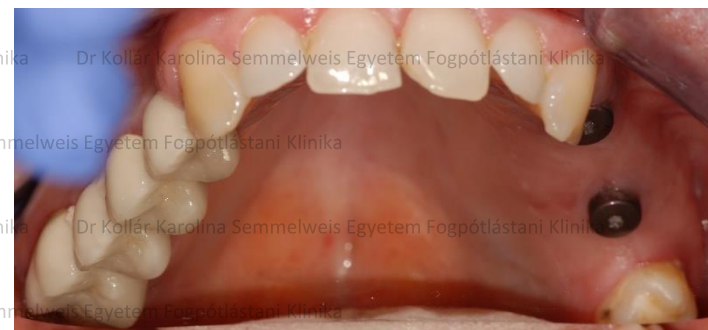
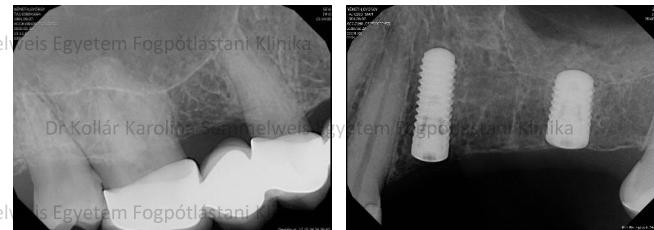Egybeöntött technológiával készült fémkerámia hídpótlás:

- Leplezett horgonykorona: 17, 15
- Leplezett hézagfog: 16, 14

Straumann RC 4,6 mm 24 és 26 fog pozíciójában

Esztétikus tömés: 13, 11, 21, 23, 27



# Kiindulási státusz

## Alsó állcsont

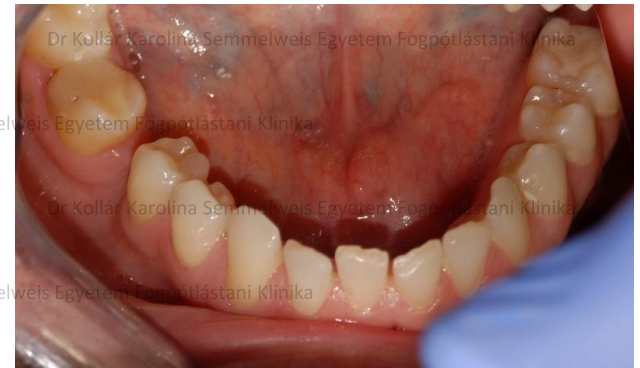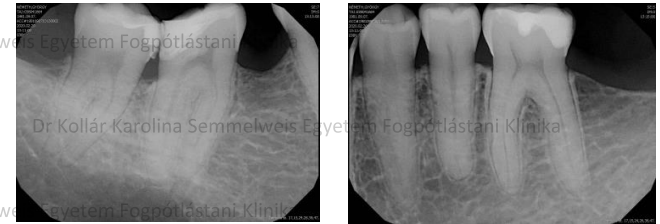- Fábián és Fejérdy-féle foghiány osztályozás szerint: 1A

- Fogazati státusz:

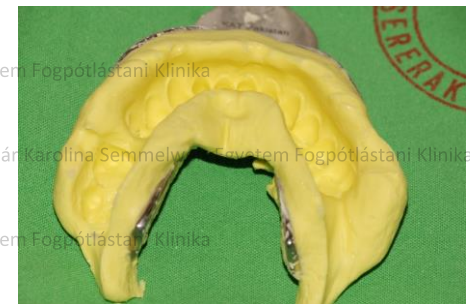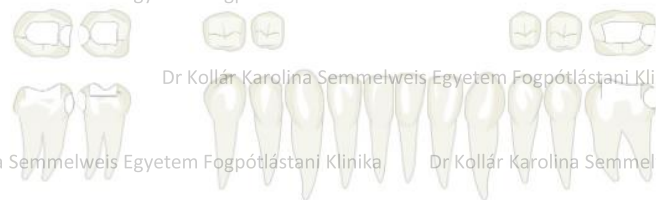8 7 6 5 4 3 2 1 1 2 3 4 5 6 7 8

T T

T



48 47 46 45 44 43 42 41 31 32 33 34 35 36 37 38



Esztétikus tömés: 36, 47, 48



# Kezelési terv

## Előkészítő műveletek

- **Konzerváló fogászati kezelési terv:**

27 kompozit tömés

- **Parodontológiai:**

szájhygiénés instruálás, motiválás, supragingivális depurálás



# Protetikai Kezelési terv

## Színek jelentése:

**Kék = fém, Zöld = kerámia, Piros = akrilát**

**Sárga = rejtett elhorgonyzási elem (matrix)**

**Narancsszín = cirkónium-dioxid kerámia**

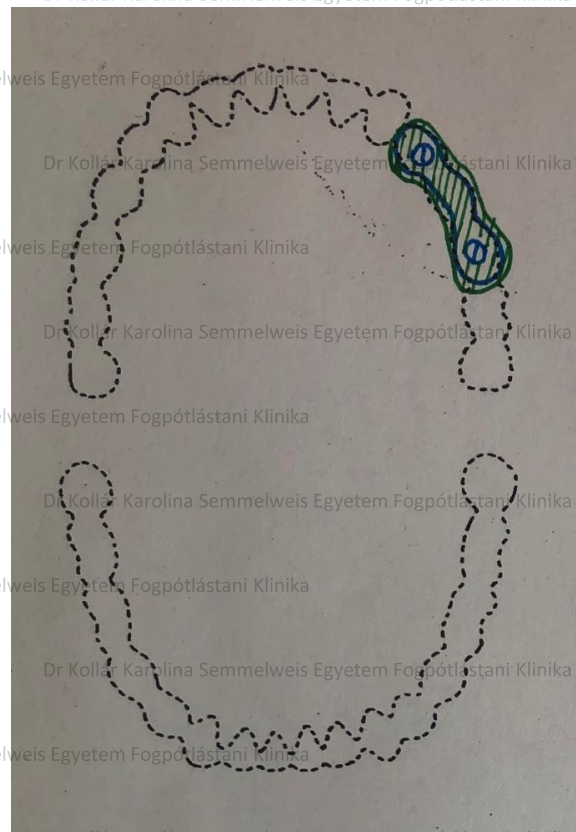
## Felső állcsont foghiánya Fábián- és Fejérdy- féle foghiány osztályozás alapján:

### 1A

### **FELSŐ ÁLLCSONT: IMPLANTÁCIÓS RÖGZÍTETT FOGPÓTLÁS**

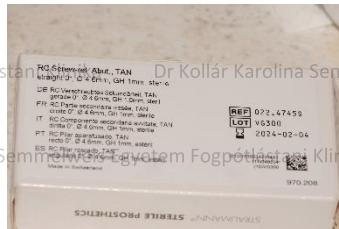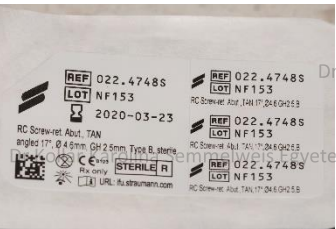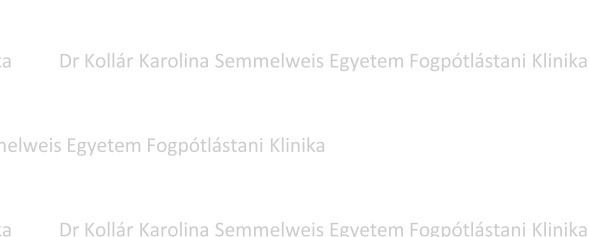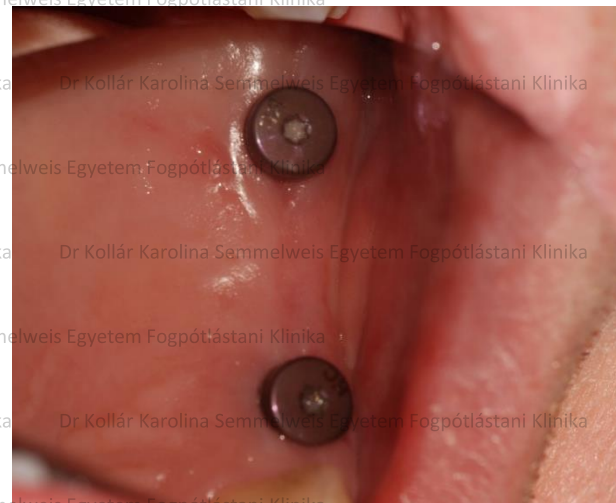[24-x-26] 3-tagú, csavaros rögzítésű fémkerámia híd (CoCr)

- 2db gyári titán protetikai fej (pl. Straumann) 24 és 26 pozícióban lévő bone level implantátumon



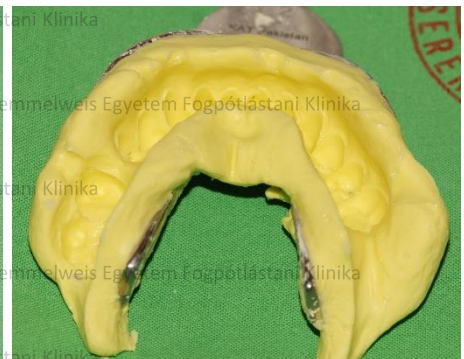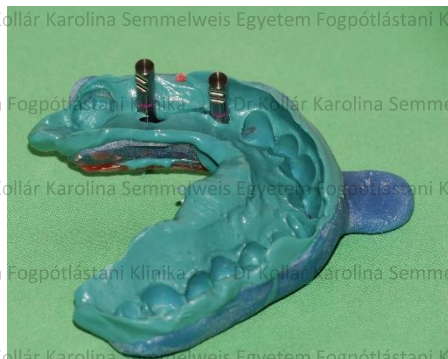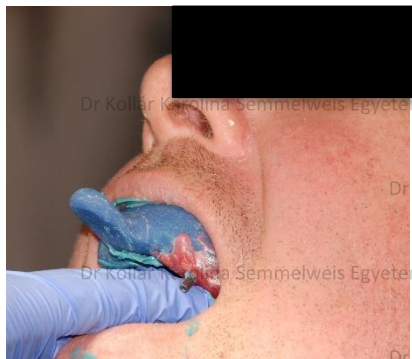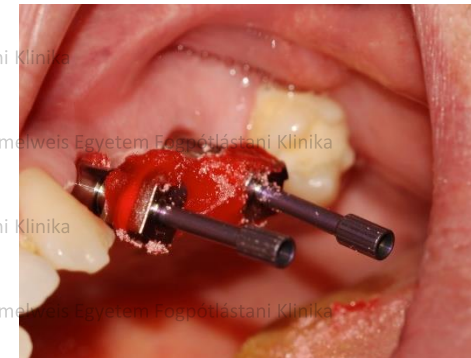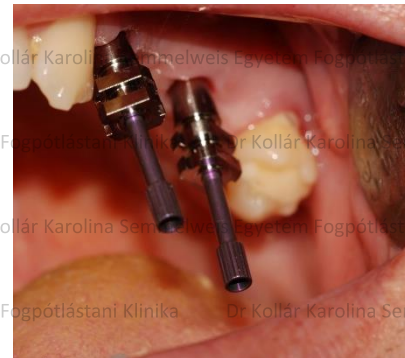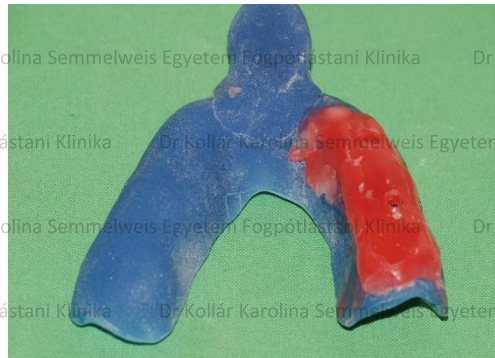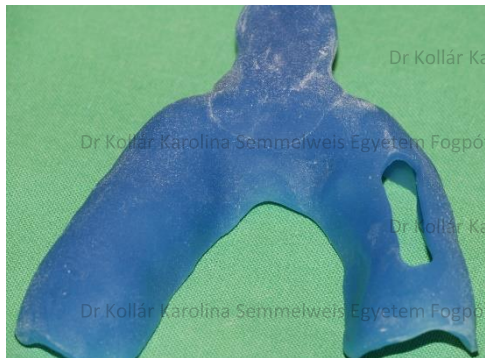# Általános információk

- **Implantálás: 2018. 12.13.**  
**Fogászati Oktatási Centrum, Orális  
diagnosztikai Tanszék, Ambuláns  
Szájsebészeti Osztály**
- **24 és 26 fog helyére beültetett  
Straumann Bone Level  
implantátumok Ø 4,6 mm**



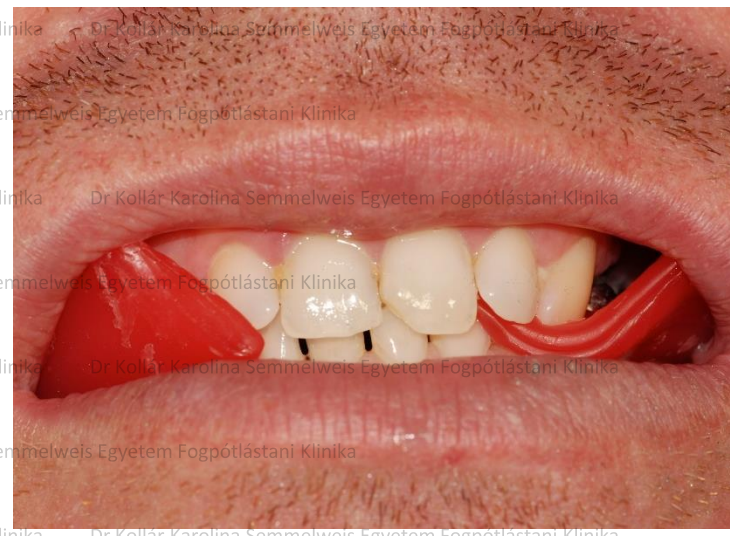
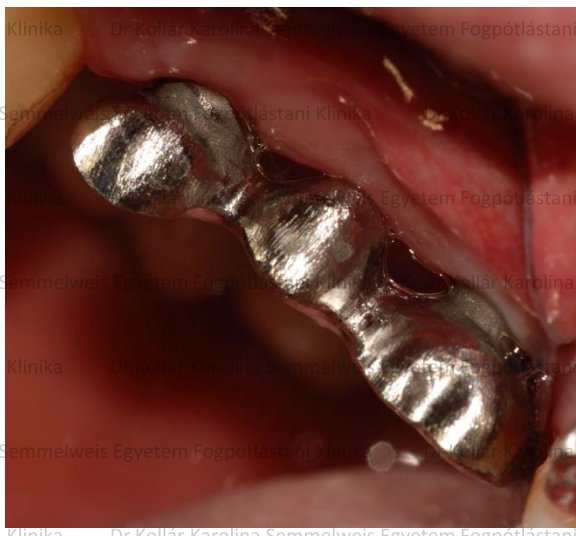
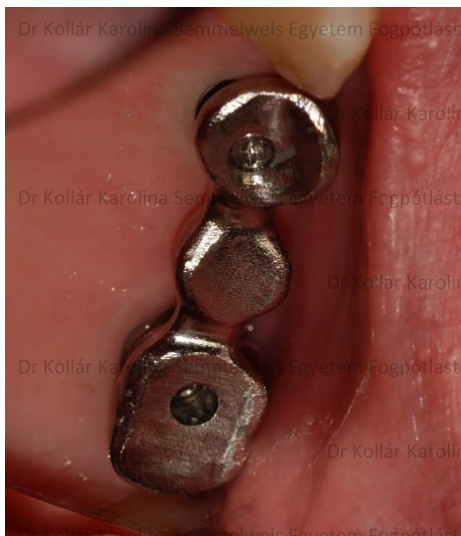
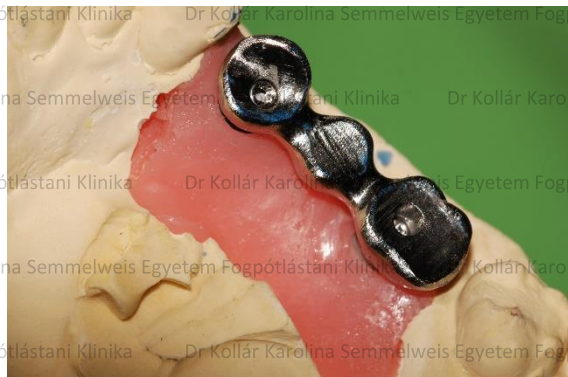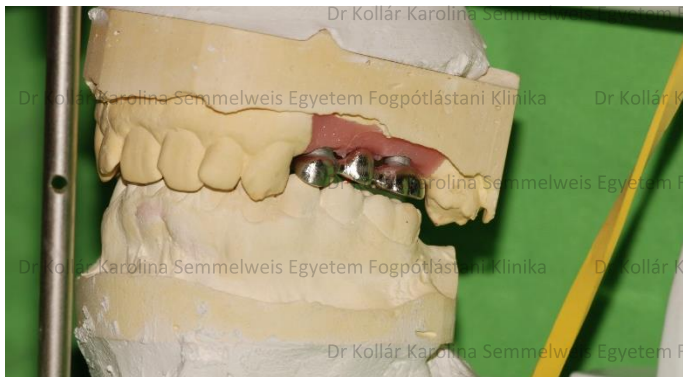# Nyitott kanalas lenyomatvétel

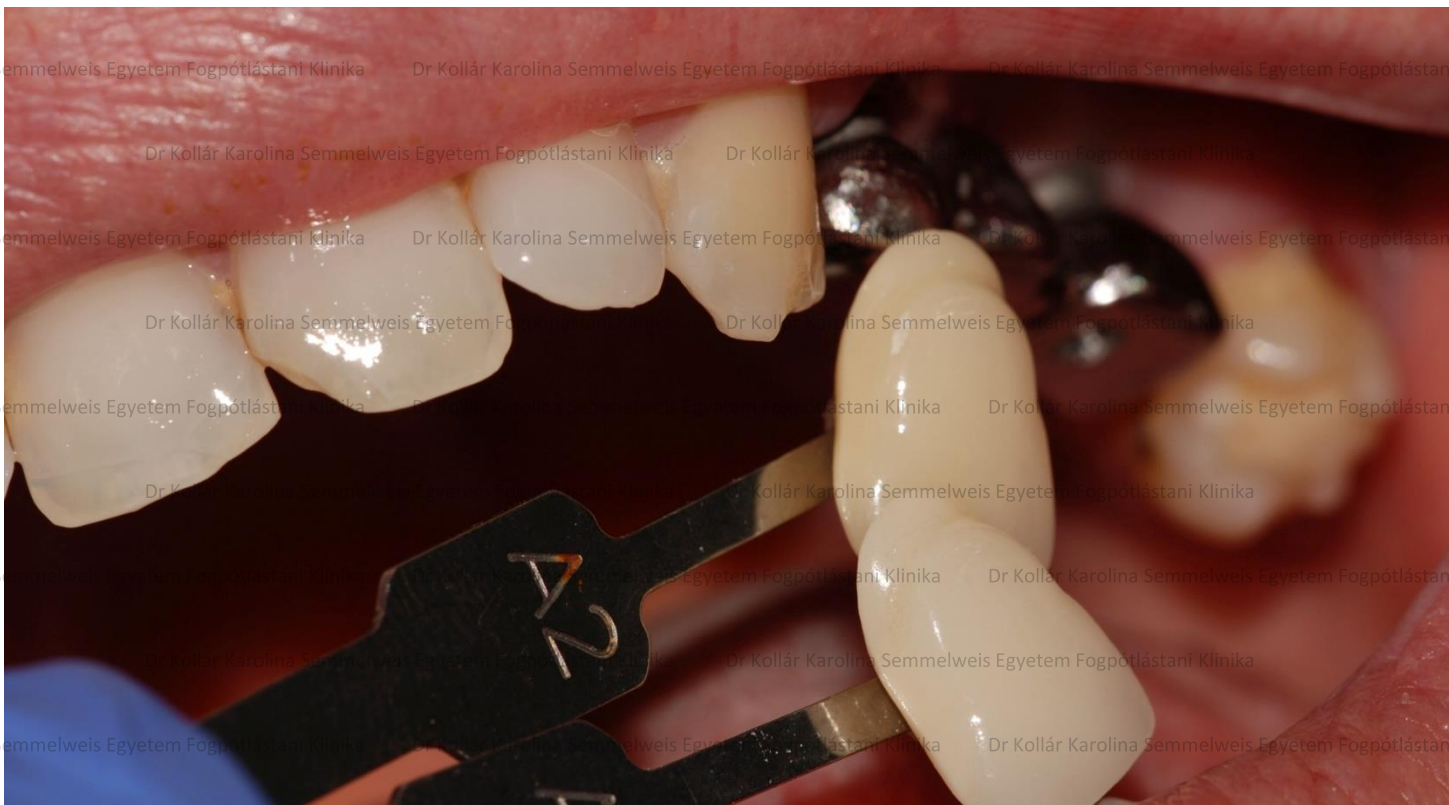

- Szituációs lenyomatvétel a felső állcsontból: 3M™ Monophase™ gépi keverésű poliéter lenyomatanyag
- Implantátumok összekötése: fogselyem és pattern rezin segítségével
- Antagonita lenyomat: alginát- Zhermack Thropicalgin
- Kulcslenyomat: rózsaviasz

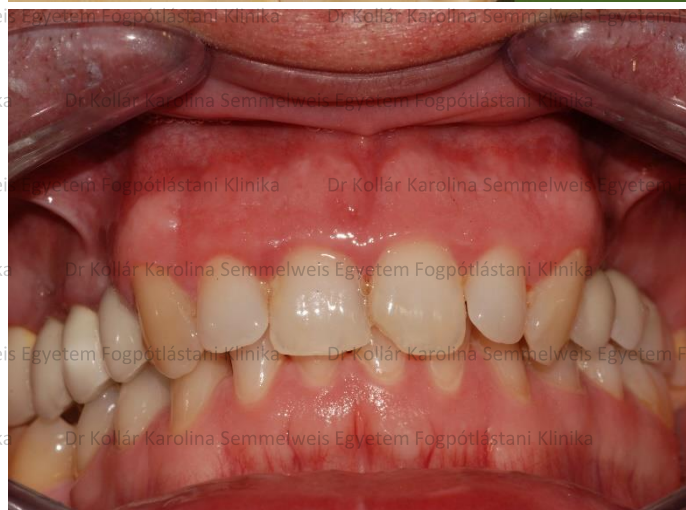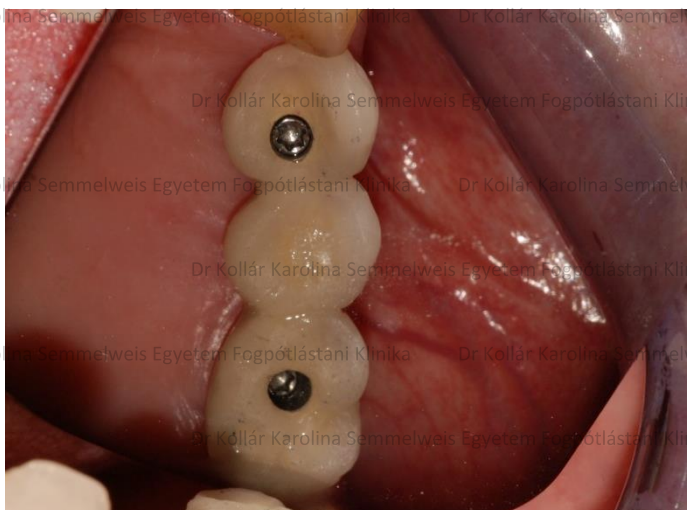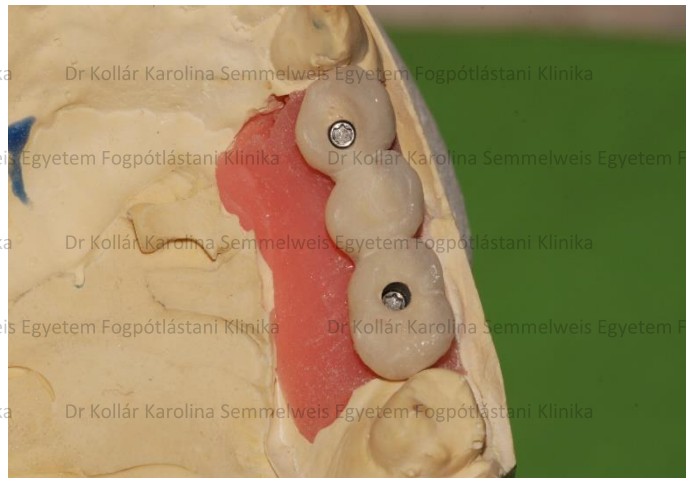
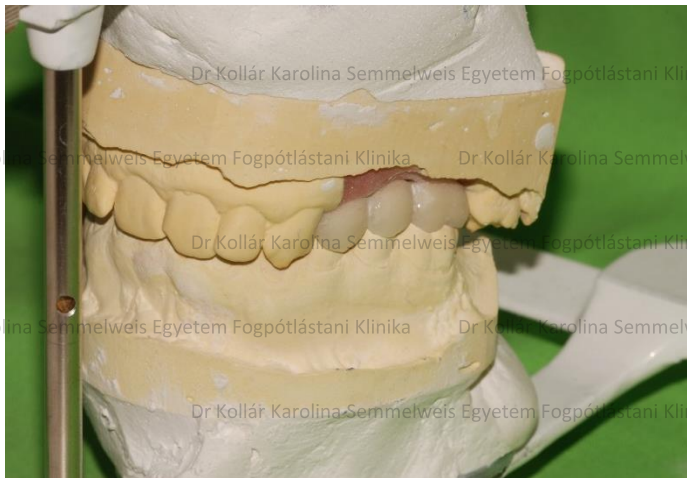# Az elkészült váz a mintán és vázpróba a szájban



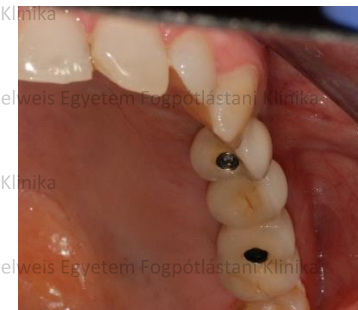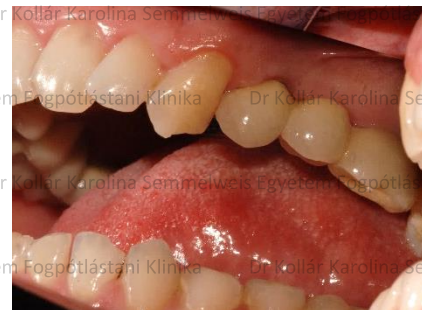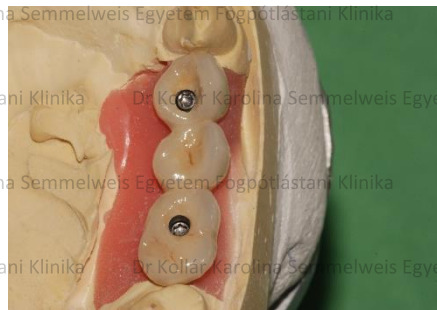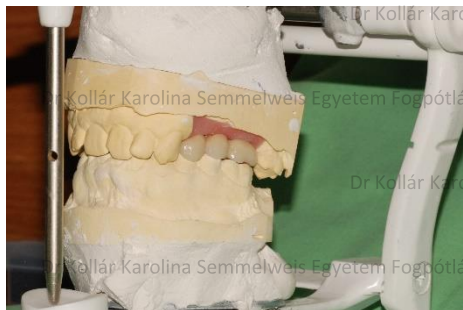# A fogszín meghatározása VITA Classic fogszínkulcs segítségével (A2)



# Mattpróba a mintán és a szájban

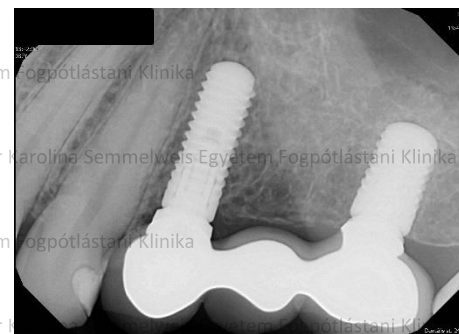
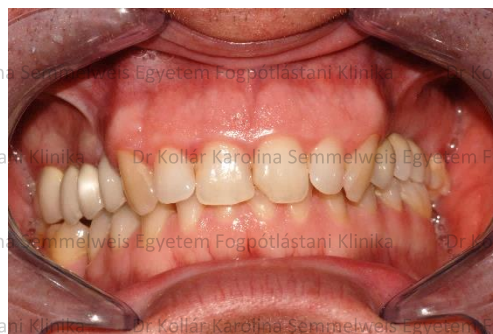
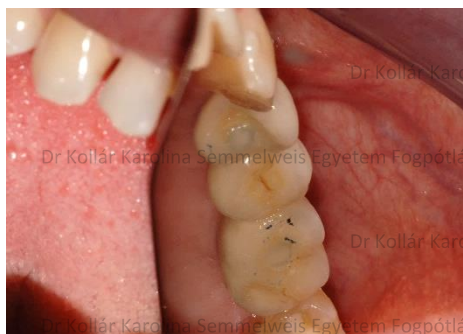# Kész fogpótlás a mintán és a pótlás rögzítése a szájban



Dr Kollár Karolina Semmelweis Egyetem Fogpótlástani Klinika

Dr Kollár Karolina Semmelweis Egyetem Fogpótlástani Klinika



Dr Kollár Karolina Semmelweis Egyetem Fogpótlástani Klinika

Dr Kollár Karolina Semmelweis Egyetem Fogpótlástani Klinika

Dr Kollár Karolina Semmelweis Egyetem Fogpótlástani Klinika

Dr Kollár Karolina Semmelweis Egyetem Fogpótlástani Klinika

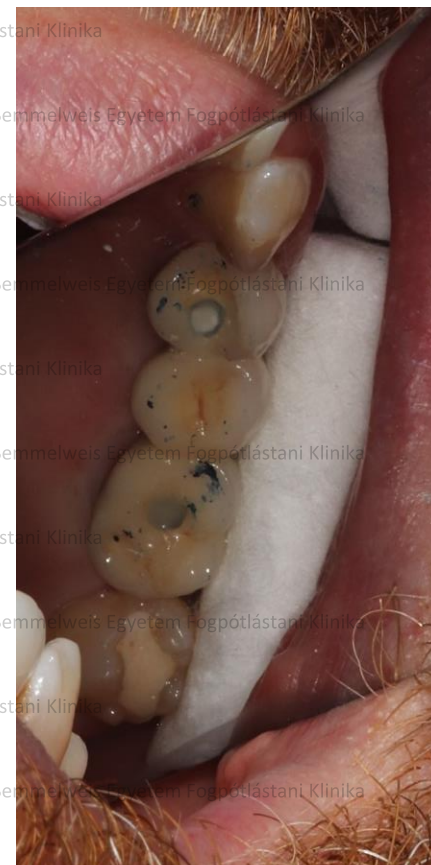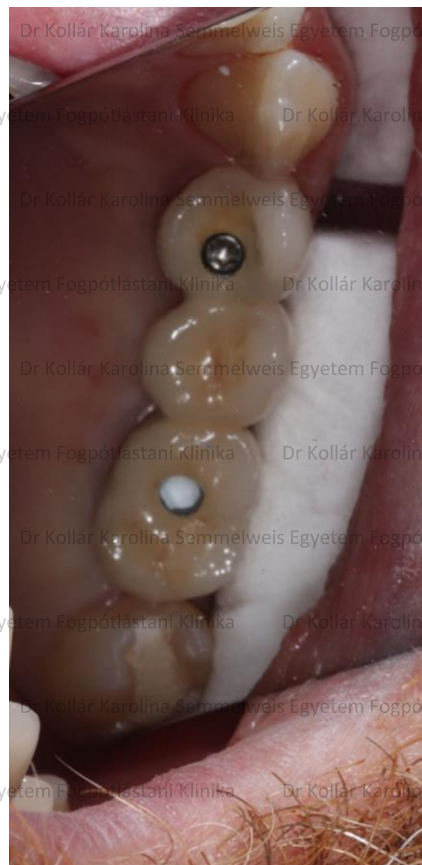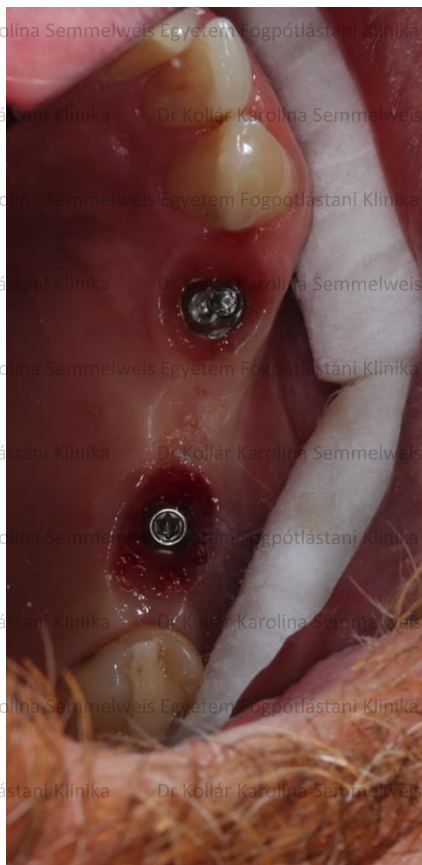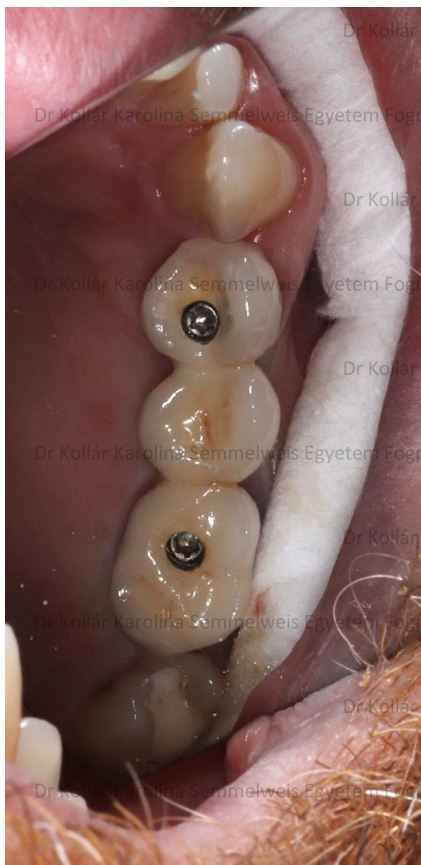Dr Kollár Karolina Semmelweis Egyetem Fogpótlástani Klinika

Dr Kollár Karolina Semmelweis Egyetem Fogpótlástani Klinika

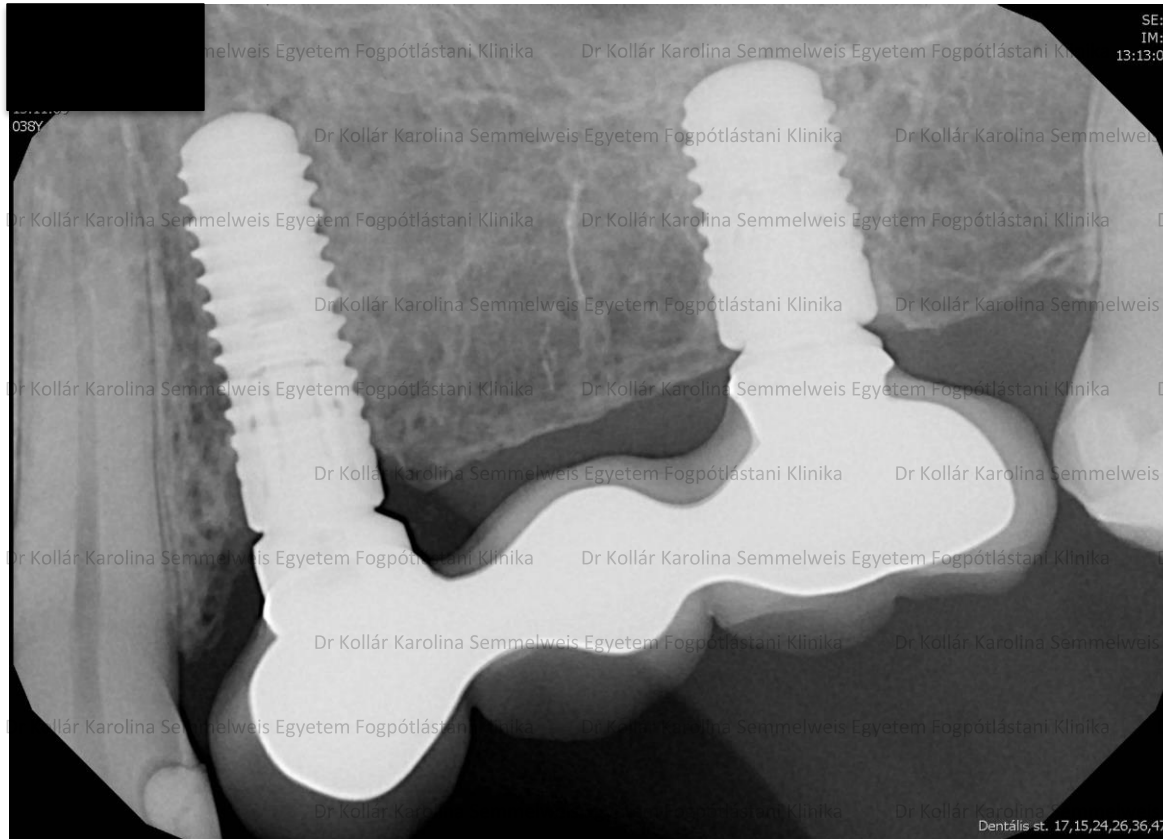
Implantátum csavarnylásainak lefedése: teflon szalag, 3M ESPE Universal Bond, PA2 Gradia



# Kontroll- csavaros rögzítésű implantációs pótlás eltávolítása, majd annak ismételt rögzítése



# Kontroll- csavaros rögzítésű implantációs pótlás eltávolítása, majd annak ismételt rögzítése



- Instruálás, motiválás
- A páciens figyelmét ismétlem felhívtam a fogköztisztító használatának fontosságára





# Köszönöm a megtisztelő figyelmet!

