



**SEMMELWEIS EGYETEM**

**Fogorvostudományi Kar**

**Oktatási Centrum, Fogpótlástani Klinika**

**Igazgató: Dr. Hermann Péter** egyetemi tanár

# Fogpótlásban Szakvizsga Esetbemutató

## Csavaros rögzítésű szülő implantátum tervezése

**Vizsgáló: Dr. Kollár Karolina**

**Tutor: Dr. Schmidt Péter, Dr. Czeglédy Ágota**

**Konzulens: Prof. Dr. Hermann Péter, Dr. Dombi Csaba**

# Esetbemutató

- 20. CBCT felvétel értékelése, enossealis implantátum behelyezésének tervezése



# A páciens bemutatása

- 29 éves férfi
- informatikus



## A fogorvosi vizsgálatra érkezés indoka

- *Korábban cariológiai okok miatt eltávolított fogait szeretné pótoltatni implantátummal*

# Általános anamnézis

- Fogászati kezelést befolyásoló tényező nincsen
- Általános egészségügyi állapotra vonatkozó adatok: nem ismert
- Allergia: nem ismert
- Egészségre káros szokások: alkalmanként alkoholt fogyaszt



# Fogászati anamnézis

- Korábbi fogpótlások nincsenek

- Korábbi fogszabályzó kezelés nem történt

- Korábbi extractiók: 15 és 37



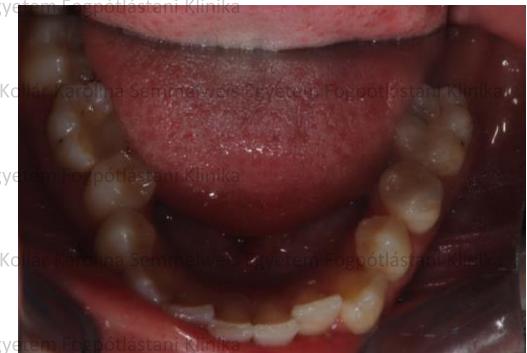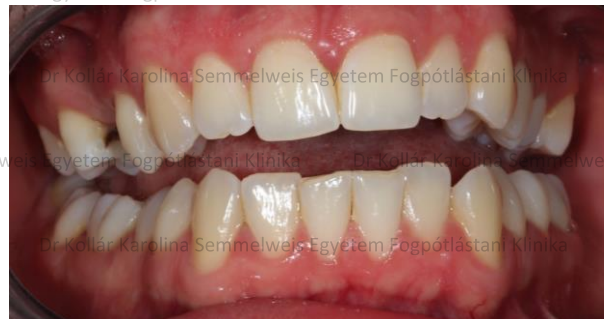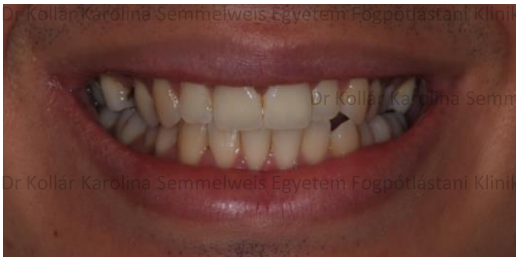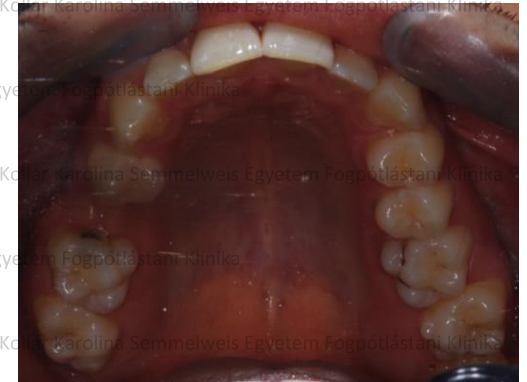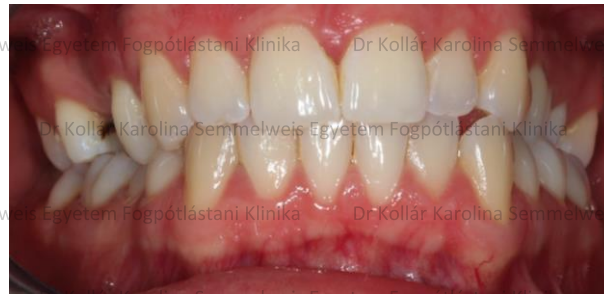# Kiindulási státusz

## Arc- és szájfotók

Arc – természetes mosoly

IKP

Felső fogív

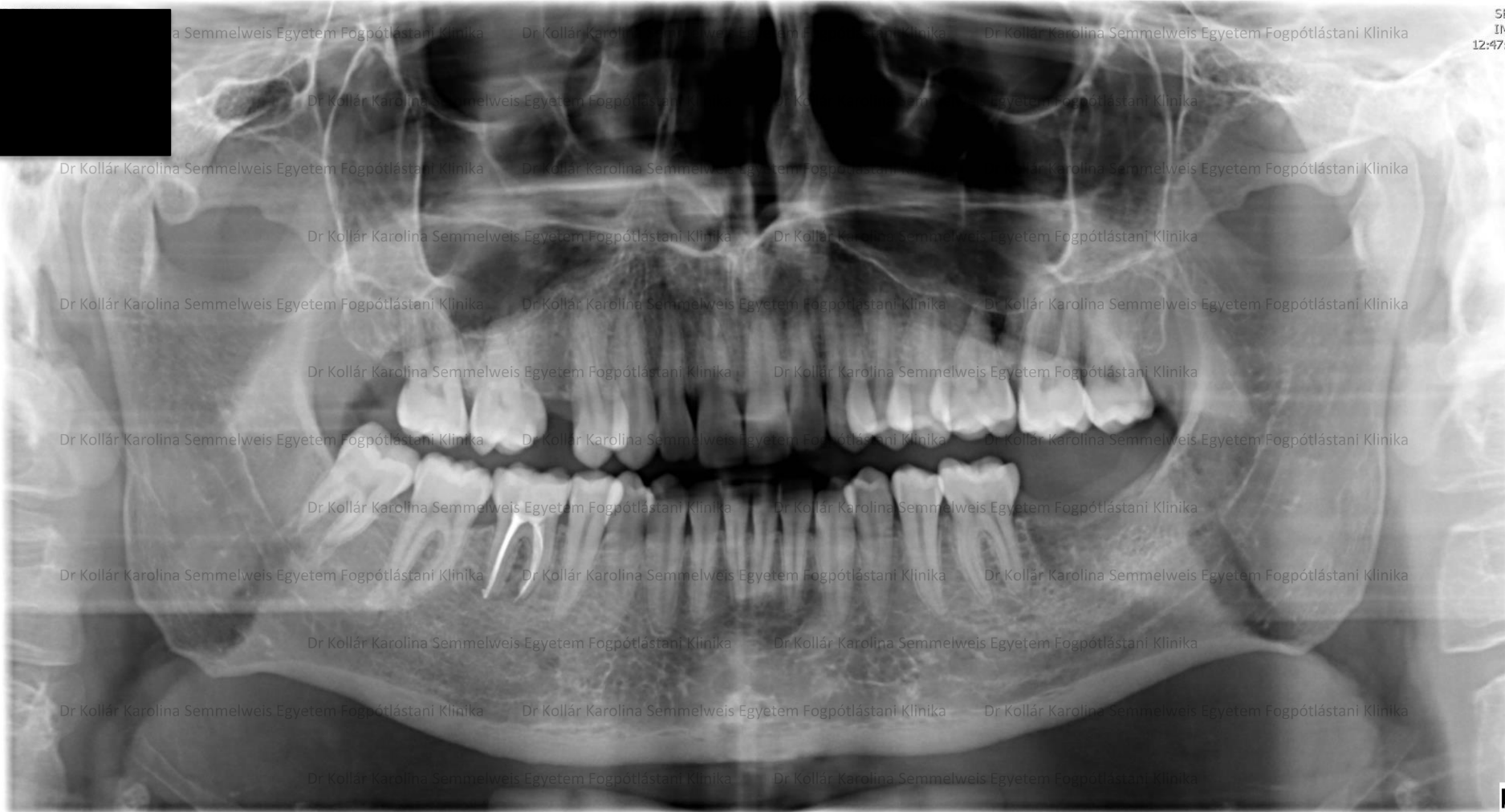

Mosoly

Enyhén nyitott

Alsó fogív

# Kiindulási státusz

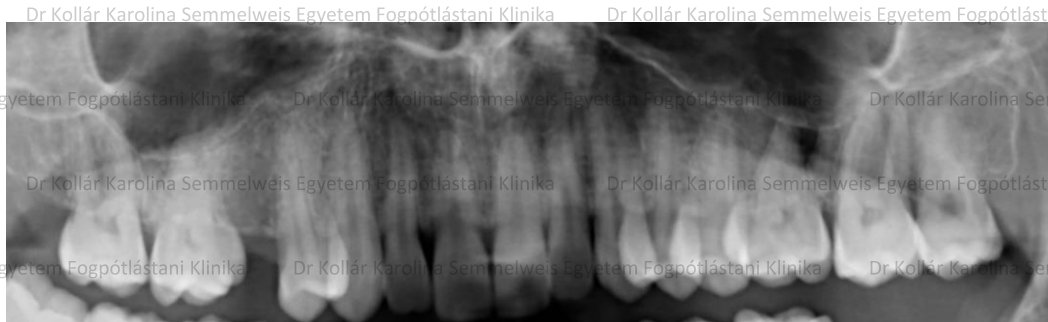

# Kiindulási státusz

Dr Kollár Karolina Semmelweis Egyetem Fogpótlástani Klinika Dr Kollár Karolina Semmelweis Egyetem Fogpótlástani Klinika

## Periapikális röntgenfelvételek és röntgen-diagnózisok

Dr Kollár Karolina Semmelweis Egyetem Fogpótlástani Klinika Dr Kollár Karolina Semmelweis Egyetem Fogpótlástani Klinika Dr Kollár Karolina Semmelweis Egyetem Fogpótlástani Klinika



- foghiány = szürke szám
- X = eltávolítandó fog
- ) = záródott foghiány
- K = korona
- H = híd – kiterjedését ( ) jelöli
- U = teleshóp
- I = implantátum
- C = szuvasodás (caries)
- T = tömés
- E = gyökérkezelt fog (endo)
- P = periapikális gyulladás
- CS = gyökércsapos fogmű
- \* = cserélendő

Dr Kollár Karolina Semmelweis Egyetem Fogpótlástani Klinika Dr Kollár Karolina Semmelweis Egyetem Fogpótlástani Klinika

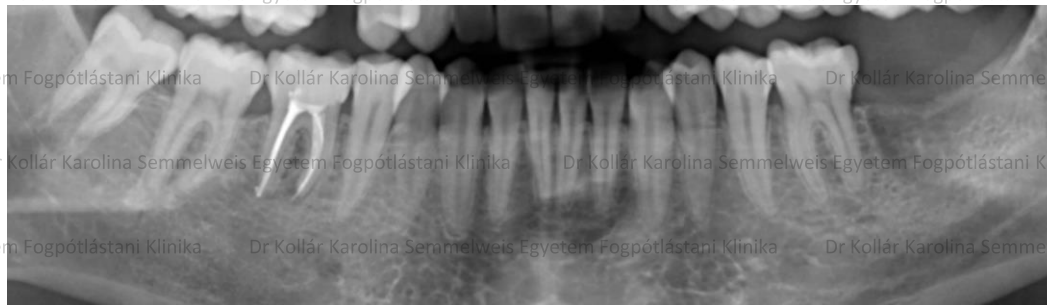Dr Kollár Karolina Semmelweis Egyetem Fogpótlástani Klinika Dr Kollár Karolina Semmelweis Egyetem Fogpótlástani Klinika Dr Kollár Karolina Semmelweis Egyetem Fogpótlástani Klinika

		C															
8	7	6	5	4	3	2	1	1	2	3	4	5	6	7	8		
8	7	6	5	4	3	2	1	1	2	3	4	5	6	7	8		

Dr Kollár Karolina Semmelweis Egyetem Fogpótlástani Klinika Dr Kollár Karolina Semmelweis Egyetem Fogpótlástani Klinika Dr Kollár Karolina Semmelweis Egyetem Fogpótlástani Klinika

E,  
onlay

Dr Kollár Karolina Semmelweis Egyetem Fogpótlástani Klinika Dr Kollár Karolina Semmelweis Egyetem Fogpótlástani Klinika



Dr Kollár Karolina Semmelweis Egyetem Fogpótlástani Klinika Dr Kollár Karolina Semmelweis Egyetem Fogpótlástani Klinika Dr Kollár Karolina Semmelweis Egyetem Fogpótlástani Klinika

Dr Kollár Karolina Semmelweis Egyetem Fogpótlástani Klinika Dr Kollár Karolina Semmelweis Egyetem Fogpótlástani Klinika





# Fej-, nyak régió vizsgálata, Intraorális vizsgálat I.

- **Sztomato-onkológiai szűrés: negatív**
- **TMI vizsgálat: kóros elváltozást nem tapasztaltam**
- **Harapási forma: eugnath**
- **Artikuláció típusa: szemfogvezetés**



# Fej-, nyak régió vizsgálata, Intraorális vizsgálat II.

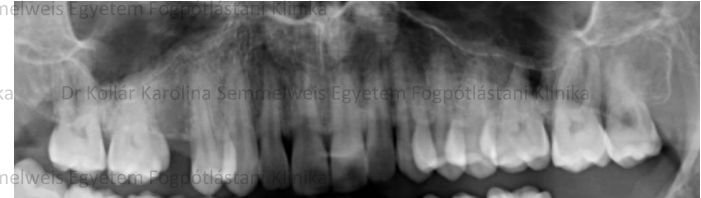- **Szájhigiéne: jó**
- **Szájnyálkahártya-elváltozások: *nem látható***
- **Parodontium állapota: *egészséges parodontium***



# Kiindulási státusz

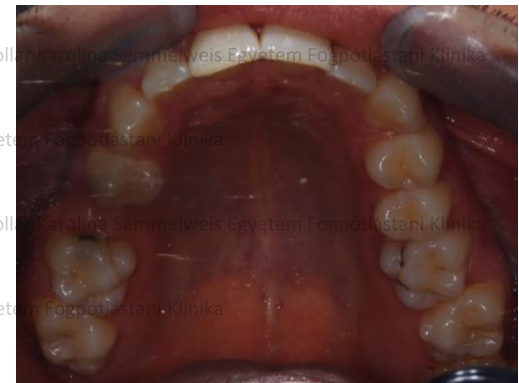## Felső állcsont

- Fábián és Fejérdy-féle foghiány osztályozás szerint: 1A

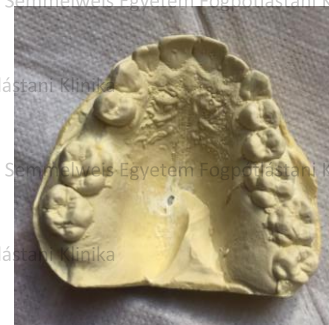

- Fogazati státusz:

c															
8	7	6	5	4	3	2	1	1	2	3	4	5	6	7	8



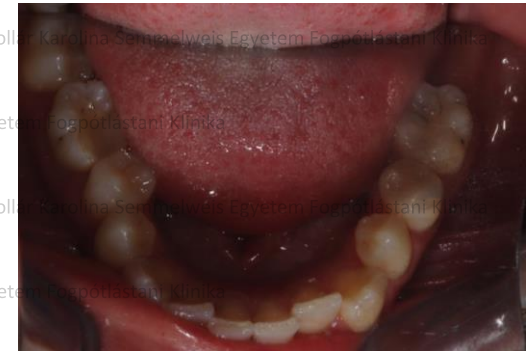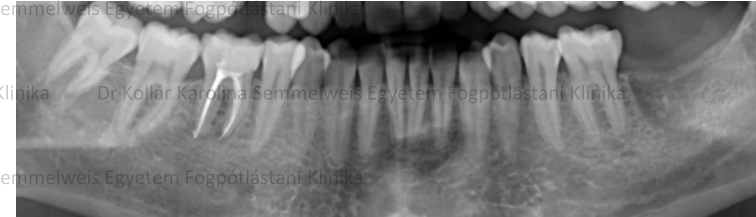
Caries: 16



# Kiindulási státusz

## Alsó állcsont

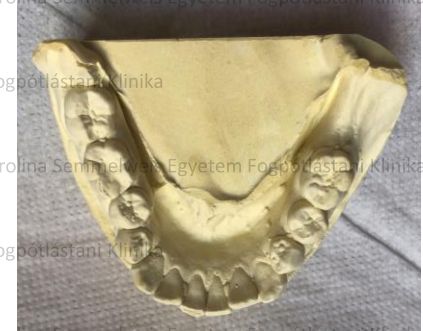- Fábián és Fejérdy-féle foghiány osztályozás szerint: 0
- Fogazati státusz:



8 7 6 5 4 3 2 1 | 1 2 3 4 5 6 7 8

E,  
on  
lay

Endodonciai kezelés és onlay: 46

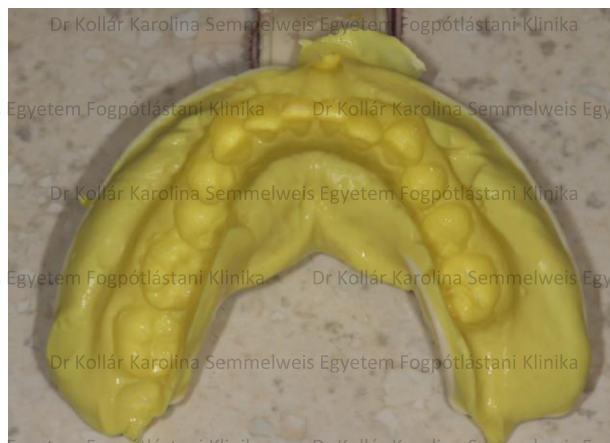
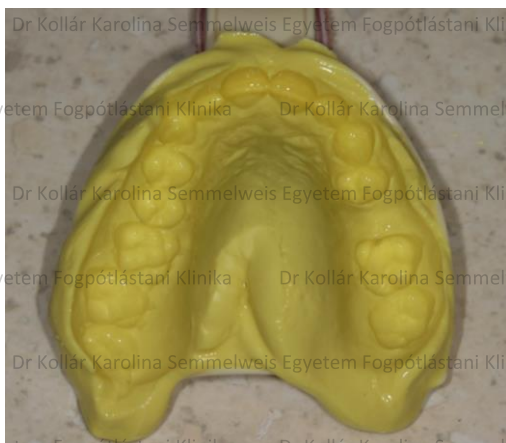
# Kezelési terv

## Előkészítő műveletek

- Konzerváló fogászati kezelési terv: 16 tömés

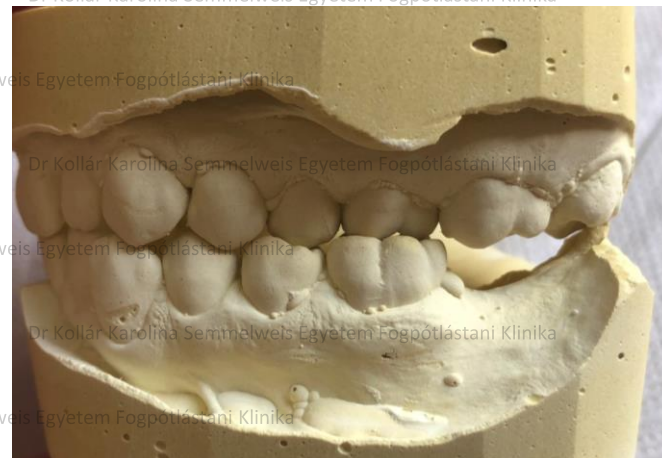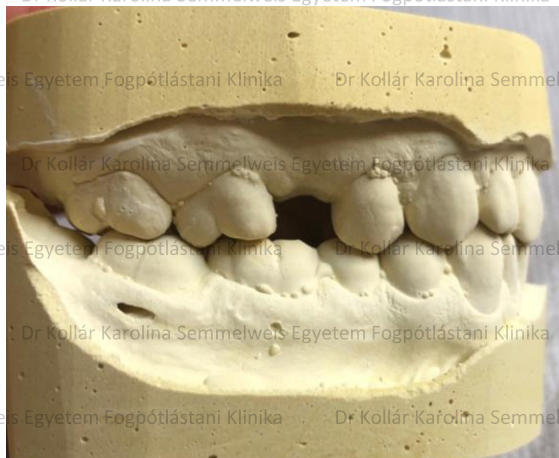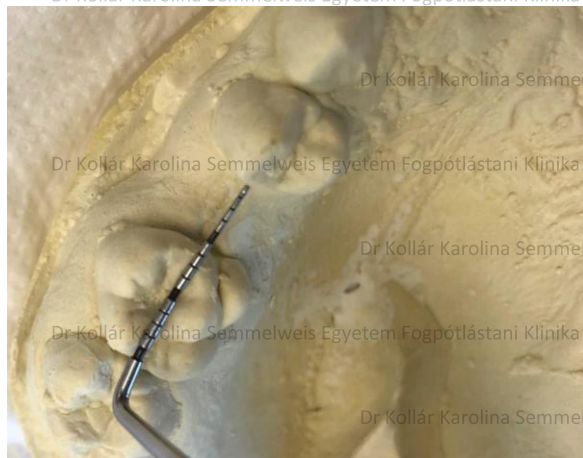- Protetikai tervezési fázis: tanulmányi lenyomatok



# Kezelési terv

## Előkészítő műveletek

- **Protetikai tervezési fázis: tanulmányi minták**



# Kezelési terv

## FELSŐ ÁLLCSONT: RÖGZÍTETT FOGPÓTLÁS

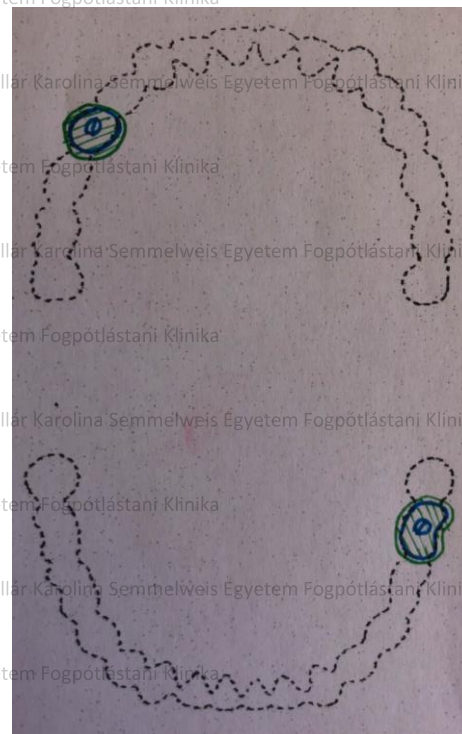### 15 csavaros rögzítésű fémkerámia korona (CoCr)

- gyári titán protetikai fej (pl. Starumann)  
15 pozícióban lévő bone level implantátumon

## ALSÓ ÁLLCSONT: RÖGZÍTETT FOGPÓTLÁS

### 37 csavaros rögzítésű fémkerámia korona (CoCr)

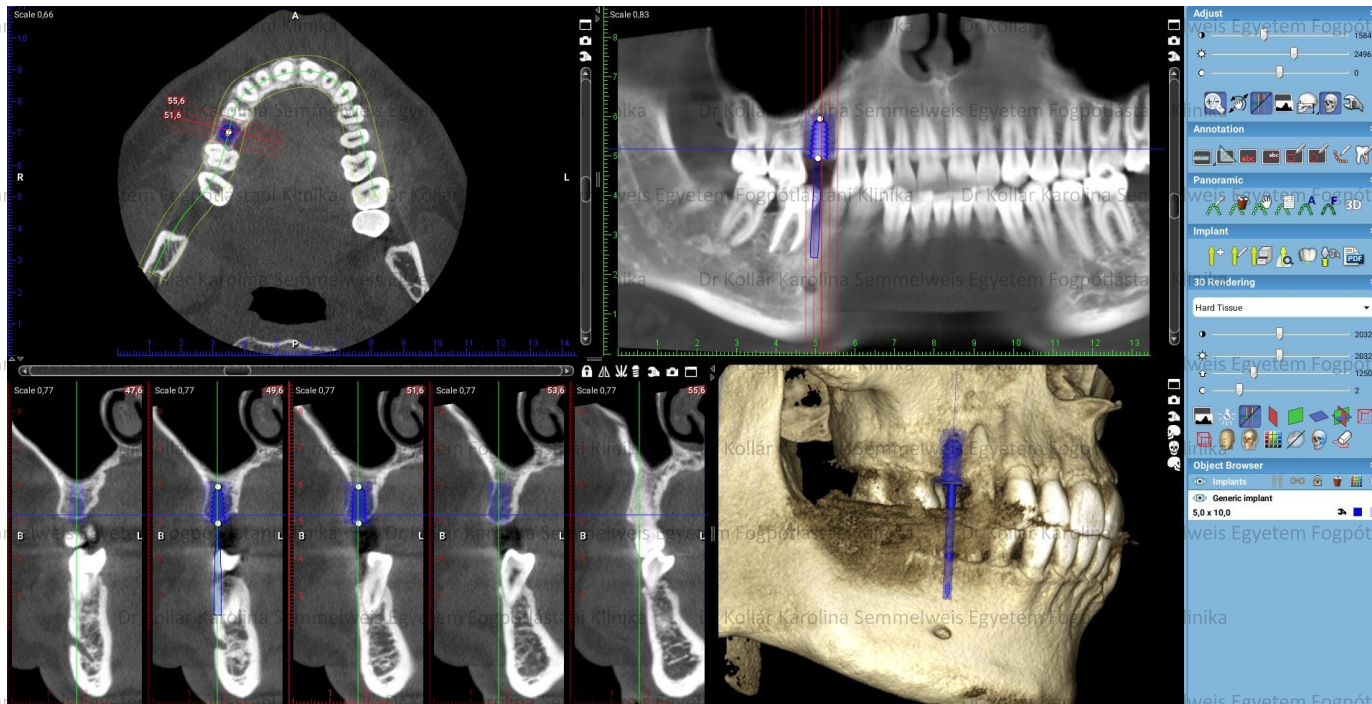
- gyári titán protetikai fej (pl. Starumann)  
37 pozícióban lévő bone level implantátumon



# Kezelési terv

## Előkészítő műveletek

- CT alapján az implantátum behelyezésének megtervezése



Generic implant: 5,0 x 10,0







# Köszönöm a megtisztelő figyelmet!

