



SEMMELWEIS EGYETEM

Fogorvostudományi Kar

Oktatási Centrum, Fogpótlástani Klinika

Igazgató: **Dr. Hermann Péter** egyetemi tanár

Fogpótlásban Szakvizsga

9. Nyitott kanalas lenyomatvételek implantációs fogpótláshoz

Dr. Tóth Viktória Semmelweis Egyetem Fogpótlástani Klinika

Dr. Tóth Viktória Semmelweis Egyetem Fogpótlástani Klinika

Vizsgáló: Dr. Tóth Viktória

Dr. Tóth Viktória Semmelweis Egyetem Fogpótlástani Klinika

Tutor: Dr. Déri Tamás

Dr. Tóth Viktória Semmelweis Egyetem Fogpótlástani Klinika

Dr. Tóth Viktória Semmelweis Egyetem Fogpótlástani Klinika

Konzulens: Prof. Dr. Hermann Péter

Vizsgáló neve: Dr. Tóth Viktória

Dátum: 2020.11.27.

Fogpótlásban Szakvizsga 9. Nyitott kanalas
lenyomatvételek implantációs fogpótláshoz

Esetbemutató II.

A páciens bemutatása

A páciens férfi, 42 éves

A fogorvosi vizsgálatra
érkezés indoka:

- Felső végleges fogpótlást szeretne



Általános anamnézis

Dr Tóth Viktória Semmelweis Egyetem Fogpótlástani Klinika

- **Általános egészségügyi állapotra vonatkozó betegségek: Nincsenek**

Dr Tóth Viktória Semmelweis Egyetem Fogpótlástani Klinika

- **Allergia: Nincs**

Dr Tóth Viktória Semmelweis Egyetem Fogpótlástani Klinika

- **Egészségre káros szokások: Nincsenek**

Dr Tóth Viktória Semmelweis Egyetem Fogpótlástani Klinika



Fogászati anamnézis

Dr Tóth Viktória Semmelweis Egyetem Fogpótlástani Klinika

- A páciens előzetesen (fél éve) a Semmelweis Egyetem Fogpótlástani Klinikájára járt, az alsó kombinált fogpótlása elkészült

Dr Tóth Viktória Semmelweis Egyetem Fogpótlástani Klinika

Dr Tóth Viktória Semmelweis Egyetem Fogpótlástani Klinika

- 3 db Astra Tx implantátum került behelyezésre 2017. júliusában 11, 13 és 14 pozíciókban

Dr Tóth Viktória Semmelweis Egyetem Fogpótlástani Klinika

Dr Tóth Viktória Semmelweis Egyetem Fogpótlástani Klinika

Dr Tóth Viktória Semmelweis Egyetem Fogpótlástani Klinika



Kiindulási státusz

Dr Tóth Viktória Semmelweis Egyetem Fogpótlástani Klinika

Dr Tóth Viktória Semmelweis Egyetem Fogpótlástani Klinika

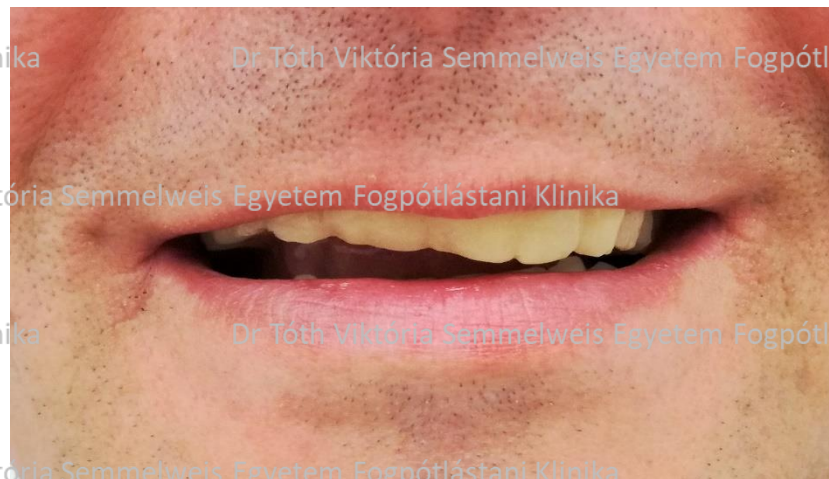Arc- és szájfotók

Dr Tóth Viktória Semmelweis Egyetem Fogpótlástani Klinika



Dr Tóth Viktória Semmelweis Egyetem Fogpótlástani Klinika

Dr Tóth Viktória Semmelweis Egyetem Fogpótlástani Klinika

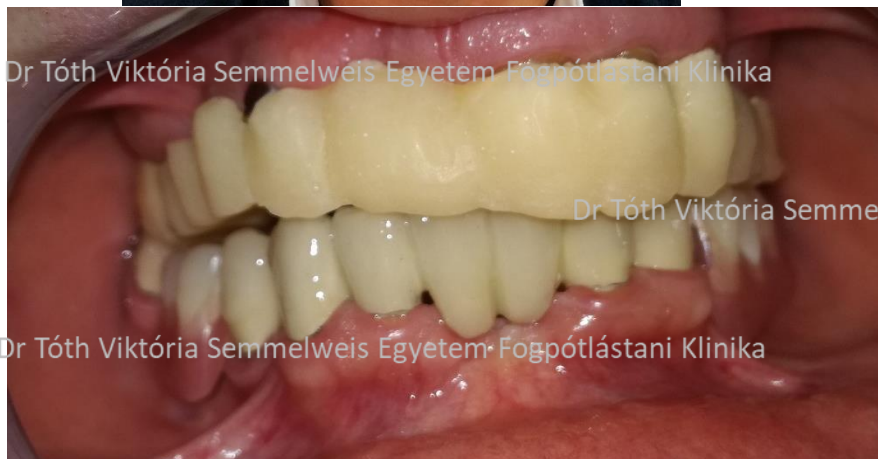

Dr Tóth Viktória Semmelweis Egyetem Fogpótlástani Klinika

Dr Tóth Viktória Semmelweis Egyetem Fogpótlástani Klinika

Dr Tóth Viktória Semmelweis Egyetem Fogpótlástani Klinika

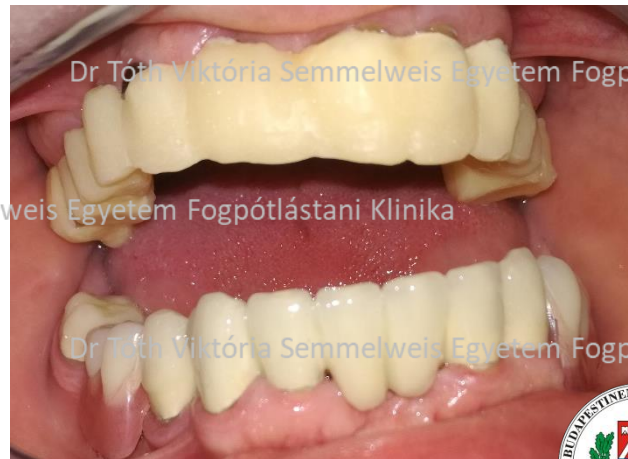Dr Tóth Viktória Semmelweis Egyetem Fogpótlástani Klinika



Dr Tóth Viktória Semmelweis Egyetem Fogpótlástani Klinika

Dr Tóth Viktória Semmelweis Egyetem Fogpótlástani Klinika

Dr Tóth Viktória Semmelweis Egyetem Fogpótlástani Klinika



Dr Tóth Viktória Semmelweis Egyetem Fogpótlástani Klinika

Dr Tóth Viktória Semmelweis Egyetem Fogpótlástani Klinika

Dr Tóth Viktória Semmelweis Egyetem Fogpótlástani Klinika

SEMMEIWEIS EGYETEM

Fogpótlástani Klinika



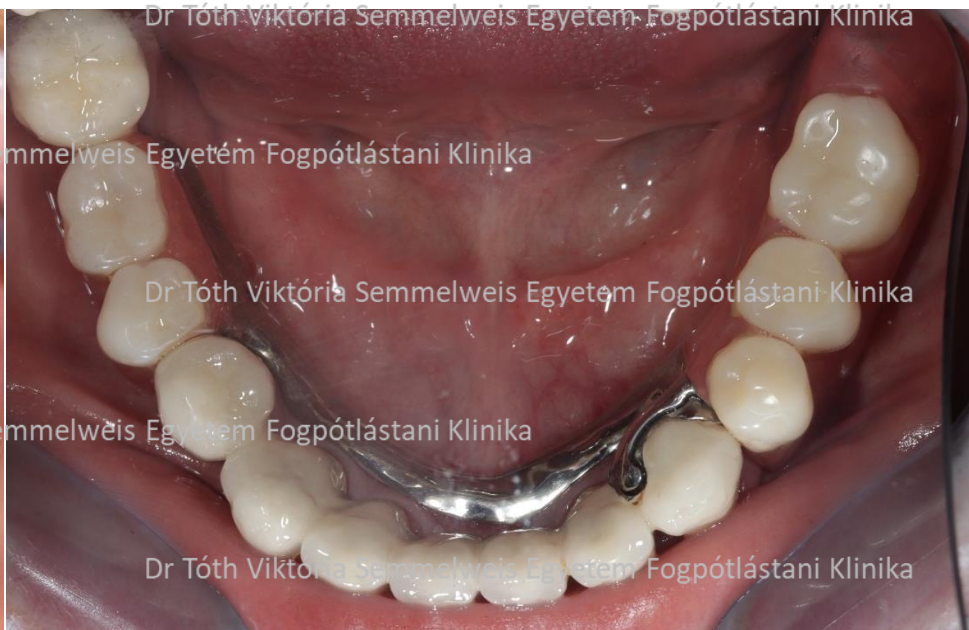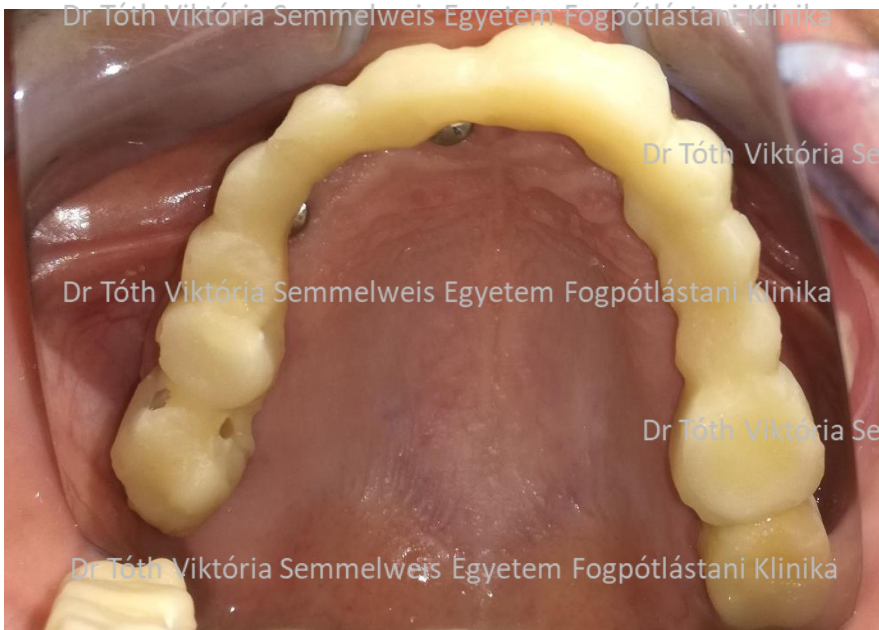Kiindulási státusz

Felső és alsó állcsont

Dr Tóth Viktória Semmelweis Egyetem Fogpótlástani Klinika

Dr Tóth Viktória Semmelweis Egyetem Fogpótlástani Klinika

Dr Tóth Viktória Semmelweis Egyetem Fogpótlástani Klinika



Dr Tóth Viktória Semmelweis Egyetem Fogpótlástani Klinika

Dr Tóth Viktória Semmelweis Egyetem Fogpótlástani Klinika

Dr Tóth Viktória Semmelweis Egyetem Fogpótlástani Klinika

Dr Tóth Viktória Semmelweis Egyetem Fogpótlástani Klinika

SEMMEIWEIS EGYETEM

Fogpótlástani Klinika

Fogpótlás Szakvizsga 9. Nyitott kérdés - lenyomatve
implantációs fogpótláshoz



Kiindulási státusz

Dr Tóth Viktória Semmelweis Egyetem Fogpótlástani Klinika

Dr Tóth Viktória Semmelweis Egyetem Fogpótlástani Klinika

Arc- és szájfotók

Dr Tóth Viktória Semmelweis Egyetem Fogpótlástani Klinika

Dr Tóth Viktória Semmelweis Egyetem Fogpótlástani Klinika

Dr Tóth Viktória Semmelweis Egyetem Fogpótlástani Klinika

Dr Tóth Viktória Semmelweis Egyetem Fogpótlástani Klinika

Dr Tóth Viktória Semmelweis Egyetem Fogpótlástani Klinika

Dr Tóth Viktória Semmelweis Egyetem Fogpótlástani Klinika

Dr Tóth Viktória Semmelweis Egyetem Fogpótlástani Klinika

Dr Tóth Viktória Semmelweis Egyetem Fogpótlástani Klinika

Dr Tóth Viktória Semmelweis Egyetem Fogpótlástani Klinika

Dr Tóth Viktória Semmelweis Egyetem Fogpótlástani Klinika

Dr Tóth Viktória Semmelweis Egyetem Fogpótlástani Klinika

Dr Tóth Viktória Semmelweis Egyetem Fogpótlástani Klinika

Dr Tóth Viktória Semmelweis Egyetem Fogpótlástani Klinika

SEMMEIWEIS EGYETEM

Fogpótlástani Klinika

Fogpótlás Szakvizsga 9. Nyitott Kanális-Ényommalvétel
implantációs fogpótláshoz

Vizsgáló neve: Dr. Tóth Viktória
Dátum: 2020.11.27.



Dr Tóth Viktória Semmelweis Egyetem Fogpótlástani Klinika

Dr Tóth Viktória Semmelweis Egyetem Fogpótlástani Klinika

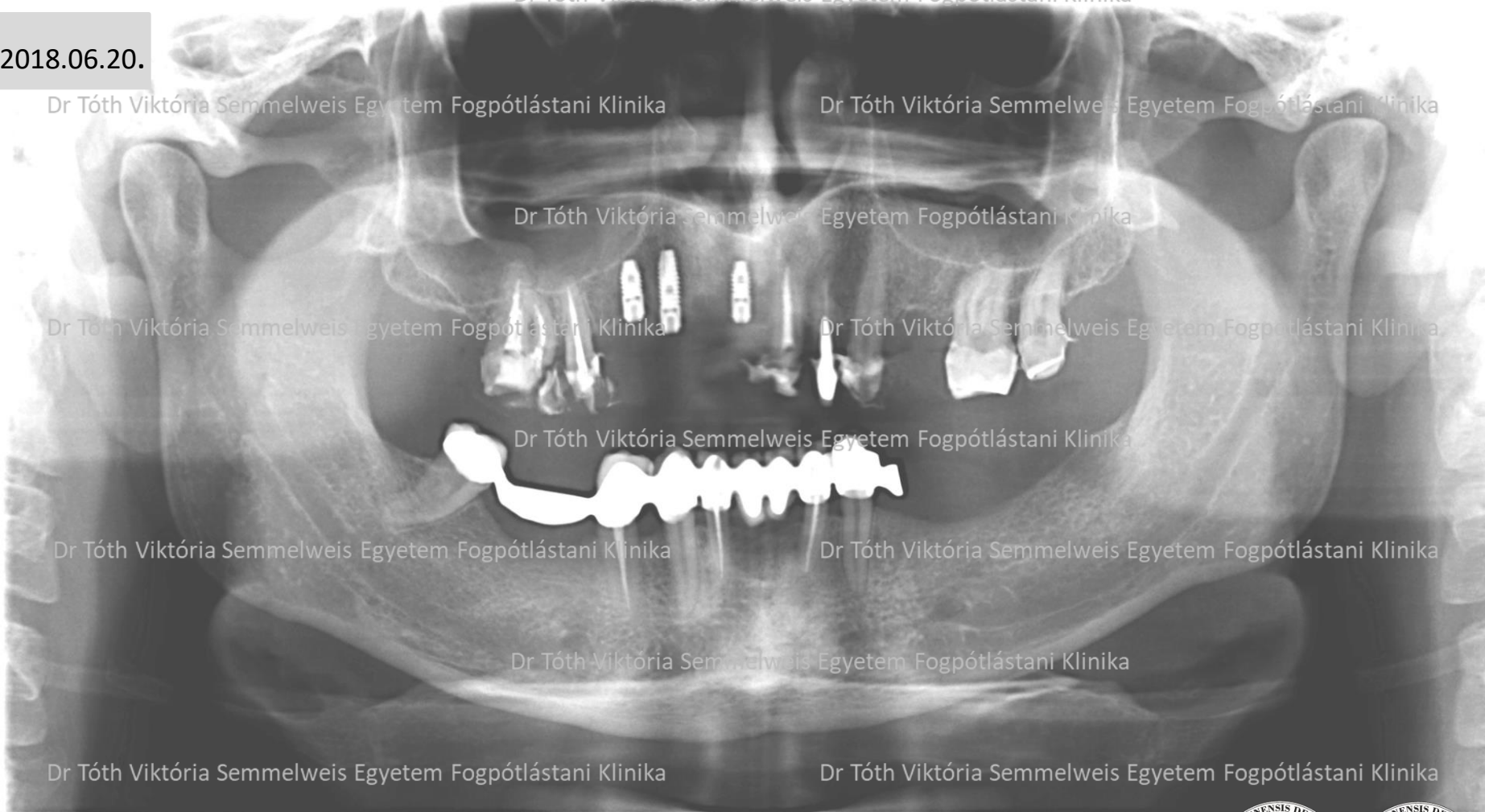
Orthopantomogram

Dr Tóth Viktória Semmelweis Egyetem Fogpótlástani Klinika

2018.06.20.

Dr Tóth Viktória Semmelweis Egyetem Fogpótlástani Klinika

Dr Tóth Viktória Semmelweis Egyetem Fogpótlástani Klinika



Dr Tóth Viktória Semmelweis Egyetem Fogpótlástani Klinika

Dr Tóth Viktória Semmelweis Egyetem Fogpótlástani Klinika

Dr Tóth Viktória Semmelweis Egyetem Fogpótlástani Klinika

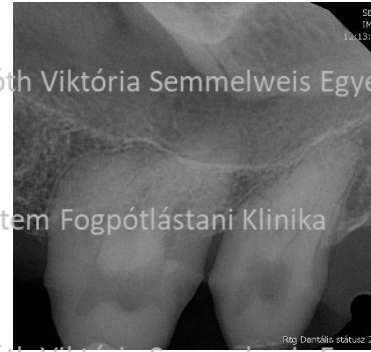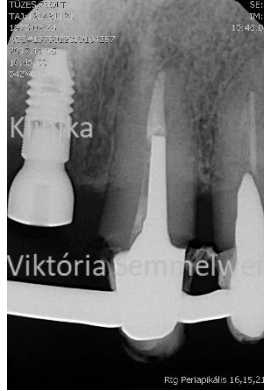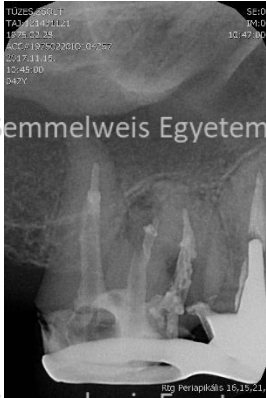Dr Tóth Viktória Semmelweis Egyetem Fogpótlástani Klinika

Dr Tóth Viktória Semmelweis Egyetem Fogpótlástani Klinika



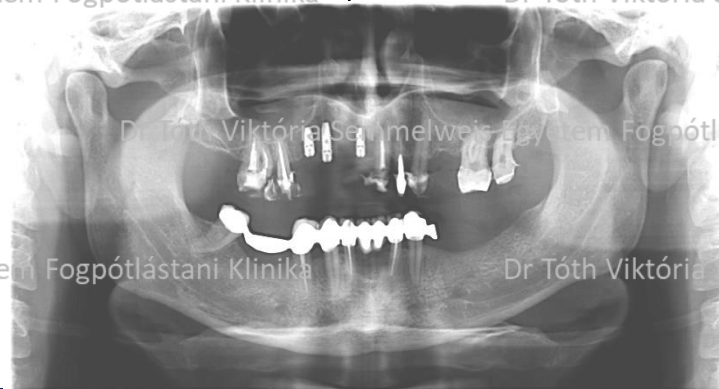Kiindulási státusz

Periapikális röntgenfelvételek és röntgen-diagnózisok



- foghiány = szürke szám
- X = eltávolítandó fog
- () = záródott foghiány
- K = korona
- H = híd – kiterjedését () jelöli
- U = teleshóp
- I = implantátum
- C = szuvasodás (caries)
- T = tömés
- E = gyökérkezelt fog (endo)
- P = periapikális gyulladás
- CS = gyökércsapó fogmű
- * = cserélendő

	E, T,	E, T,													
	CS	CS	I	I				E, T	E, CS			T	T		
8	7	6	5	4	3	2	1	1	2	3	4	5	6	7	8
8	7	6	5	4	3	2	1	1	2	3	4	5	6	7	8
	(H	H	H	H,E	H	H,E	H	H	H,E	H					



Fej-, nyak régió vizsgálata, Intraorális vizsgálat II.

Dr Tóth Viktória Semmelweis Egyetem Fogpótlástani Klinika

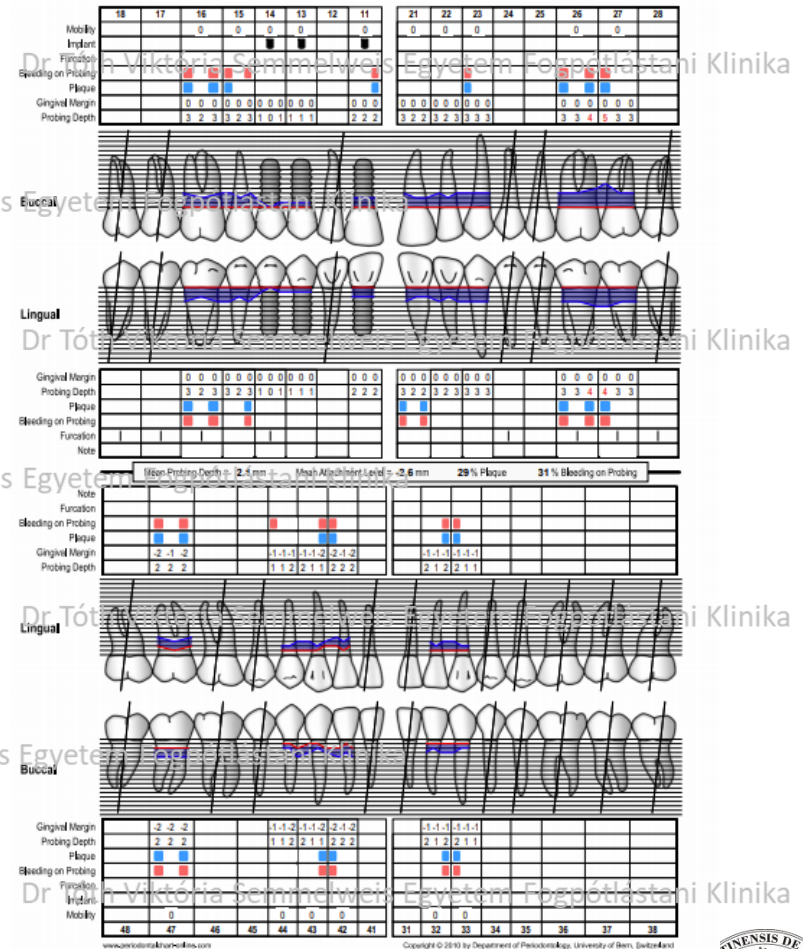
- Szájhigiéné: közepes
- Szájnyálkahártya-
elváltozások: nincs
- Parodontium állapota :
kezelt chr. parodontitis

Dr Tóth Viktória Semmelweis Egyetem Fogpótlástani Klinika

Dr Tóth Viktória Semmelweis Egyetem Fogpótlástani Klinika

Dr Tóth Viktória Semmelweis Egyetem Fogpótlástani Klinika

Dr Tóth Viktória Semmelweis Egyetem Fogpótlástani Klinika



Dr Tóth Viktória Semmelweis Egyetem Fogpótlástani Klinika

Dr Tóth Viktória Semmelweis Egyetem Fogpótlástani Klinika

Dr Tóth Viktória Semmelweis Egyetem Fogpótlástani Klinika

Dr Tóth Viktória Semmelweis Egyetem Fogpótlástani Klinika

Fej-, nyak régió vizsgálata, Intraorális vizsgálat I.

- **Sztomato-onkológiai szűrés: negatív**
- **TMI vizsgálat: negatív**
- **Harapási forma: Nyitott harapás**
- **Artikuláció típusa: Csoportvezetés**

Dr Tóth Viktória Semmelweis Egyetem Fogpótlástani Klinika

Dr Tóth Viktória Semmelweis Egyetem Fogpótlástani Klinika

Dr Tóth Viktória Semmelweis Egyetem Fogpótlástani Klinika

Dr Tóth Viktória Semmelweis Egyetem Fogpótlástani Klinika

Dr Tóth Viktória Semmelweis Egyetem Fogpótlástani Klinika



Protetikai Kezelési Terv

Dr Tóth Viktória Semmelweis Egyetem Fogpótlástani Klinika

Színek jelentése:

Kék = fém, Zöld = kerámia, Piros = akrilát

Sárga = rejtett elhorgonyzási elem (matrix)

Narancsszín = cirkónium-dioxid kerámia

Dr Tóth Viktória Semmelweis Egyetem Fogpótlástani Klinika

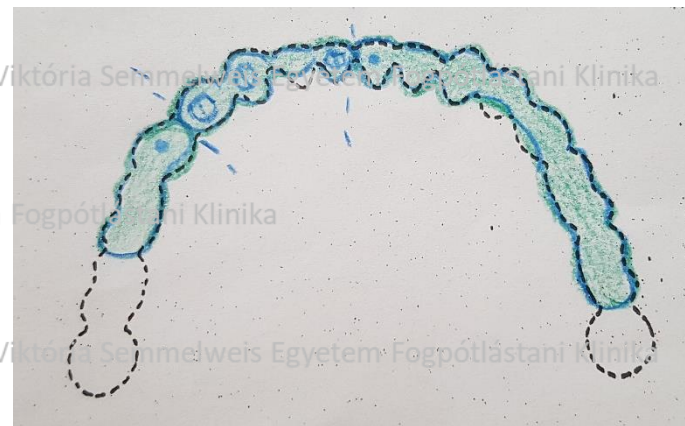
FELSŐ ÁLLCSONT: RÖGZÍTETT FOGPÓTLÁSOK ÉS IMPLANTÁTUMON RÖGZÍTETT FOGPÓTLÁS

Dr Tóth Viktória Semmelweis Egyetem Fogpótlástani Klinika

- Öntött csonkiegészítő csapos műcsont: 21, 15 fogba
- 2-tagú, egybeöntött technológiával készült fémkerámia sín (CoCr)

Leplezett horgonykoronák: 16, 15

- [14-13-x-11] 4-tagú, csavaros rögzítésű fémkerámia híd (CoCr)
 - 3db gyári titán protetikai fej, Astra TX 14, 13 és 11 pozícióban lévő bone level implantátumon



- 7-tagú, egybeöntött technológiával készült fémkerámia híd (CoCr)

Leplezett horgonykoronák: 11, 12, 13, 16, 17

Leplezett hézagfogak: 14, 15

Dr Tóth Viktória Semmelweis Egyetem Fogpótlástani Klinika

Dr Tóth Viktória Semmelweis Egyetem Fogpótlástani Klinika

Dr Tóth Viktória Semmelweis Egyetem Fogpótlástani Klinika

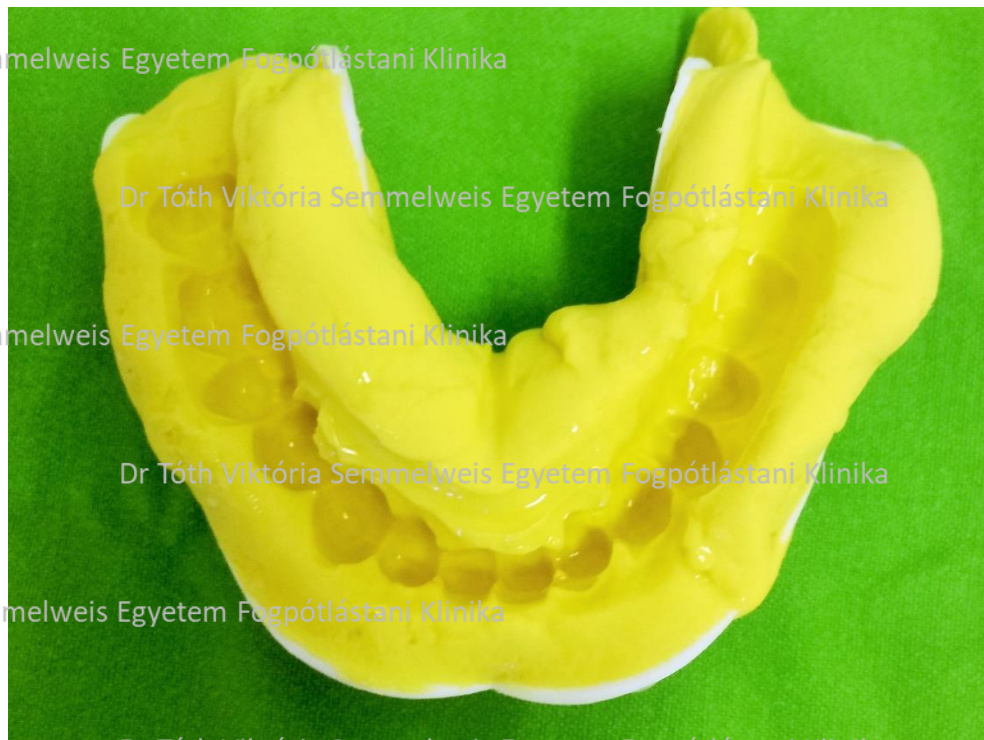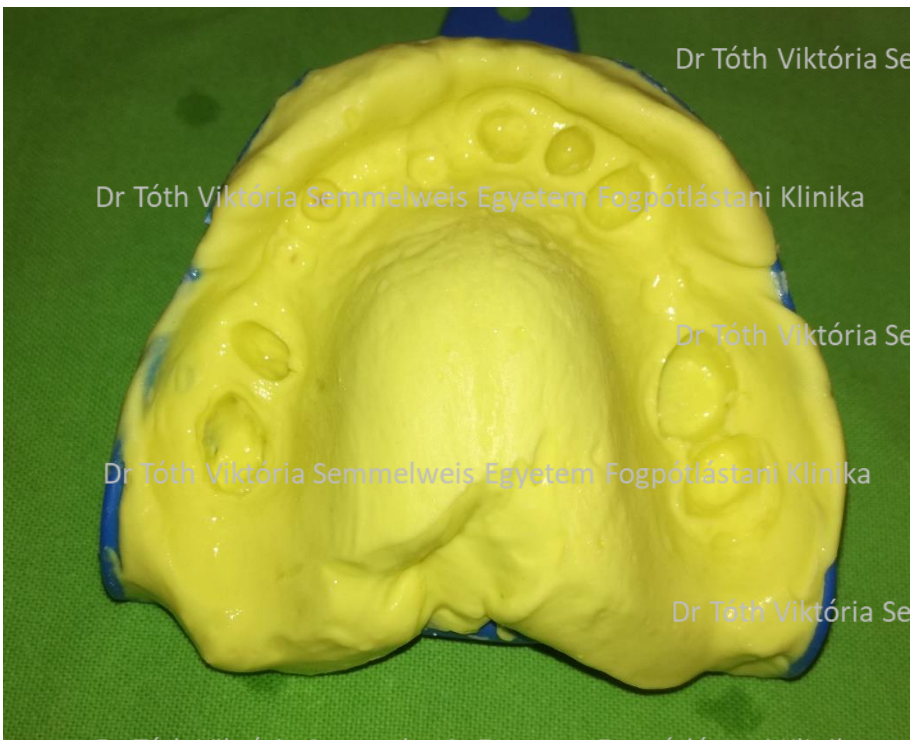
Dr Tóth Viktória Semmelweis Egyetem Fogpótlástani Klinika

Tanulmányi lenyomatok

Dr Tóth Viktória Semmelweis Egyetem Fogpótlástani Klinika

Dr Tóth Viktória Semmelweis Egyetem Fogpótlástani Klinika

Dr Tóth Viktória Semmelweis Egyetem Fogpótlástani Klinika



Dr Tóth Viktória Semmelweis Egyetem Fogpótlástani Klinika

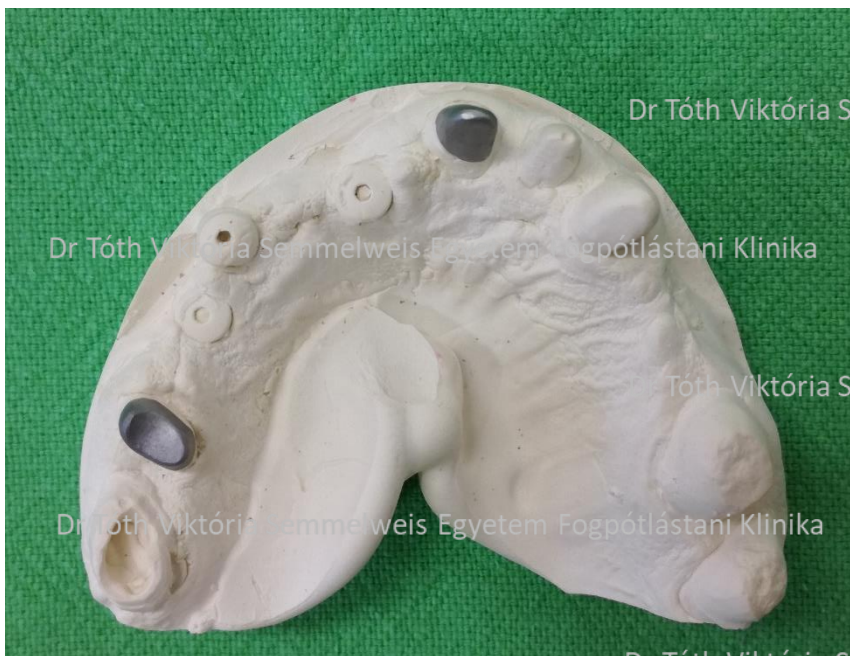Dr Tóth Viktória Semmelweis Egyetem Fogpótlástani Klinika



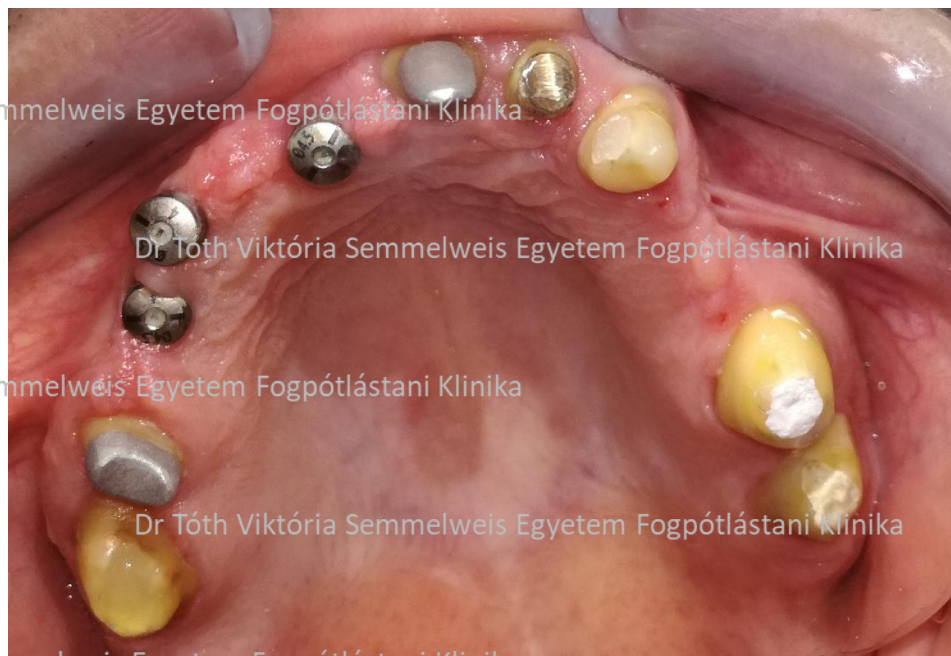Öntött csonkkiegészítő csapos műcsonkok

21, 15 fogban

Dr Tóth Viktória Semmelweis Egyetem Fogpótlástani Klinika



Dr Tóth Viktória Semmelweis Egyetem Fogpótlástani Klinika



Dr Tóth Viktória Semmelweis Egyetem Fogpótlástani Klinika

Dr Tóth Viktória Semmelweis Egyetem Fogpótlástani Klinika

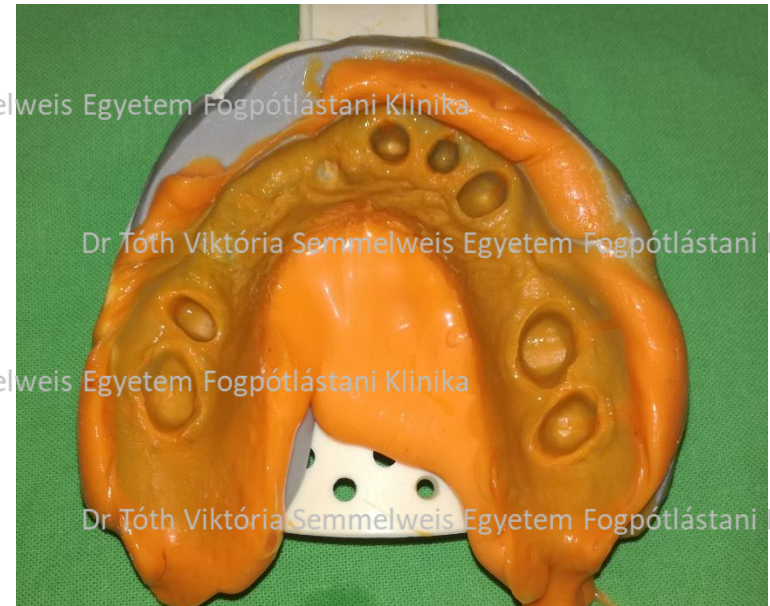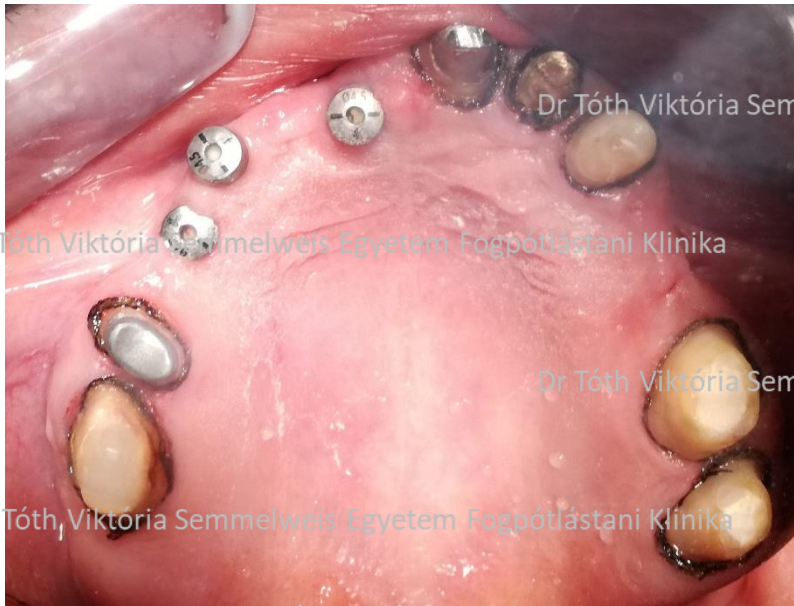Vállasan előkészített fogak,

Precíziós-szituációs lenyomatvétele két fázis, két idő

C-szilikon lenyomatanyag, Zetaplus + Oranwash (Zhermack®)

Dr Tóth Viktória Semmelweis Egyetem Fogpótlástani Klinika

Dr Tóth Viktória Semmelweis Egyetem Fogpótlástani Klinika



Dr Tóth Viktória Semmelweis Egyetem Fogpótlástani Klinika

Dr Tóth Viktória Semmelweis Egyetem Fogpótlástani Klinika

Dr Tóth Viktória Semmelweis Egyetem Fogpótlástani Klinika

Állcsontreláció meghatározása harapási sablonnal

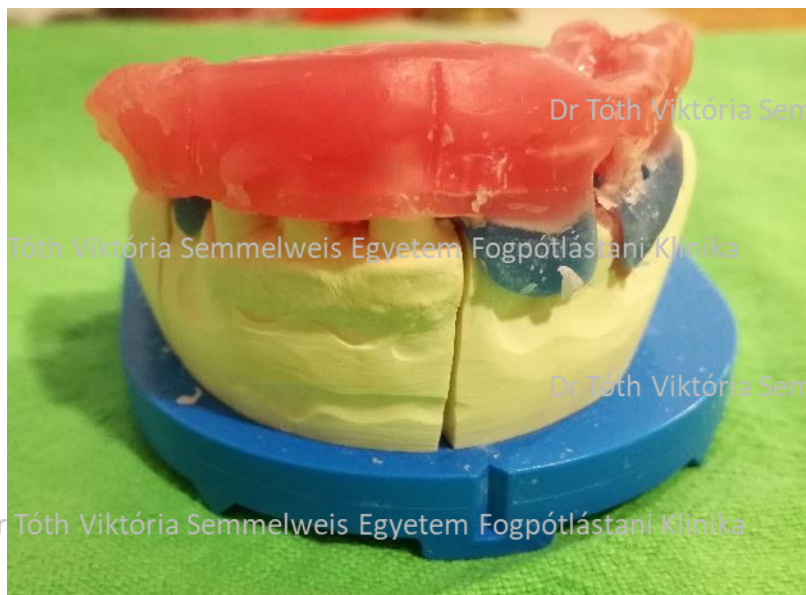Dr Tóth Viktória Semmelweis Egyetem Fogpótlástani Klinika

Dr Tóth Viktória Semmelweis Egyetem Fogpótlástani Klinika

Dr Tóth Viktória Semmelweis Egyetem Fogpótlástani Klinika

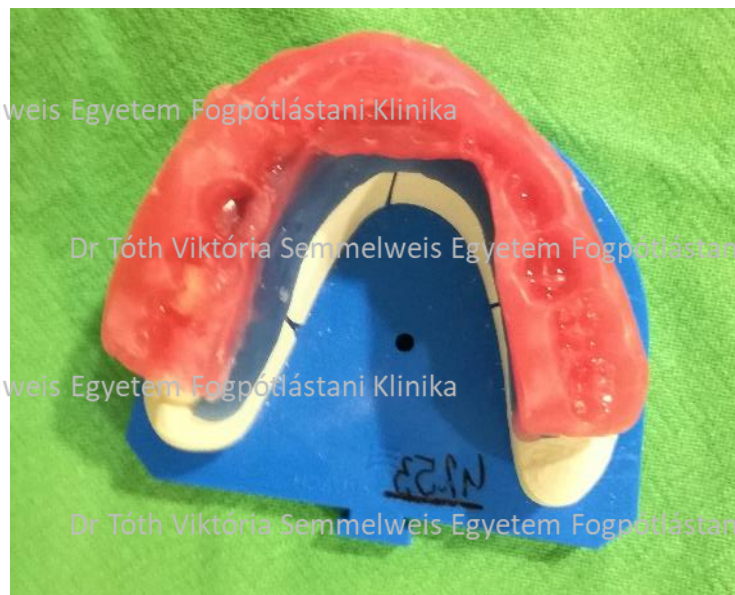Dr Tóth Viktória Semmelweis Egyetem Fogpótlástani Klinika

Dr Tóth Viktória Semmelweis Egyetem Fogpótlástani Klinika



Dr Tóth Viktória Semmelweis Egyetem Fogpótlástani Klinika

Dr Tóth Viktória Semmelweis Egyetem Fogpótlástani Klinika



Dr Tóth Viktória Semmelweis Egyetem Fogpótlástani Klinika

Dr Tóth Viktória Semmelweis Egyetem Fogpótlástani Klinika

Dr Tóth Viktória Semmelweis Egyetem Fogpótlástani Klinika

Dr Tóth Viktória Semmelweis Egyetem Fogpótlástani Klinika

Dr Tóth Viktória Semmelweis Egyetem Fogpótlástani Klinika

Dr Tóth Viktória Semmelweis Egyetem Fogpótlástani Klinika

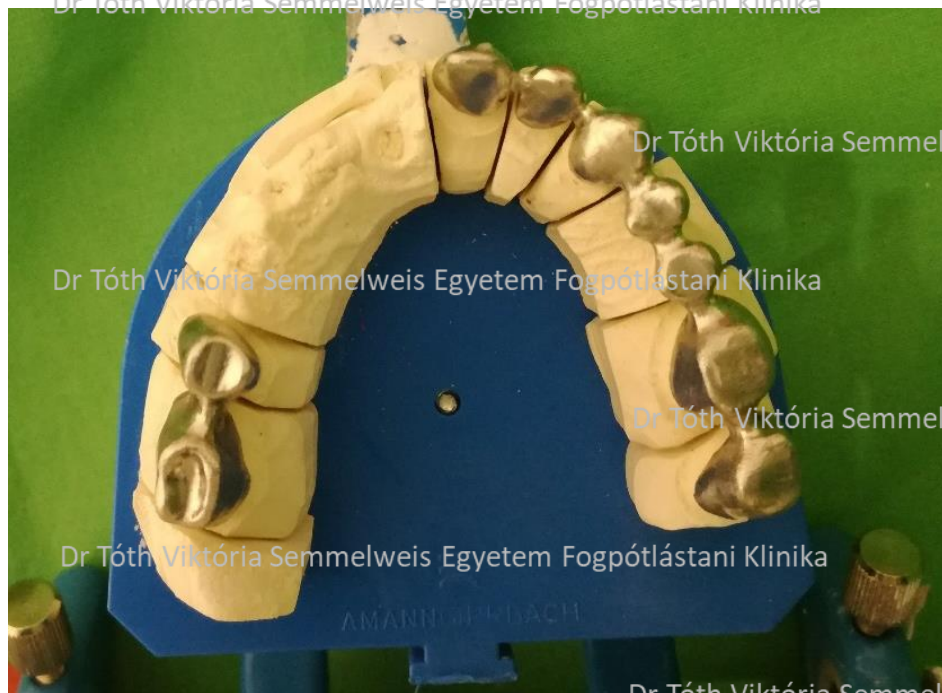Dr Tóth Viktória Semmelweis Egyetem Fogpótlástani Klinika



Váz a mintán és a szájban

Dr Tóth Viktória Semmelweis Egyetem Fogpótlástani Klinika

Dr Tóth Viktória Semmelweis Egyetem Fogpótlástani Klinika



Dr Tóth Viktória Semmelweis Egyetem Fogpótlástani Klinika

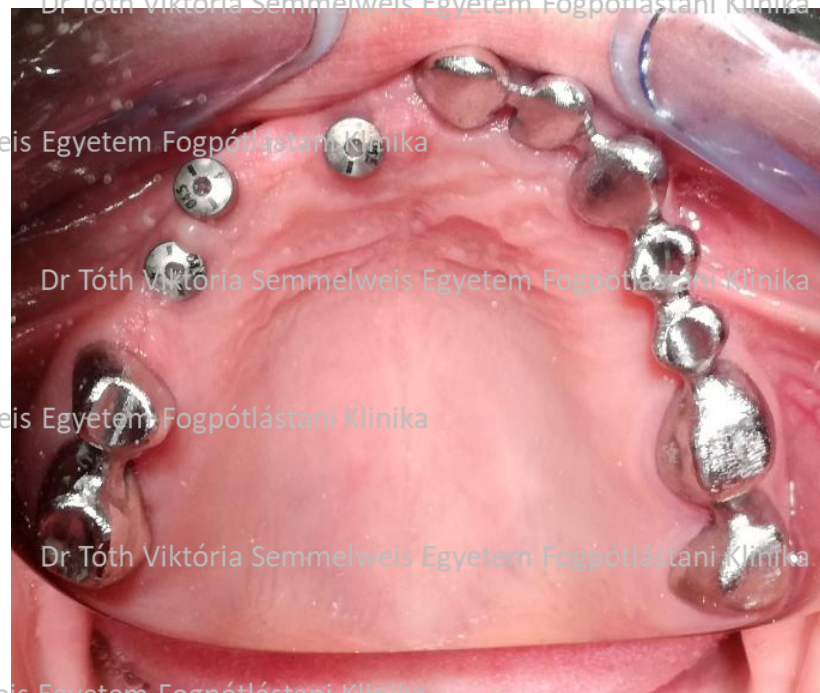Dr Tóth Viktória Semmelweis Egyetem Fogpótlástani Klinika

Dr Tóth Viktória Semmelweis Egyetem Fogpótlástani Klinika

Dr Tóth Viktória Semmelweis Egyetem Fogpótlástani Klinika

Dr Tóth Viktória Semmelweis Egyetem Fogpótlástani Klinika

Dr Tóth Viktória Semmelweis Egyetem Fogpótlástani Klinika



Dr Tóth Viktória Semmelweis Egyetem Fogpótlástani Klinika

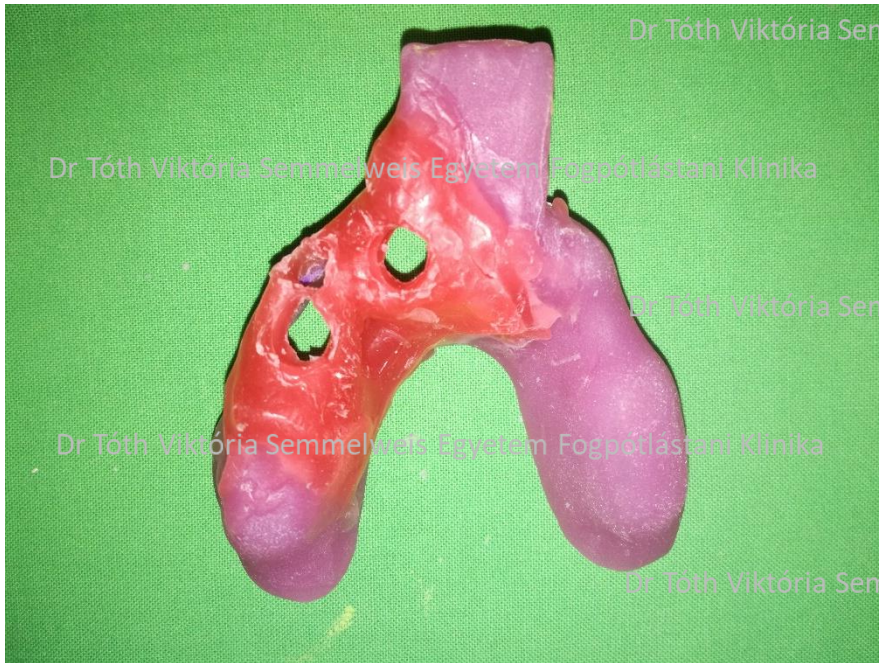Dr Tóth Viktória Semmelweis Egyetem Fogpótlástani Klinika

Dr Tóth Viktória Semmelweis Egyetem Fogpótlástani Klinika

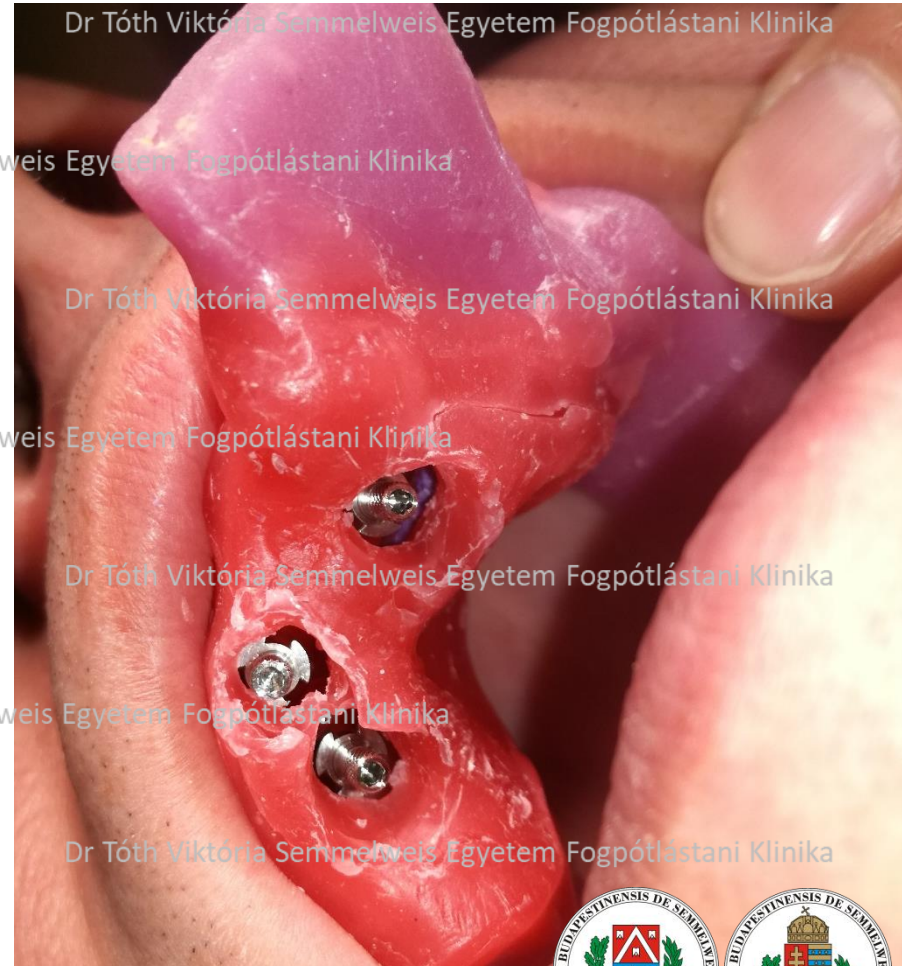Dr Tóth Viktória Semmelweis Egyetem Fogpótlástani Klinika

Nyitott egyéni kanál, implantátum lenyomati fejek

Dr Tóth Viktória Semmelweis Egyetem Fogpótlástani Klinika



Dr Tóth Viktória Semmelweis Egyetem Fogpótlástani Klinika



Dr Tóth Viktória Semmelweis Egyetem Fogpótlástani Klinika

Dr Tóth Viktória Semmelweis Egyetem Fogpótlástani Klinika

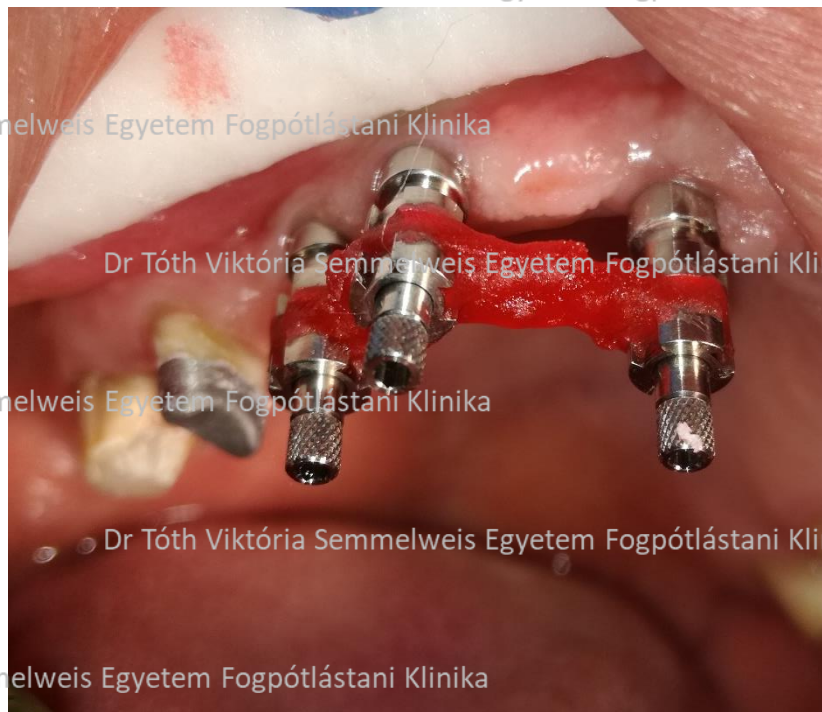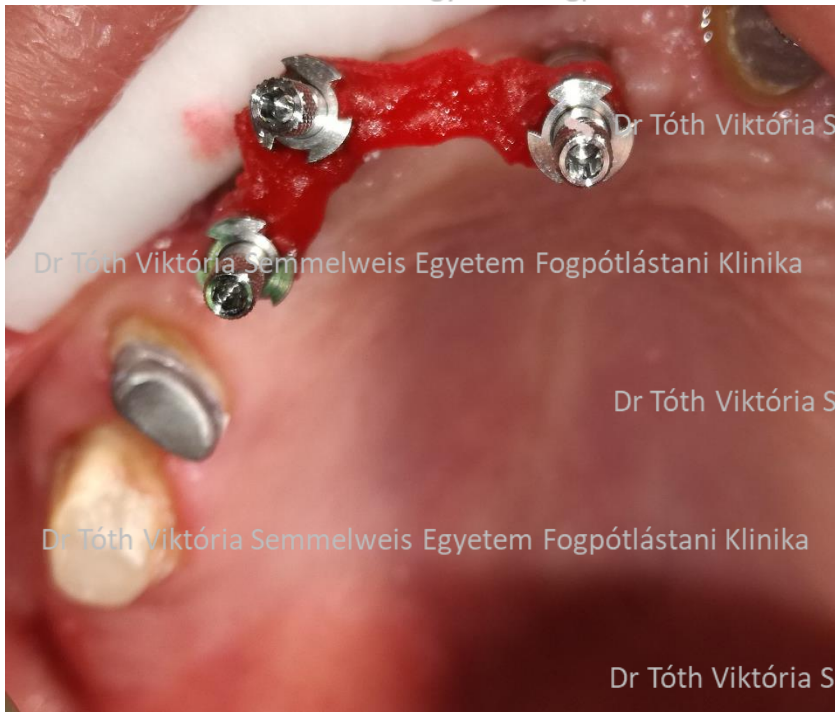Dr Tóth Viktória Semmelweis Egyetem Fogpótlástani Klinika

Implantátum lenyomati fejek összekötése szájban

Dr Tóth Viktória Semmelweis Egyetem Fogpótlástani Klinika

Dr Tóth Viktória Semmelweis Egyetem Fogpótlástani Klinika

Dr Tóth Viktória Semmelweis Egyetem Fogpótlástani Klinika



Dr Tóth Viktória Semmelweis Egyetem Fogpótlástani Klinika

Dr Tóth Viktória Semmelweis Egyetem Fogpótlástani Klinika



Szituációs lenyomat egyéni kanállal

Dr Tóth Viktória Semmelweis Egyetem Fogpótlástani Klinika

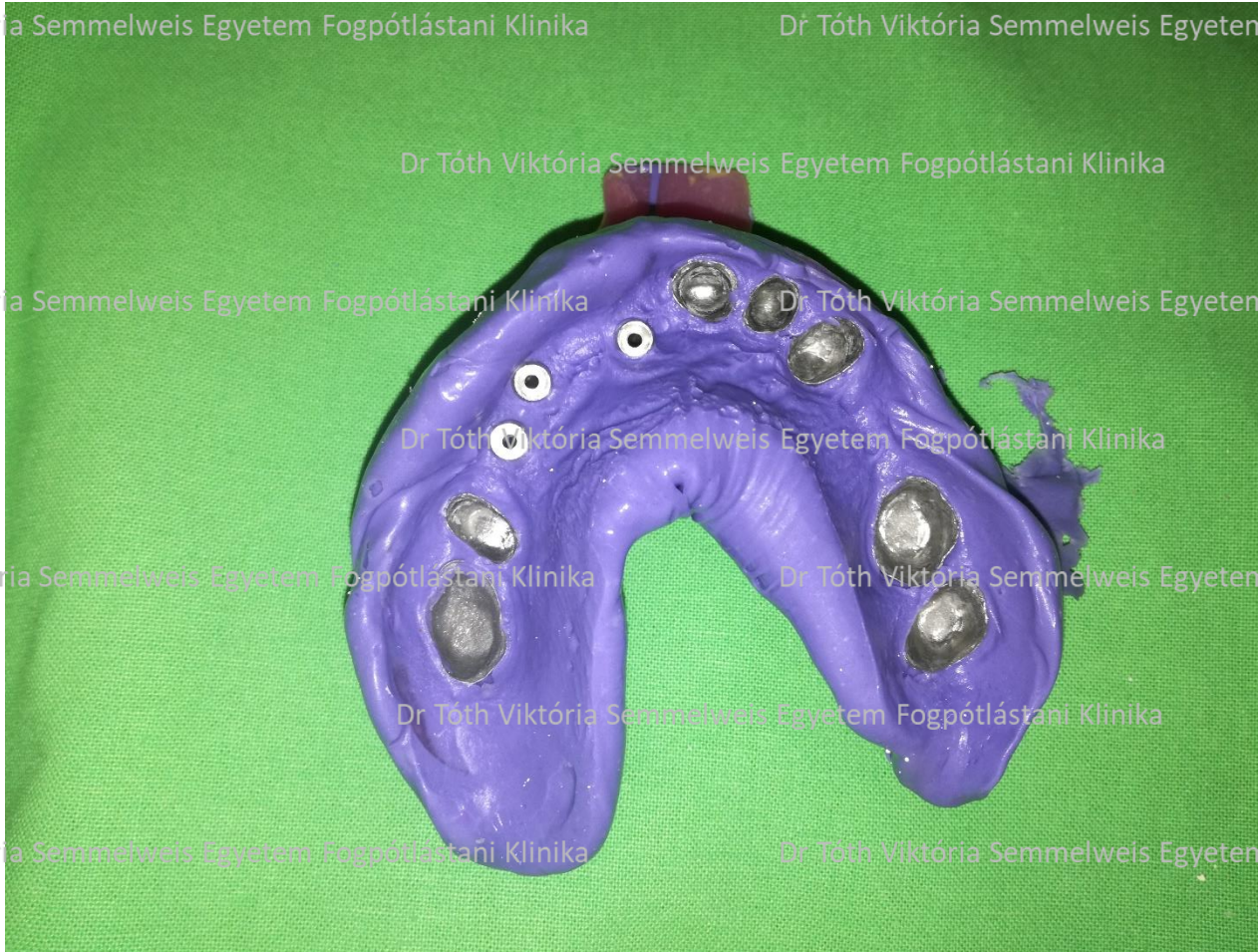
Dr Tóth Viktória Semmelweis Egyetem Fogpótlástani Klinika

(C-szilikon lenyomatanyag Thixoflex M Zhermack®) a

Dr Tóth Viktória Semmelweis Egyetem Fogpótlástani Klinika
vázakkal

Dr Tóth Viktória Semmelweis Egyetem Fogpótlástani Klinika

Dr Tóth Viktória Semmelweis Egyetem Fogpótlástani Klinika



Dr Tóth Viktória Semmelweis Egyetem Fogpótlástani Klinika

Dr Tóth Viktória Semmelweis Egyetem Fogpótlástani Klinika

Dr Tóth Viktória Semmelweis Egyetem Fogpótlástani Klinika

Dr Tóth Viktória Semmelweis Egyetem Fogpótlástani Klinika

Dr Tóth Viktória Semmelweis Egyetem Fogpótlástani Klinika

Dr Tóth Viktória Semmelweis Egyetem Fogpótlástani Klinika

Dr Tóth Viktória Semmelweis Egyetem Fogpótlástani Klinika

Dr Tóth Viktória Semmelweis Egyetem Fogpótlástani Klinika

Dr Tóth Viktória Semmelweis Egyetem Fogpótlástani Klinika

Dr Tóth Viktória Semmelweis Egyetem Fogpótlástani Klinika

SEMMEIWEIS EGYETEM



Arcíves regisztráció és állcsontreláció meghatározás támasztócsapos regisztrációval

Dr Tóth Viktória Semmelweis Egyetem Fogpótlástani Klinika

Dr Tóth Viktória Semmelweis Egyetem Fogpótlástani Klinika

meghatározás támasztócsapos regisztrációval

Dr Tóth Viktória Semmelweis Egyetem Fogpótlástani Klinika

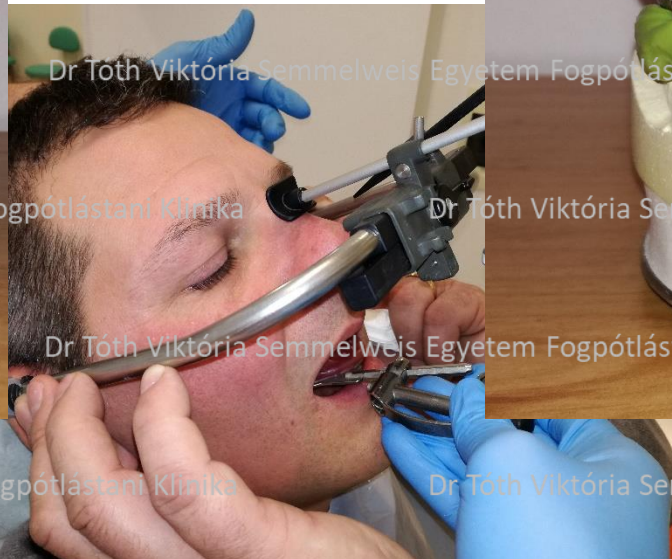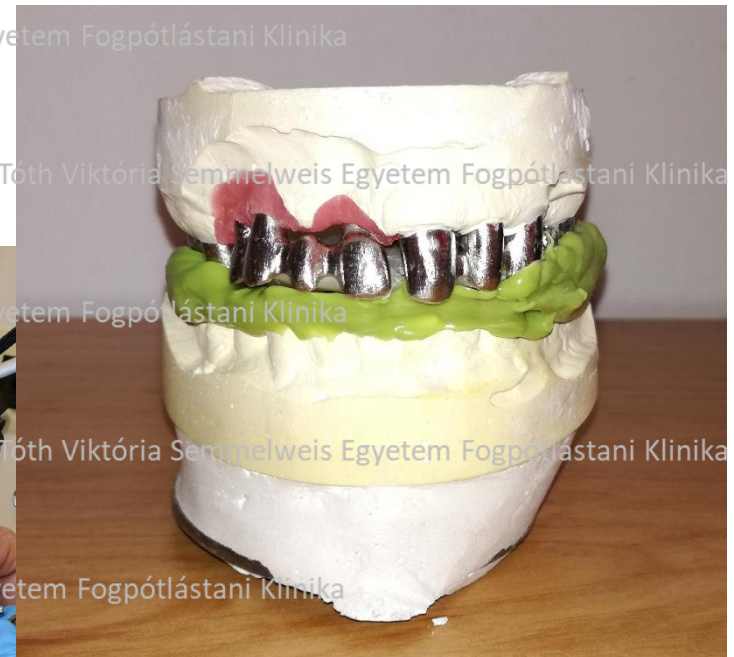regisztrációval

Dr Tóth Viktória Semmelweis Egyetem Fogpótlástani Klinika

Dr Tóth Viktória Semmelweis Egyetem Fogpótlástani Klinika



Dr Tóth Viktória Semmelweis Egyetem Fogpótlástani Klinika



Dr Tóth Viktória Semmelweis Egyetem Fogpótlástani Klinika

Dr Tóth Viktória Semmelweis Egyetem Fogpótlástani Klinika



Vázak occlusalis stoppokkal Protar

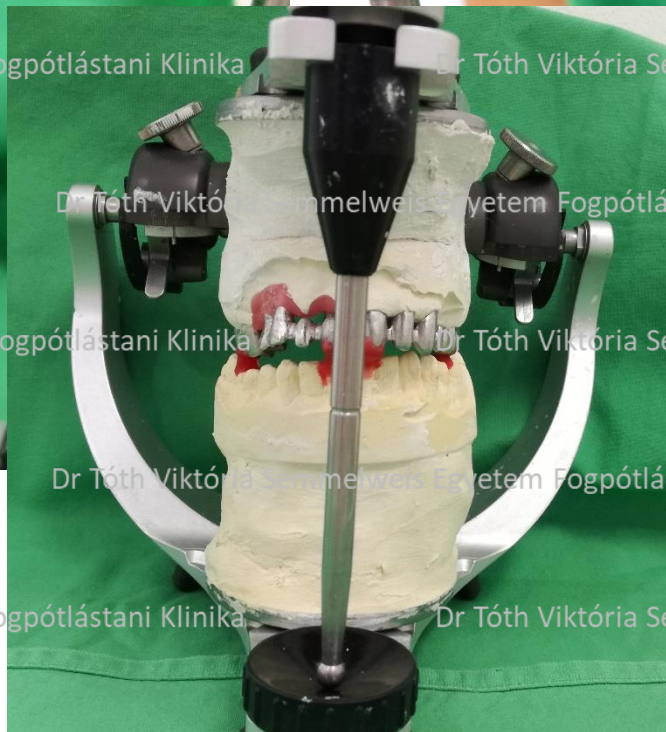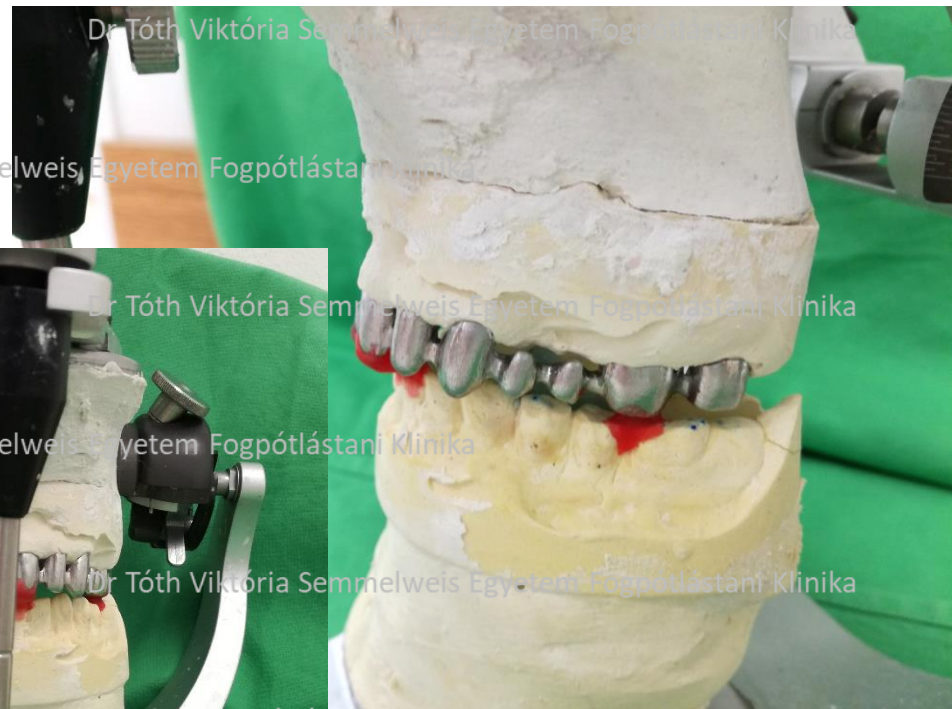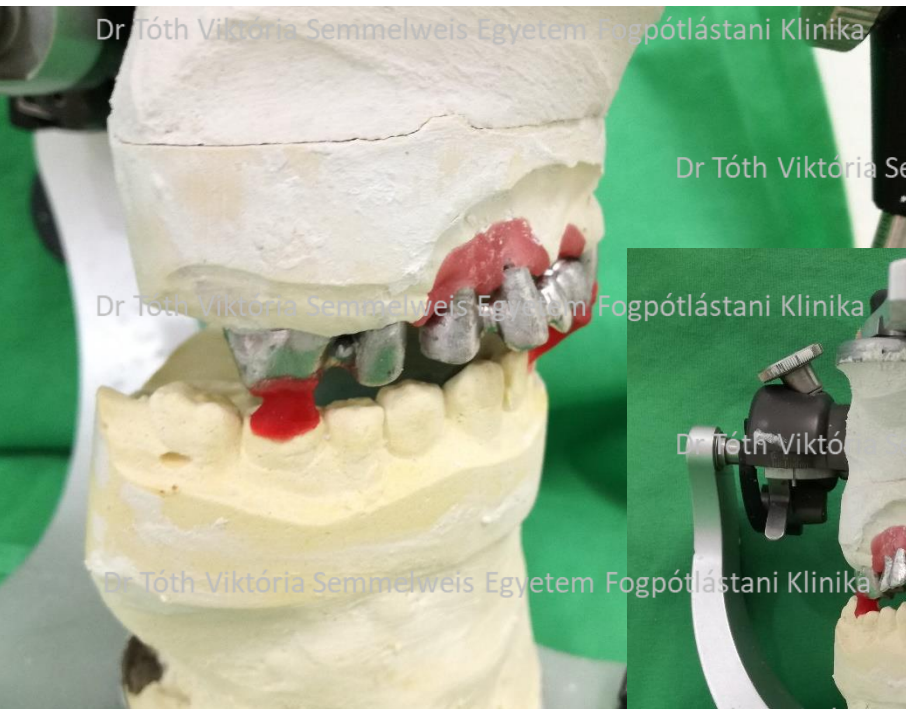Dr Tóth Viktória Semmelweis Egyetem Fogpótlástani Klinika

Dr Tóth Viktória Semmelweis Egyetem Fogpótlástani Klinika

részlegesen egyéni értékű

Dr Tóth Viktória Semmelweis Egyetem Fogpótlástani Klinika

artikulátorban



Dr Tóth Viktória Semmelweis Egyetem Fogpótlástani Klinika

Dr Tóth Viktória Semmelweis Egyetem Fogpótlástani Klinika

Dr Tóth Viktória Semmelweis Egyetem Fogpótlástani Klinika

SEMMEIWEIS EGYETEM

Fogpótlástani Klinika



Dr Tóth Viktória Semmelweis Egyetem Fogpótlástani Klinika

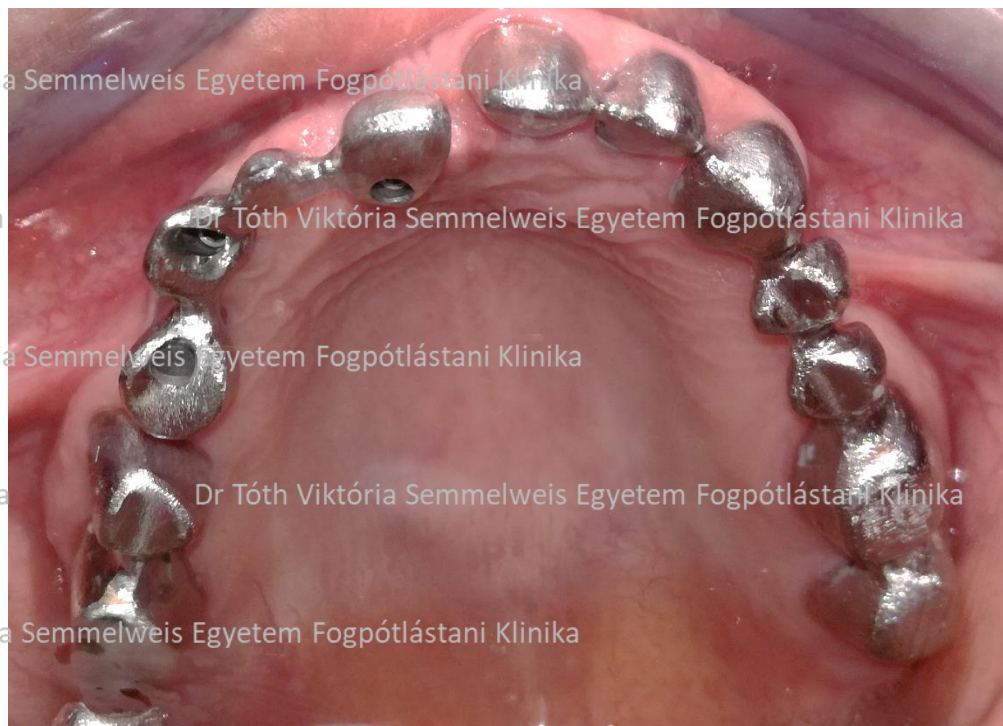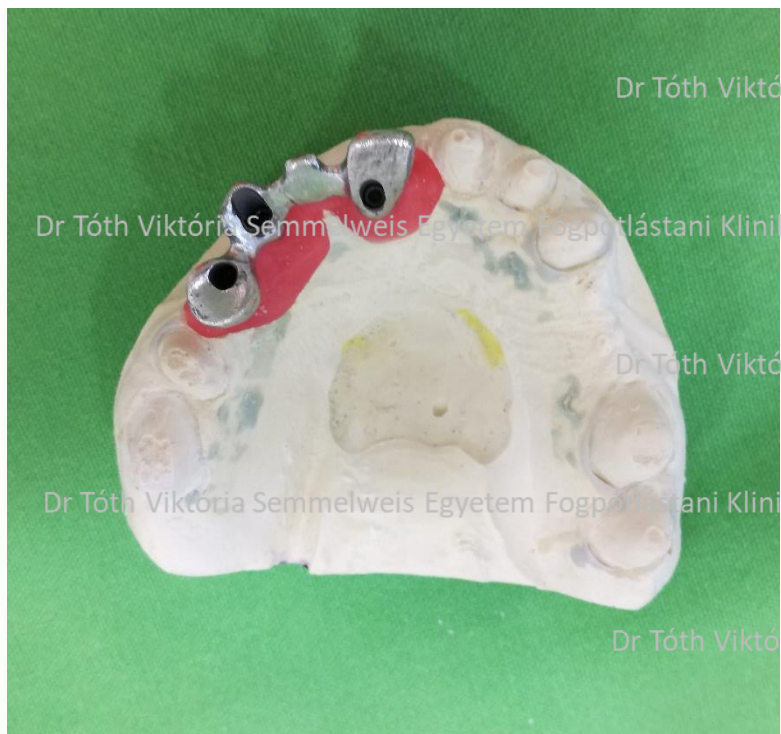Dr Tóth Viktória Semmelweis Egyetem Fogpótlástani Klinika

Váz a mintán és a szájban

Dr Tóth Viktória Semmelweis Egyetem Fogpótlástani Klinika

Dr Tóth Viktória Semmelweis Egyetem Fogpótlástani Klinika

Dr Tóth Viktória Semmelweis Egyetem Fogpótlástani Klinika



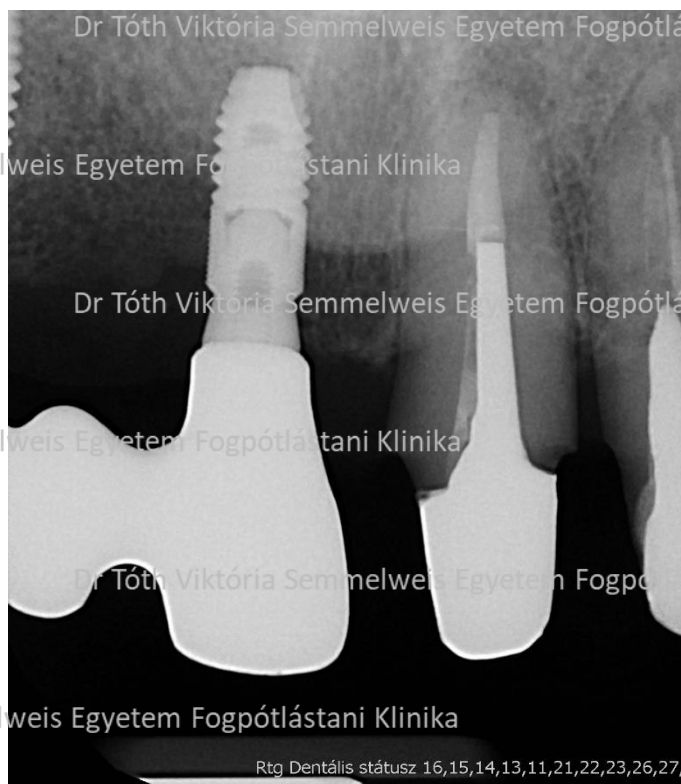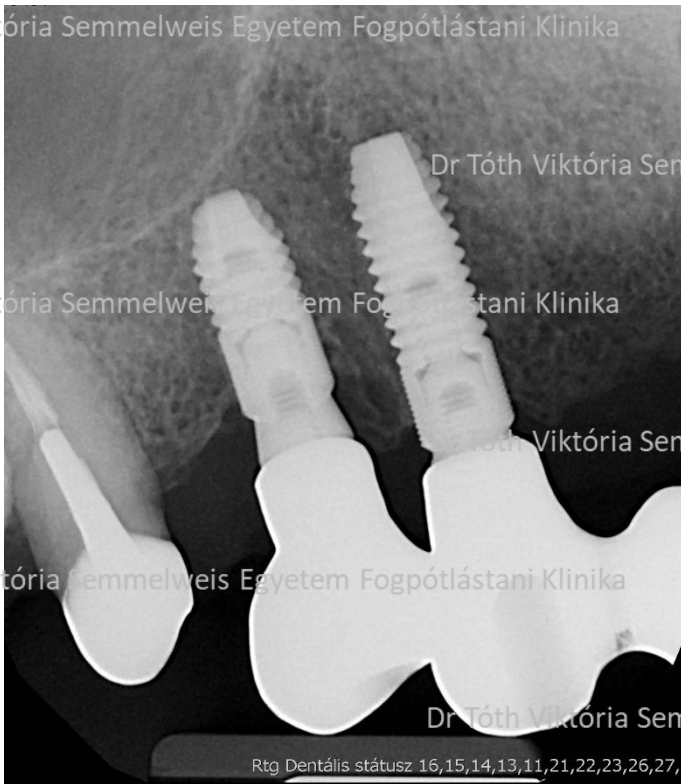Dr Tóth Viktória Semmelweis Egyetem Fogpótlástani Klinika

Dr Tóth Viktória Semmelweis Egyetem Fogpótlástani Klinika



Vázak a szájban

Dr Tóth Viktória Semmelweis Egyetem Fogpótlástani Klinika

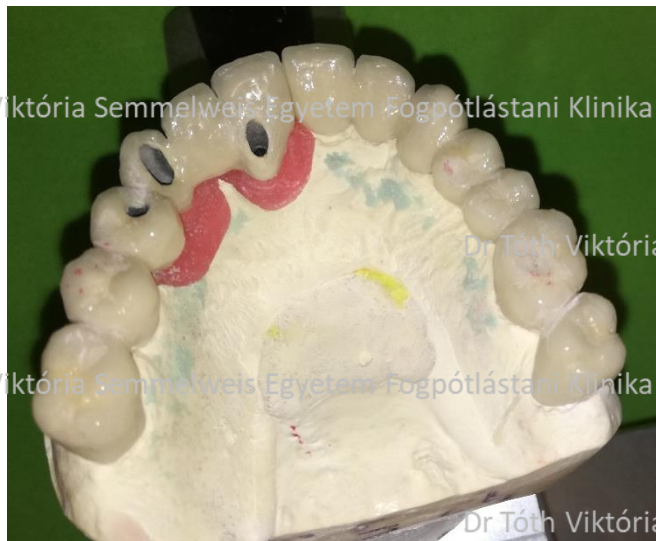

Dr Tóth Viktória Semmelweis Egyetem Fogpótlástani Klinika

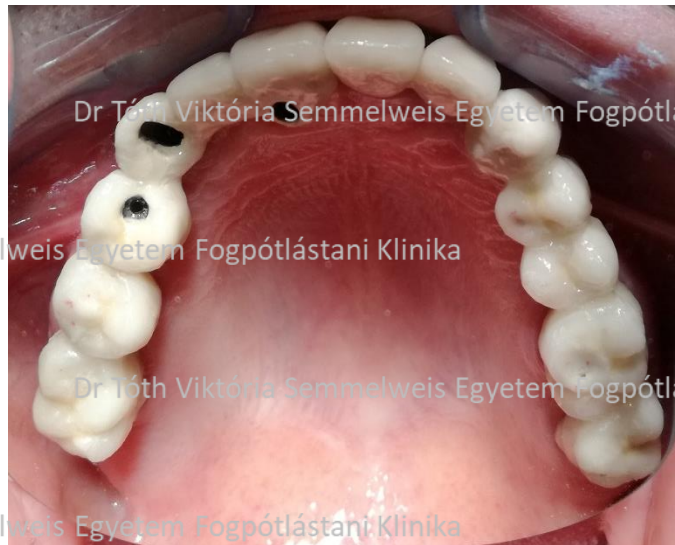Dr Tóth Viktória Semmelweis Egyetem Fogpótlástani Klinika

Mattpróba mintán és szájban

Dr Tóth Viktória Semmelweis Egyetem Fogpótlástani Klinika



Dr Tóth Viktória Semmelweis Egyetem Fogpótlástani Klinika



Dr Tóth Viktória Semmelweis Egyetem Fogpótlástani Klinika

Dr Tóth Viktória Semmelweis Egyetem Fogpótlástani Klinika

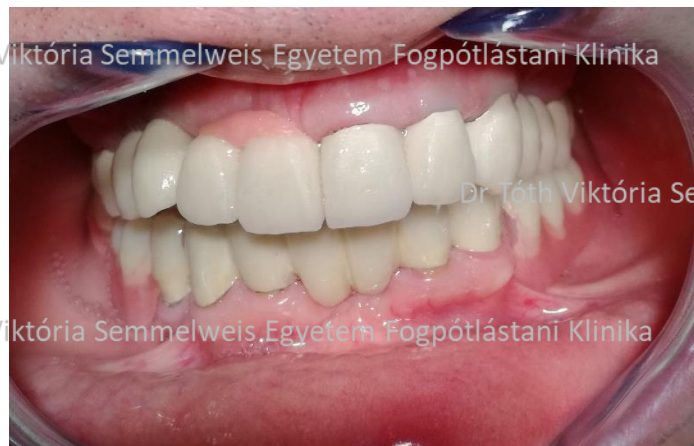Dr Tóth Viktória Semmelweis Egyetem Fogpótlástani Klinika

Dr Tóth Viktória Semmelweis Egyetem Fogpótlástani Klinika

Dr Tóth Viktória Semmelweis Egyetem Fogpótlástani Klinika

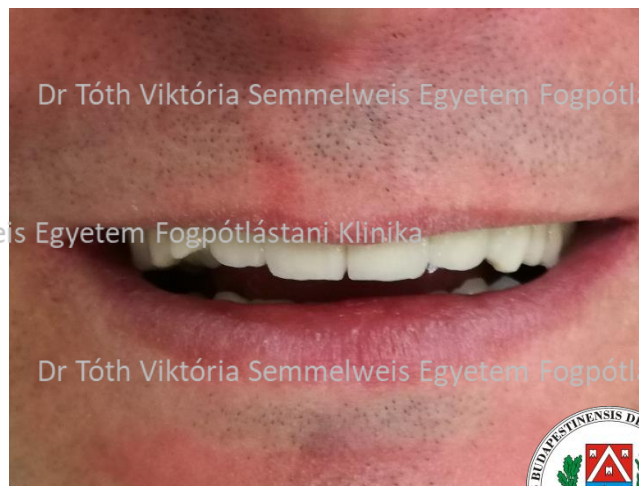Dr Tóth Viktória Semmelweis Egyetem Fogpótlástani Klinika

Dr Tóth Viktória Semmelweis Egyetem Fogpótlástani Klinika



Dr Tóth Viktória Semmelweis Egyetem Fogpótlástani Klinika

Dr Tóth Viktória Semmelweis Egyetem Fogpótlástani Klinika



Dr Tóth Viktória Semmelweis Egyetem Fogpótlástani Klinika

Dr Tóth Viktória Semmelweis Egyetem Fogpótlástani Klinika

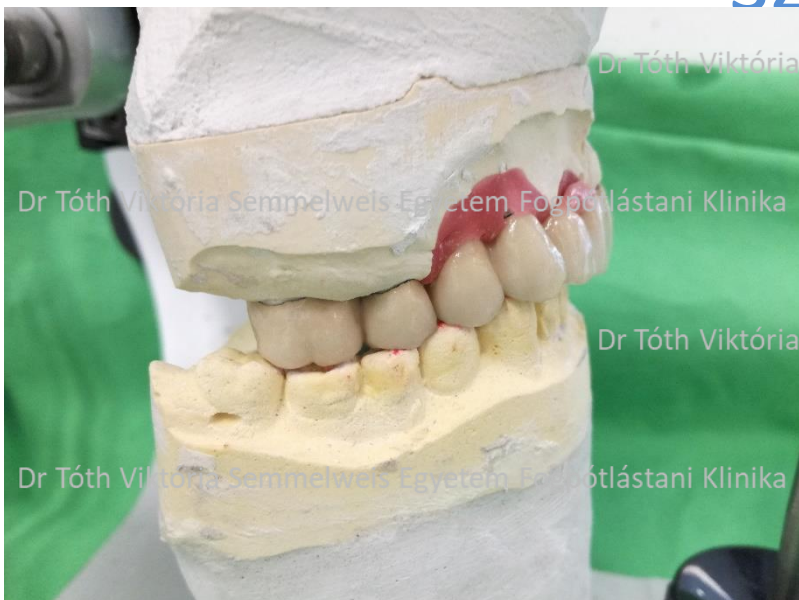SEMMEIWEIS EGYETEM
Fogpótlástani Klinika



Kész fogpótlás artikulátorban és a szájban

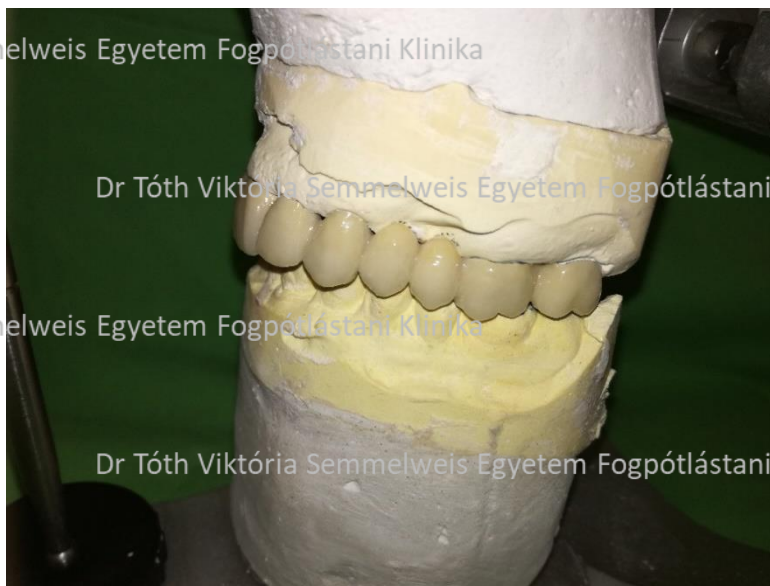Dr Tóth Viktória Semmelweis Egyetem Fogpótlástani Klinika

Dr Tóth Viktória Semmelweis Egyetem Fogpótlástani Klinika



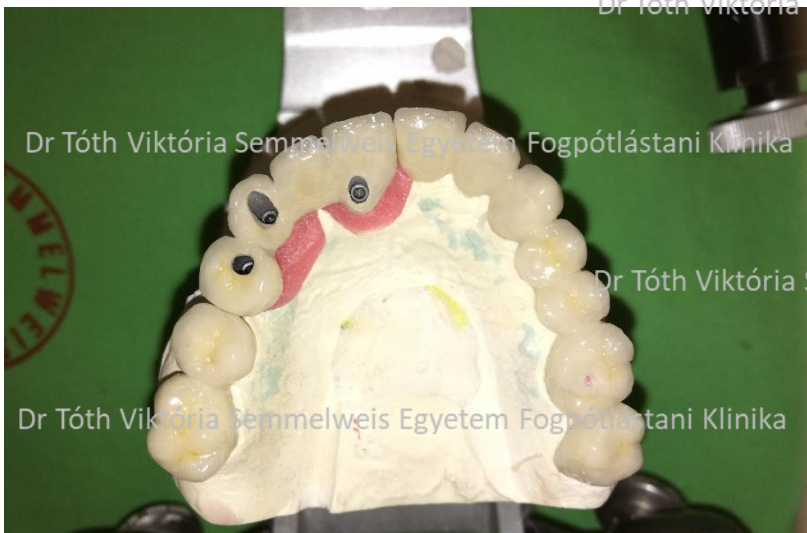Dr Tóth Viktória Semmelweis Egyetem Fogpótlástani Klinika

Dr Tóth Viktória Semmelweis Egyetem Fogpótlástani Klinika



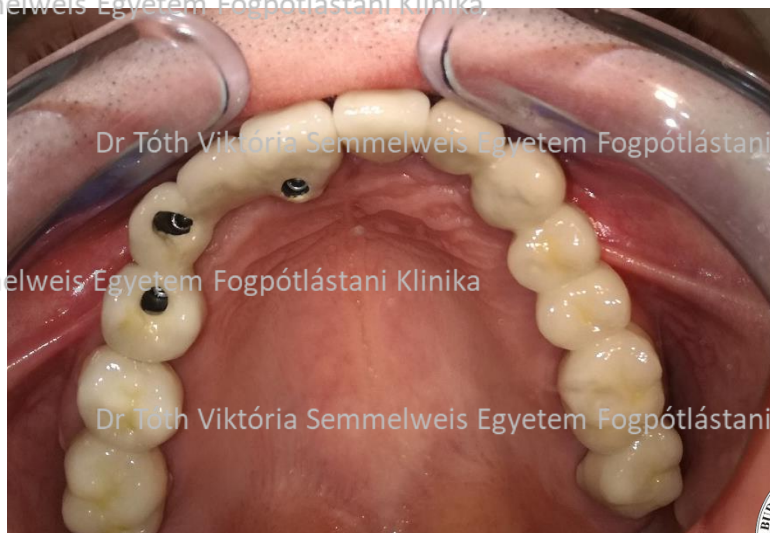Dr Tóth Viktória Semmelweis Egyetem Fogpótlástani Klinika

Dr Tóth Viktória Semmelweis Egyetem Fogpótlástani Klinika



Dr Tóth Viktória Semmelweis Egyetem Fogpótlástani Klinika

Dr Tóth Viktória Semmelweis Egyetem Fogpótlástani Klinika



Dr Tóth Viktória Semmelweis Egyetem Fogpótlástani Klinika

Dr Tóth Viktória Semmelweis Egyetem Fogpótlástani Klinika

Dr Tóth Viktória Semmelweis Egyetem Fogpótlástani Klinika

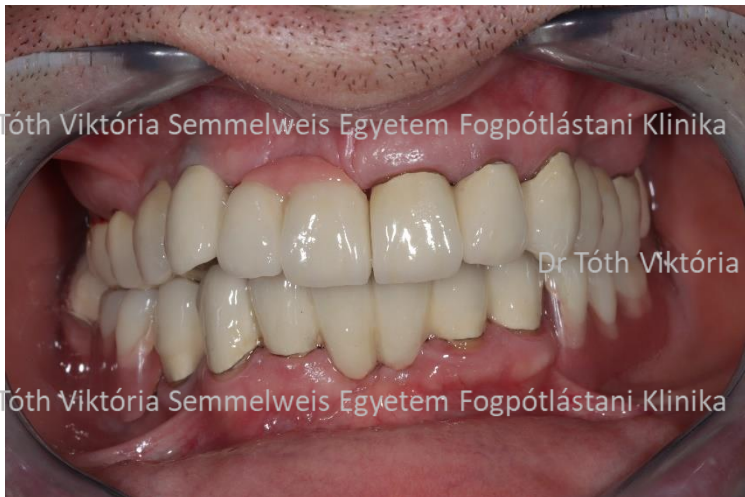

Dr Tóth Viktória Semmelweis Egyetem Fogpótlástani Klinika

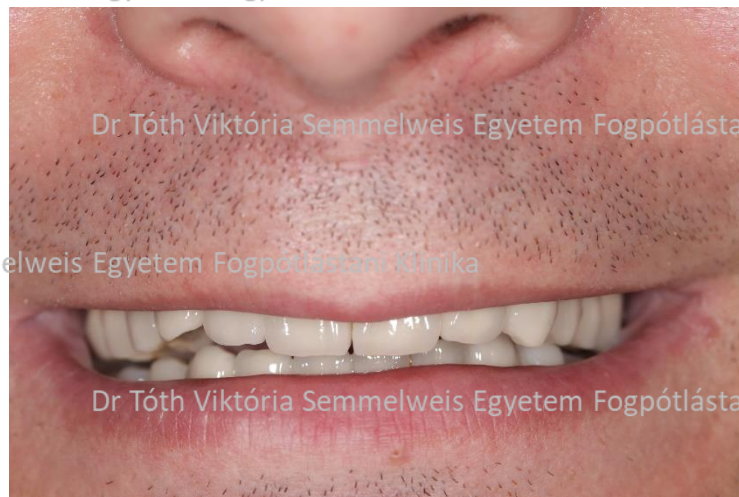Dr Tóth Viktória Semmelweis Egyetem Fogpótlástani Klinika

Kész fogpótlás

Dr Tóth Viktória Semmelweis Egyetem Fogpótlástani Klinika



Dr Tóth Viktória Semmelweis Egyetem Fogpótlástani Klinika



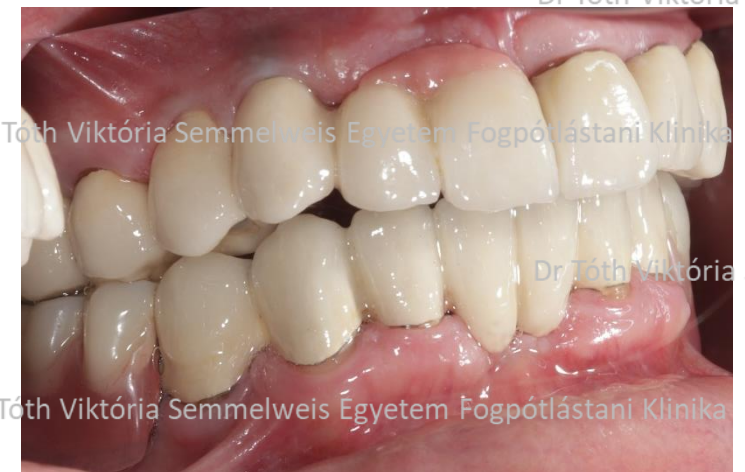Dr Tóth Viktória Semmelweis Egyetem Fogpótlástani Klinika

Dr Tóth Viktória Semmelweis Egyetem Fogpótlástani Klinika

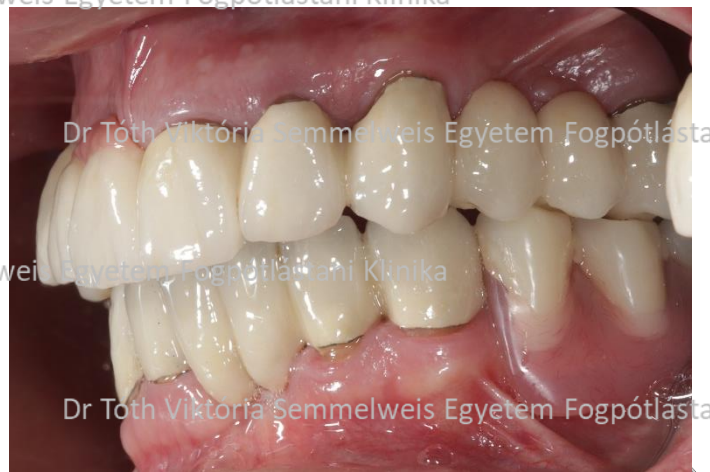Dr Tóth Viktória Semmelweis Egyetem Fogpótlástani Klinika

Dr Tóth Viktória Semmelweis Egyetem Fogpótlástani Klinika

Dr Tóth Viktória Semmelweis Egyetem Fogpótlástani Klinika



Dr Tóth Viktória Semmelweis Egyetem Fogpótlástani Klinika



Dr Tóth Viktória Semmelweis Egyetem Fogpótlástani Klinika

Dr Tóth Viktória Semmelweis Egyetem Fogpótlástani Klinika

Dr Tóth Viktória Semmelweis Egyetem Fogpótlástani Klinika

Dr Tóth Viktória Semmelweis Egyetem Fogpótlástani Klinika

Dr Tóth Viktória Semmelweis Egyetem Fogpótlástani Klinika

SEMMEIWEIS EGYETEM

Fogpótlástani Klinika

Fogpótlás Szakvizsga 9. Nyitott kanális lenyomatvelet implantációs fogpótláshoz

Vizsgáló neve: Dr. Tóth Viktória
Dátum: 2020.11.27.



Dr Tóth Viktória Semmelweis Egyetem Fogpótlástani Klinika

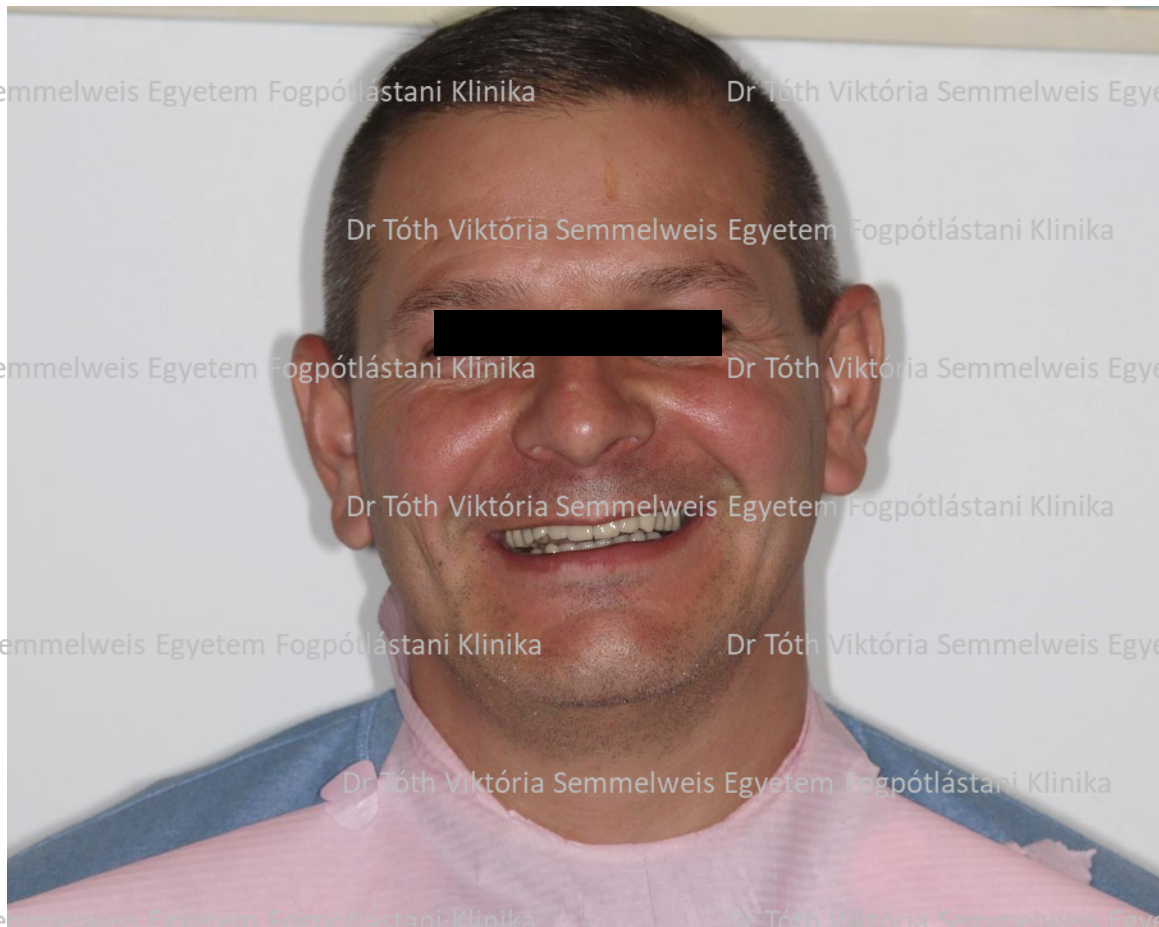
Dr Tóth Viktória Semmelweis Egyetem Fogpótlástani Klinika

Arcfotó

Dr Tóth Viktória Semmelweis Egyetem Fogpótlástani Klinika

Dr Tóth Viktória Semmelweis Egyetem Fogpótlástani Klinika

Dr Tóth Viktória Semmelweis Egyetem Fogpótlástani Klinika



Dr Tóth Viktória Semmelweis Egyetem Fogpótlástani Klinika

Dr Tóth Viktória Semmelweis Egyetem Fogpótlástani Klinika

Dr Tóth Viktória Semmelweis Egyetem Fogpótlástani Klinika

Dr Tóth Viktória Semmelweis Egyetem Fogpótlástani Klinika

Dr Tóth Viktória Semmelweis Egyetem Fogpótlástani Klinika

Dr Tóth Viktória Semmelweis Egyetem Fogpótlástani Klinika

Dr Tóth Viktória Semmelweis Egyetem Fogpótlástani Klinika

Dr Tóth Viktória Semmelweis Egyetem Fogpótlástani Klinika

Dr Tóth Viktória Semmelweis Egyetem Fogpótlástani Klinika

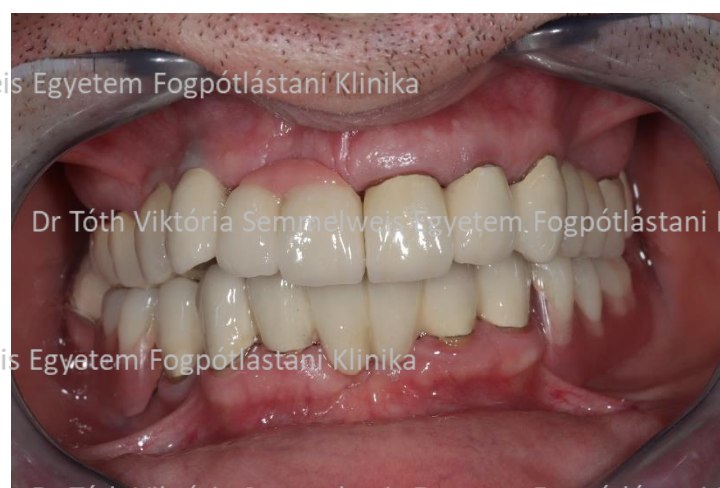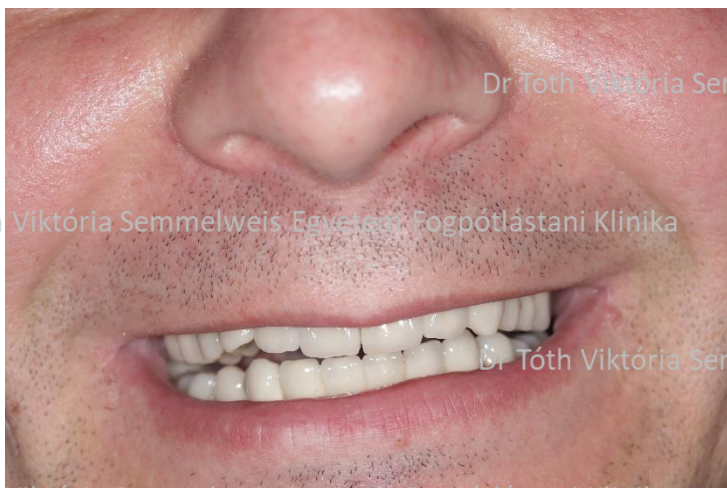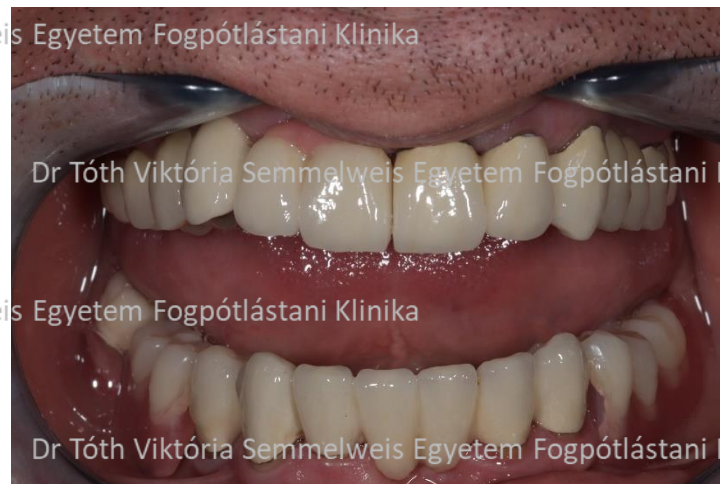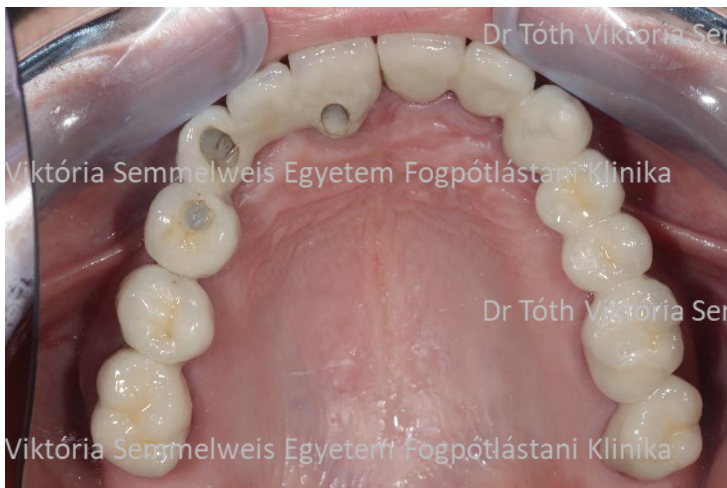Dr Tóth Viktória Semmelweis Egyetem Fogpótlástani Klinika

SEMMEIWEIS EGYETEM

Fogpótlástani Klinika



Kontroll



Dr Tóth Viktória Semmelweis Egyetem Fogpótlástani Klinika

Dr Tóth Viktória Semmelweis Egyetem Fogpótlástani Klinika

Dr Tóth Viktória Semmelweis Egyetem Fogpótlástani Klinika

Dr Tóth Viktória Semmelweis Egyetem Fogpótlástani Klinika

Dr Tóth Viktória Semmelweis Egyetem Fogpótlástani Klinika

Dr Tóth Viktória Semmelweis Egyetem Fogpótlástani Klinika

Dr Tóth Viktória Semmelweis Egyetem Fogpótlástani Klinika

Dr Tóth Viktória Semmelweis Egyetem Fogpótlástani Klinika

Dr Tóth Viktória Semmelweis Egyetem Fogpótlástani Klinika

Dr Tóth Viktória Semmelweis Egyetem Fogpótlástani Klinika

Dr Tóth Viktória Semmelweis Egyetem Fogpótlástani Klinika



Dr Tóth Viktória Semmelweis Egyetem Fogpótlástani Klinika

Dr Tóth Viktória Semmelweis Egyetem Fogpótlástani Klinika

Dr Tóth Viktória Semmelweis Egyetem Fogpótlástani Klinika

Dr Tóth Viktória Semmelweis Egyetem Fogpótlástani Klinika

Dr Tóth Viktória Semmelweis Egyetem Fogpótlástani Klinika

Dr Tóth Viktória Semmelweis Egyetem Fogpótlástani Klinika

Köszönöm a megtisztelő a figyelmet!

Dr Tóth Viktória Semmelweis Egyetem Fogpótlástani Klinika

Dr Tóth Viktória Semmelweis Egyetem Fogpótlástani Klinika

Dr Tóth Viktória Semmelweis Egyetem Fogpótlástani Klinika

Dr Tóth Viktória Semmelweis Egyetem Fogpótlástani Klinika

Dr Tóth Viktória Semmelweis Egyetem Fogpótlástani Klinika

Dr Tóth Viktória Semmelweis Egyetem Fogpótlástani Klinika

Dr Tóth Viktória Semmelweis Egyetem Fogpótlástani Klinika

Dr Tóth Viktória Semmelweis Egyetem Fogpótlástani Klinika

Dr Tóth Viktória Semmelweis Egyetem Fogpótlástani Klinika

