

# FOGPÓTLÁSTAN SZAKVIZSGA

## ESETBEMUTATÁS

### 3. Teleszkóp elhorgonyzású fogpótlás készítése

### 10. Implantátummal megtámasztott/elhorgonyzott kivethető fogpótlás átadása (retenciós ház direkt rögzítése a fogsorban)



**Dr. Vitai Viktória**

Tutor: Dr. Borbély Judit, Ph.D.

Konzulens: Prof. Dr. Hermann Péter DMD, Ms.C., Ph.D.



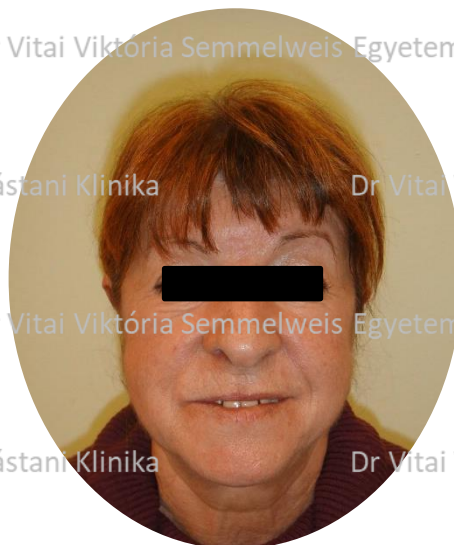**SEMMELWEIS EGYETEM**

Fogorvostudományi Kar  
Fogpótlástani Klinika

<http://semmelweis.hu>

# Páciens bemutatása

- 65 éves nő



- Nyugdíjas  
(korábban  
könyvelő)

## A fogorvosi vizsgálatra érkezés indoka

- Mozgatható fogpótlásainak vizsgálata
- Új fogpótlást szeretett volna

Dr Vitai Viktória Semmelweis Egyetem Fogpótlástani Klinika

Dr Vitai Viktória Semmelweis Egyetem Fogpótlástani Klinika

# Általános anamnézis

Dr Vitai Viktória Semmelweis Egyetem Fogpótlástani Klinika

- Gyógyszerek: Covarex (magas vérnyomásra)

Dr Vitai Viktória Semmelweis Egyetem Fogpótlástani Klinika

Dr Vitai Viktória Semmelweis Egyetem Fogpótlástani Klinika

- Nikkel allergia

Dr Vitai Viktória Semmelweis Egyetem Fogpótlástani Klinika

- Dohányzik

Dr Vitai Viktória Semmelweis Egyetem Fogpótlástani Klinika

Dr Vitai Viktória Semmelweis Egyetem Fogpótlástani Klinika

Dr Vitai Viktória Semmelweis Egyetem Fogpótlástani Klinika

Dr Vitai Viktória Semmelweis Egyetem Fogpótlástani Klinika

Dr Vitai Viktória Semmelweis Egyetem Fogpótlástani Klinika

Dr Vitai Viktória Semmelweis Egyetem Fogpótlástani Klinika

Dr Vitai Viktória Semmelweis Egyetem Fogpótlástani Klinika

Dr Vitai Viktória Semmelweis Egyetem Fogpótlástani Klinika



# Fogászati anamnézis

Dr Vitai Viktória Semmelweis Egyetem Fogpótlástani Klinika

Dr Vitai Viktória Semmelweis Egyetem Fogpótlástani Klinika

Dr Vitai Viktória Semmelweis Egyetem Fogpótlástani Klinika

- **Alsó fogpótlás: 2-3 éves, nem a klinikán készült**
- **Felső fogpótlások: 2002-ben készültek (a gyökérkezelések is ekkor készültek)**
- **A Dentis implantátumok a 33 és 43 pozícióban 2018-ban kerültek beültetésre (a páciens a 2 éve készített alsó teljes lemezes fogpótlás stabilitásával nem volt elégedett)**

Dr Vitai Viktória Semmelweis Egyetem Fogpótlástani Klinika

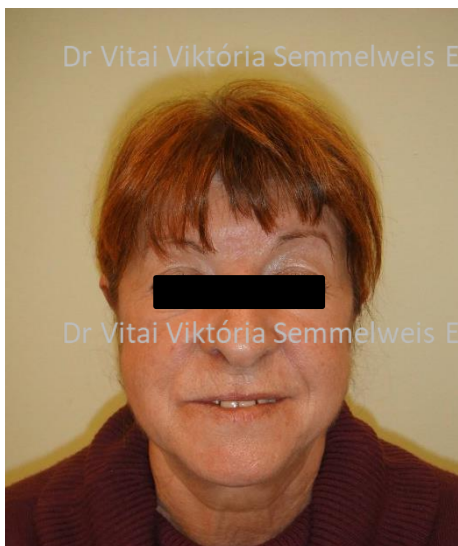Dr Vitai Viktória Semmelweis Egyetem Fogpótlástani Klinika



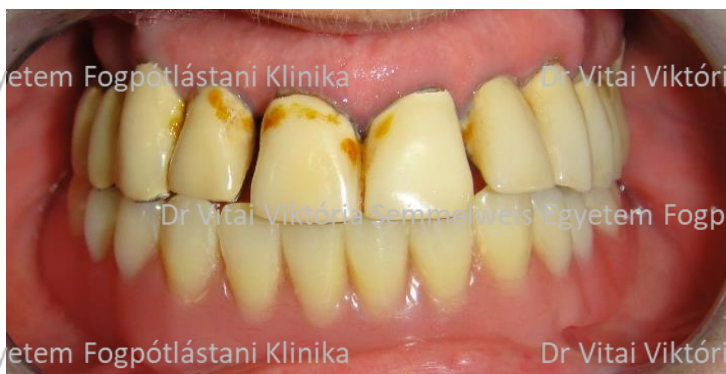

# Kiindulási állapot

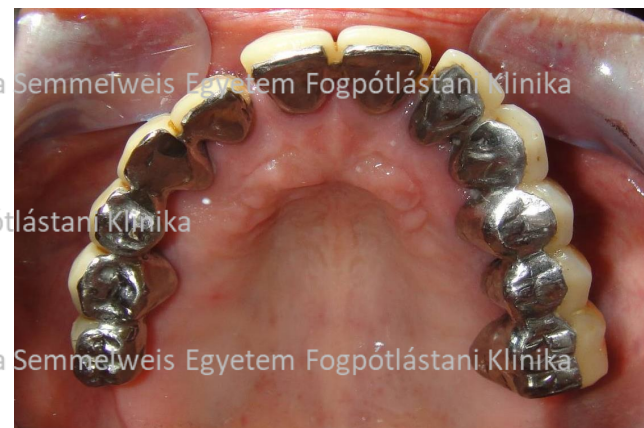Arc



IKP



Felső fogív



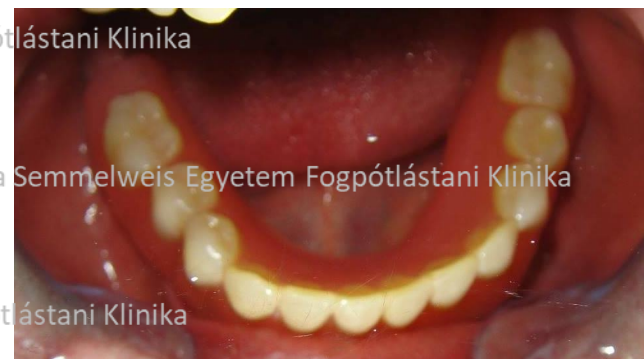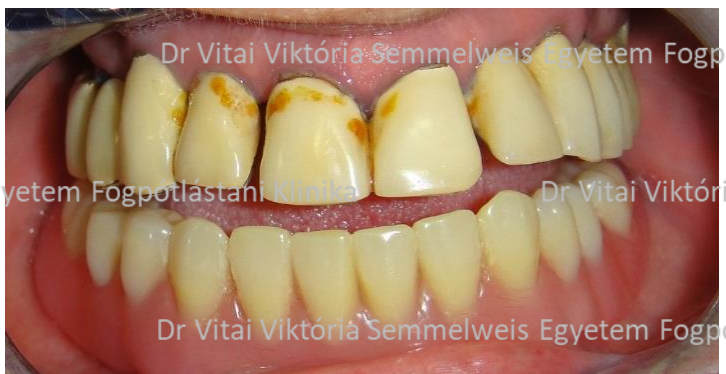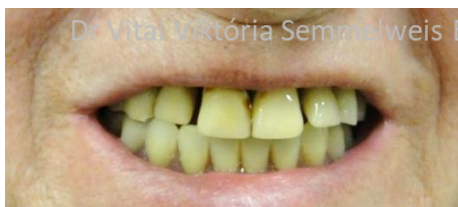Dr Vitai Viktória Semmelweis Egyetem Fogpótlástani Klinika

Dr Vitai Viktória Semmelweis Egyetem Fogpótlástani Klinika

Dr Vitai Viktória Semmelweis Egyetem Fogpótlástani Klinika

Dr Vitai Viktória Semmelweis Egyetem Fogpótlástani Klinika

Dr Vitai Viktória Semmelweis Egyetem Fogpótlástani Klinika



Dr Vitai Viktória Semmelweis Egyetem Fogpótlástani Klinika

Dr Vitai Viktória Semmelweis Egyetem Fogpótlástani Klinika

Dr Vitai Viktória Semmelweis Egyetem Fogpótlástani Klinika

Mosoly

Enyhén nyitott helyzet

Alsó fogív

Dr Vitai Viktória Semmelweis Egyetem Fogpótlástani Klinika

Dr Vitai Viktória Semmelweis Egyetem Fogpótlástani Klinika



# Kiindulási státusz

Dr Vitai Viktória Semmelweis Egyetem Fogpótlástani Klinika

Dr Vitai Viktória Semmelweis Egyetem Fogpótlástani Klinika

## Orthopantomogramm

Dr Vitai Viktória Semmelweis Egyetem Fogpótlástani Klinika

2018.01.29.

Dr Vitai Viktória Semmelweis Egyetem Fogpótlástani Klinika

Dr Vitai Viktória Semmelweis Egyetem Fogpótlástani Klinika

Dr Vitai Viktória Semmelweis Egyetem Fogpótlástani Klinika

Dr Vitai Viktória Semmelweis Egyetem Fogpótlástani Klinika

Dr Vitai Viktória Semmelweis Egyetem Fogpótlástani Klinika

Dr Vitai Viktória Semmelweis Egyetem Fogpótlástani Klinika

Dr Vitai Viktória Semmelweis Egyetem Fogpótlástani Klinika

Dr Vitai Viktória Semmelweis Egyetem Fogpótlástani Klinika

Dr Vitai Viktória Semmelweis Egyetem Fogpótlástani Klinika

Dr Vitai Viktória Semmelweis Egyetem Fogpótlástani Klinika

Dr Vitai Viktória Semmelweis Egyetem Fogpótlástani Klinika



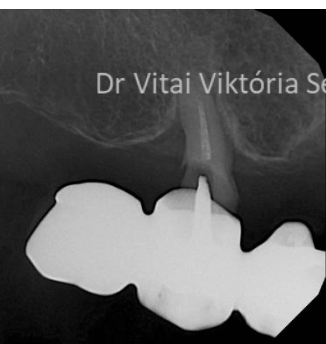
# Kiindulási státusz:

Dr Vitai Viktória Semmelweis Egyetem Fogpótlástani Klinika

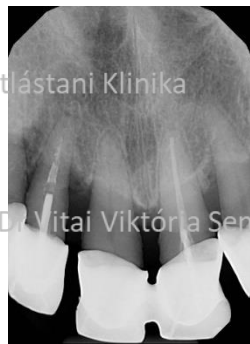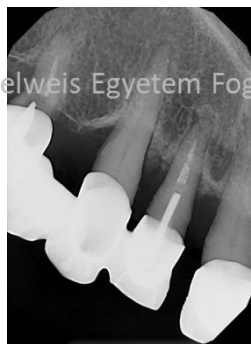Dr Vitai Viktória Semmelweis Egyetem Fogpótlástani Klinika

## Dentalis statusz felvételek: 2019.01.28.

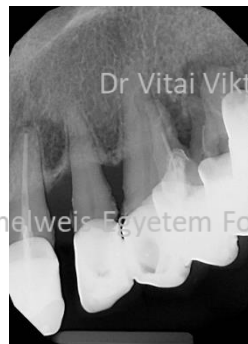Dr Vitai Viktória Semmelweis Egyetem Fogpótlástani Klinika



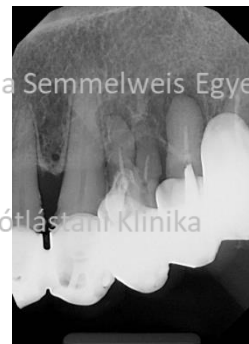Dr Vitai Viktória Semmelweis Egyetem Fogpótlástani Klinika



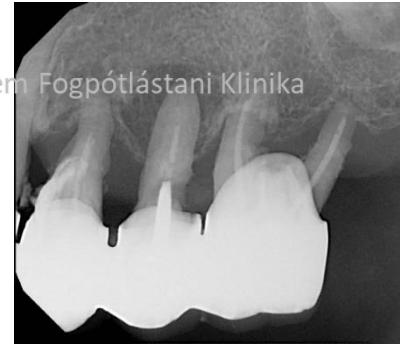Dr Vitai Viktória Semmelweis Egyetem Fogpótlástani Klinika



Dr Vitai Viktória Semmelweis Egyetem Fogpótlástani Klinika



Dr Vitai Viktória Semmelweis Egyetem Fogpótlástani Klinika



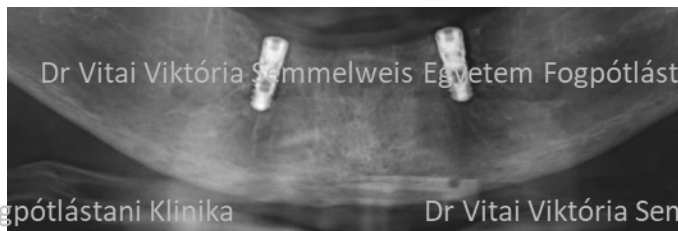
Dr Vitai Viktória Semmelweis Egyetem Fogpótlástani Klinika

Dr Vitai Viktória Semmelweis Egyetem Fogpótlástani Klinika								Dr Vitai Viktória Semmelweis Egyetem Fogpótlástani Klinika									
			X (H)	H	H	X,E (H)	X (H)				X,E (H)	X (H)	H	X,E (H)	X,E (H)		
8	7	6	5	4	3	2	1										
8	7	6	5	4	3	2	1	1	2	3	4	5	6	7	8		

Dr Vitai Viktória Semmelweis Egyetem Fogpótlástani Klinika

Dr Vitai Viktória Semmelweis Egyetem Fogpótlástani Klinika

Krónikus parodontitis,  
Horizontális csontpusztulás,  
Periodontitis apicalis  
chronica: 12, 21, 24, 25



Dr Vitai Viktória Semmelweis Egyetem Fogpótlástani Klinika

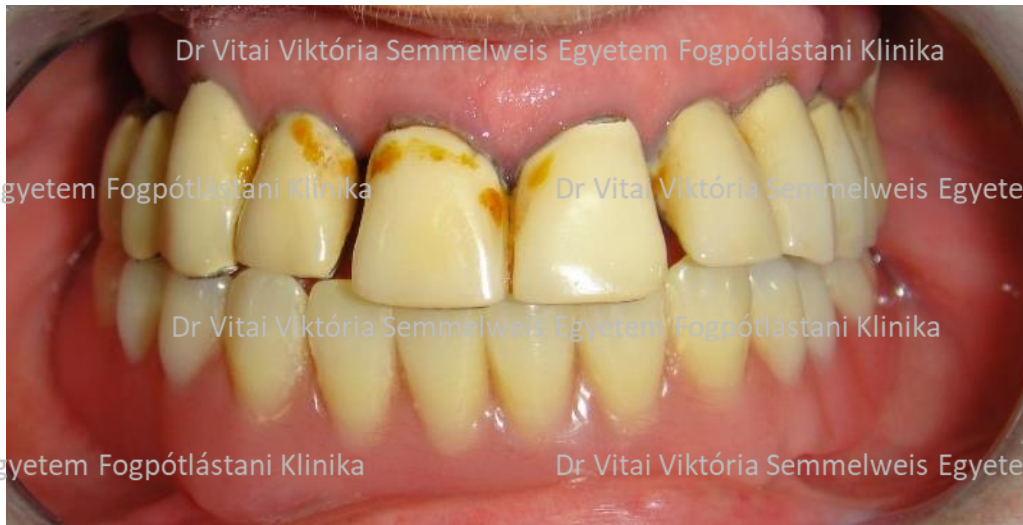Dr Vitai Viktória Semmelweis Egyetem Fogpótlástani Klinika

Dr Vitai Viktória Semmelweis Egyetem Fogpótlástani Klinika



# Fej-, nyak régió vizsgálata, Intraorális vizsgálat I.

- **Sztomato-onkológiai szűrés: negatív**
- **TMI vizsgálat: negatív**
- **Harapási forma: Angle I**
- **Artikuláció típusa: csoportvezetés**





# Fej-, nyak régió vizsgálata,

Dr Vitai Viktória Semmelweis Egyetem Fogpótlástani Klinika

Dr Vitai Viktória Semmelweis Egyetem Fogpótlástani Klinika

## Intraorális vizsgálat II.

Department Of Periodontology  
**PERIODONTAL CHART** Date: 2016.01.23

Patient Last Name \_\_\_\_\_ First Name \_\_\_\_\_ Date Of Birth \_\_\_\_\_

Initial Exam  Reevaluation Clinician \_\_\_\_\_

	18	17	16	15	14	13	12	11	21	22	23	24	25	26	27	28	
Mobility				2			1	2	2								
Implant																	
Furcation																	
Bleeding on Probing				+	+	+	+	+	+	+	+	+	+	+	+	+	
Plaque				+	+	+	+	+	+	+	+	+	+	+	+	+	
Gingival Margin	0	0	0	0	0	0	0	0	0	0	0	0	0	0	0	0	
Probing Depth	5	4	4	4	3	3	4	5	5	4	5	4	5	4	4	5	

**Buccal**

**Lingual**

	10	9	8	7	6	5	4	3	2	1	10	9	8	7	6	5	4	3	2	1	
Gingival Margin	0	0	0	0	0	0	0	0	0	0	0	0	0	0	0	0	0	0	0	0	
Probing Depth	4	5	4	3	4	3	4	5	4	3	5	5	6	4	4	4	6	7	5	6	7
Plaque	+	+	+	+	+	+	+	+	+	+	+	+	+	+	+	+	+	+	+	+	+
Bleeding on Probing	+	+	+	+	+	+	+	+	+	+	+	+	+	+	+	+	+	+	+	+	+
Furcation																					
Note																					

Mean Probing Depth = 5.2 mm Mean Attachment Level = -4.2 mm 83% Plaque 83% Bleeding on Probing

**Lingual**

**Buccal**

	48	47	46	45	44	43	42	41	31	32	33	34	35	36	37	38
Gingival Margin																
Probing Depth																
Plaque																
Bleeding on Probing																
Furcation																
Implant																
Mobility																

www.periodontalchart-online.com Copyright © 2010 by Department of Periodontology, University of Bern, Switzerland

- Szájhygiéné: rossz
- Szájnyálkahártya-  
elváltozások: nincsenek
- Parodontium állapota:



# Kiindulási státusz

## Felső állcsont

Dr Vitai Viktória Semmelweis Egyetem Fogpótlástani Klinika

Dr Vitai Viktória Semmelweis Egyetem Fogpótlástani Klinika

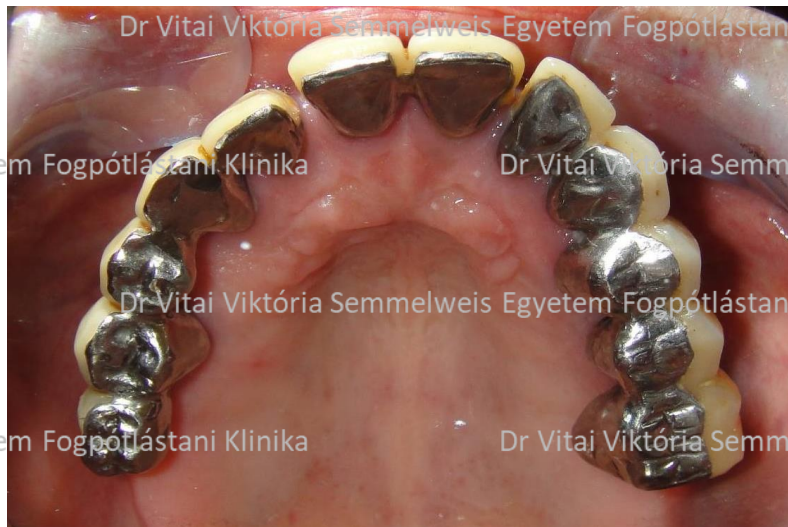5 tagú buccalisan akriláttal leplezett, egybeöntött technológiával készített fém híd:

Leplezett horgonykoronák:

15, 13, 12, 11

Leplezett hézagfogak: 16,

14



5 tagú buccalisan akriláttal leplezett, egybeöntött technológiával készült fém híd:

Leplezett horgonykoronák:

22,

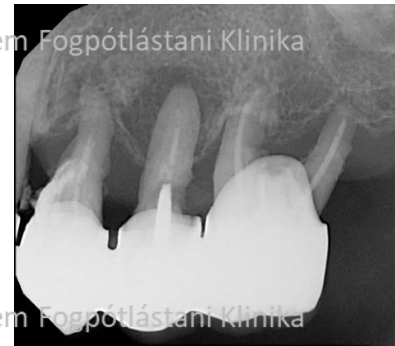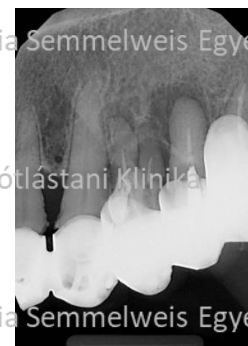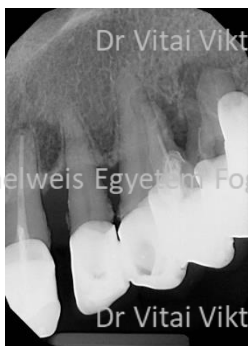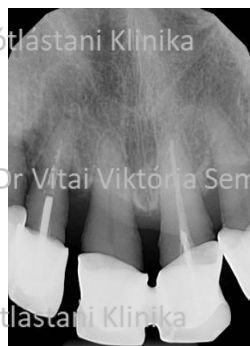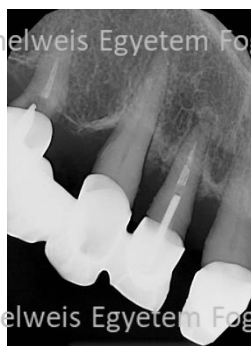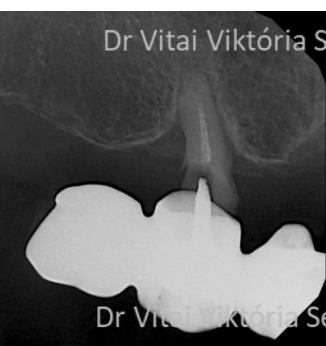
Leplezett hézagfogak:

2 tagú buccalisan akriláttal leplezett, egybeöntött technológiával készített fém sín.

Leplezett horgonykoronák: 11,

21

			X (H)	H	H	X,E (H)	X (H)	X,E (H)	X (H)	X,E (H)	X,E (H)	X,E (H)			
8	7	6	5	4	3	2	1	1	2	3	4	5	6	7	8



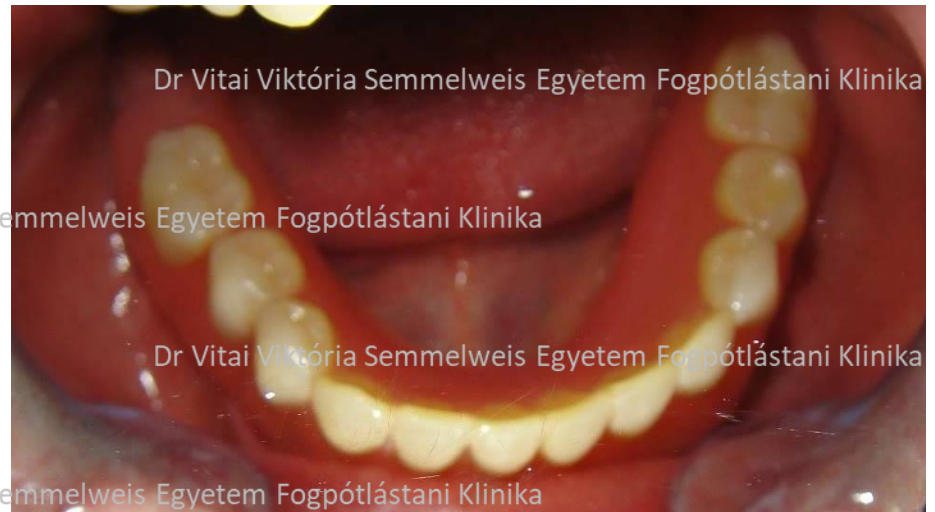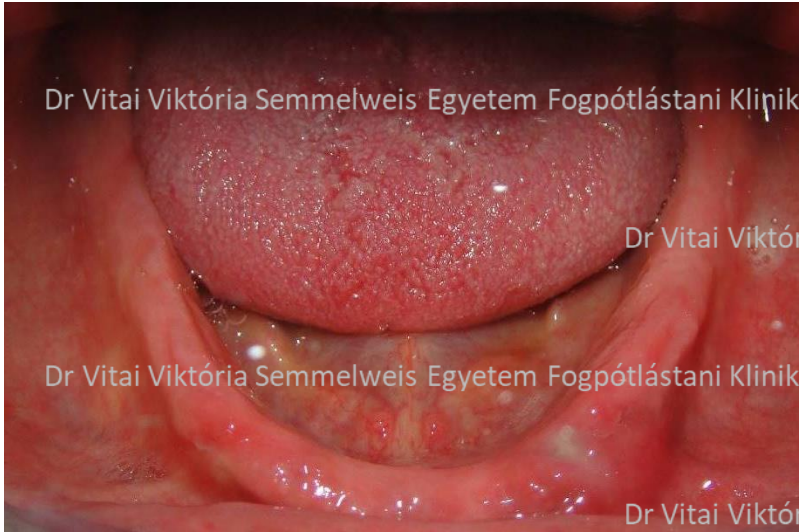# Kiindulási státusz

Dr Vitai Viktória Semmelweis Egyetem Fogpótlástani Klinika

Dr Vitai Viktória Semmelweis Egyetem Fogpótlástani Klinika

## Alsó állcsont

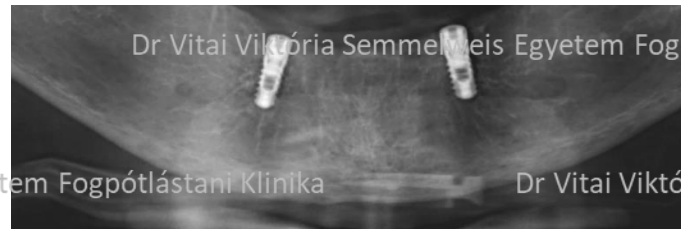Dr Vitai Viktória Semmelweis Egyetem Fogpótlástani Klinika



8 7 6 5 4 3 2 1  
Dr Vitai Viktória Semmelweis Egyetem Fogpótlástani Klinika

1 2 3 4 5 6 7 8  
Dr Vitai Viktória Semmelweis Egyetem Fogpótlástani Klinika

Fogatlan állcsont,  
2 db fel nem szabadított  
implantátummal:  
Dentis 4,5X3,5

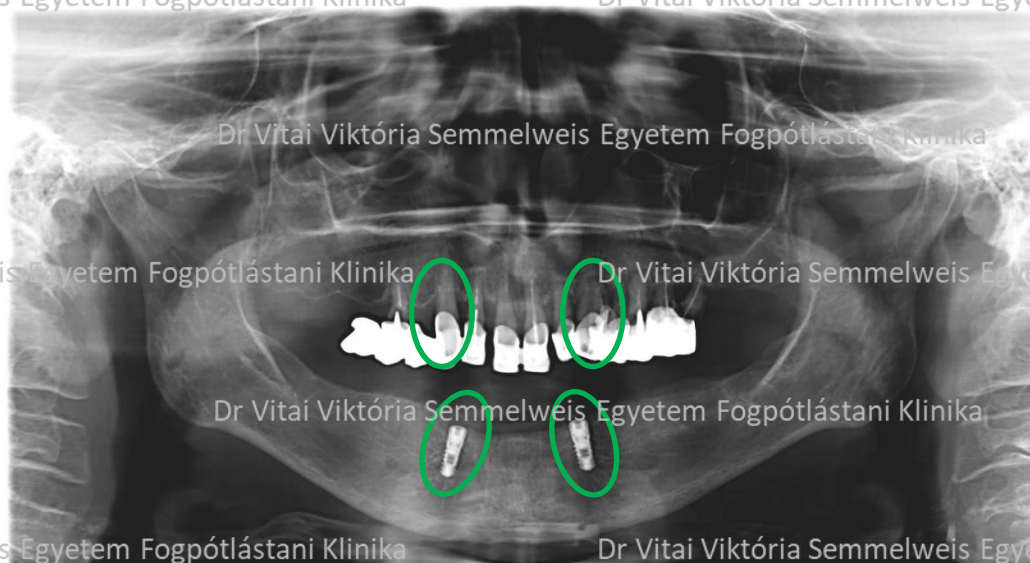


**Viselt fogpótlás:**  
Mucosalis megtámasztású és  
elhorgonyzású, akrilát alaplemezű,  
teljes lemezes fogpótlás, 12 db akrilát  
műfoggal



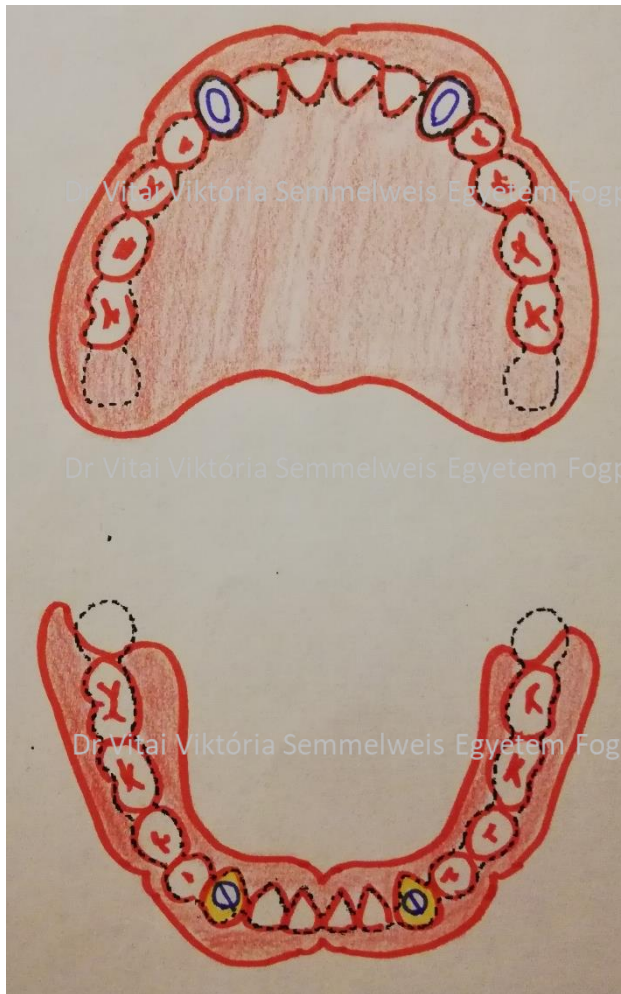
# Előkészítő műveletek

- Parodontológiai: Depurálás, instruálás, motiválás, subgingivalis kürett: 13, 23
- Szájsebészet:
  - Extrakció: 15, 12, 11, 21, 22, 24, 25, 26





# Kezelési terv



## Felső állcsont: Teleszkópos fedőlemezes fogpótlás

Fábián és Fejérdy-féle protetikai osztály: 3. osztály

Megtámasztás: mucodentális

Nem redukált akrilát alaplemez

Elhorgonyzás: teleszkóprendszerrel

- Cilindrokónuszos primer teleszkóp (CoCr) 13, 23
- Cilindrokónuszos szekunder teleszkóp (CoCr): 13, 23

14 db keményakrilát műfog (17-27)

## Alsó állcsont: Implantációs fedőlemezes fogpótlás

Fábián és Fejérdy-féle protetikai osztály: teljesen fogatlan

állcsont

Megtámasztás: mucoimplantális

- Nem redukált akrilát alaplemez

Elhorgonyzás: ez-lock 33 és 43-as pozícióban

14 db keményakrilát műfog (37-47)

# Alsó antagonista, felső szituációs

Dr Vitai Viktória Semmelweis Egyetem Fogpótlástani Klinika

Dr Vitai Viktória Semmelweis Egyetem Fogpótlástani Klinika

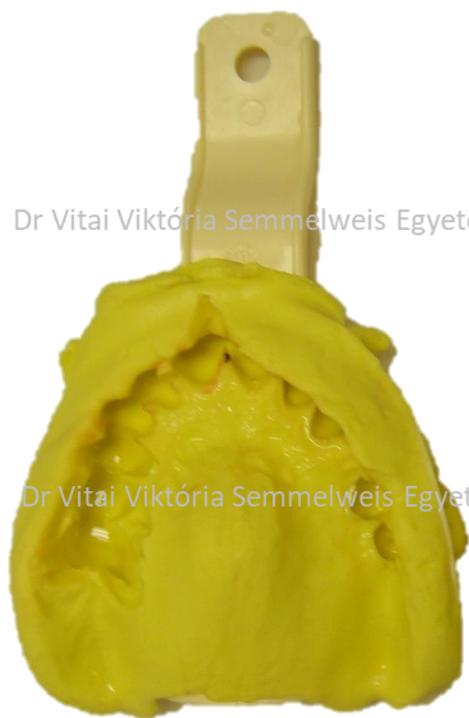# lenyomat és viaszharapás a laboros

Dr Vitai Viktória Semmelweis Egyetem Fogpótlástani Klinika

# ideiglenes fogpótláshoz

Dr Vitai Viktória Semmelweis Egyetem Fogpótlástani Klinika

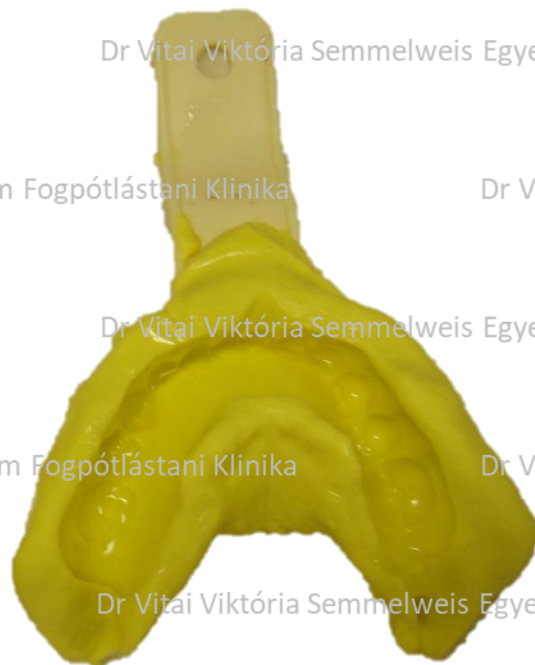Dr Vitai Viktória Semmelweis Egyetem Fogpótlástani Klinika



Dr Vitai Viktória Semmelweis Egyetem Fogpótlástani Klinika

Dr Vitai Viktória Semmelweis Egyetem Fogpótlástani Klinika

Dr Vitai Viktória Semmelweis Egyetem Fogpótlástani Klinika



Dr Vitai Viktória Semmelweis Egyetem Fogpótlástani Klinika

Dr Vitai Viktória Semmelweis Egyetem Fogpótlástani Klinika

Dr Vitai Viktória Semmelweis Egyetem Fogpótlástani Klinika

Dr Vitai Viktória Semmelweis Egyetem Fogpótlástani Klinika



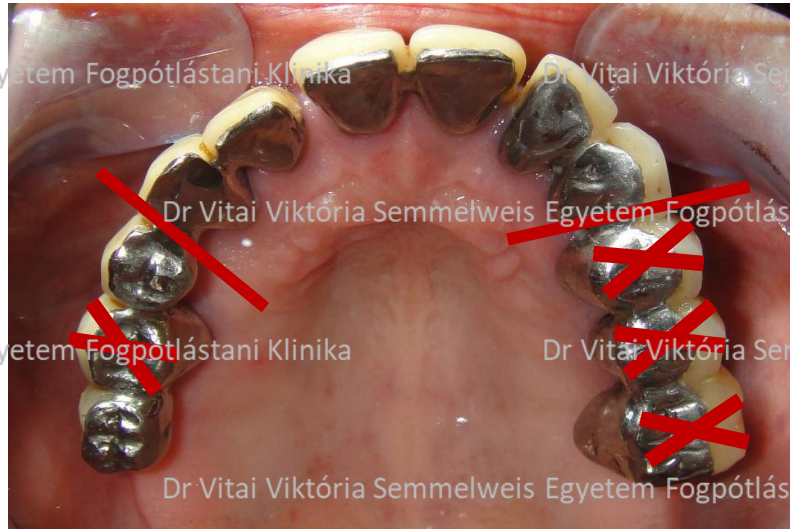Dr Vitai Viktória Semmelweis Egyetem Fogpótlástani Klinika

Dr Vitai Viktória Semmelweis Egyetem Fogpótlástani Klinika



# Szájsebészeti előkészítő műveletek 1.

Dr Vitai Viktória Semmelweis Egyetem Fogpótlástani Klinika



Dr Vitai Viktória Semmelweis Egyetem Fogpótlástani Klinika

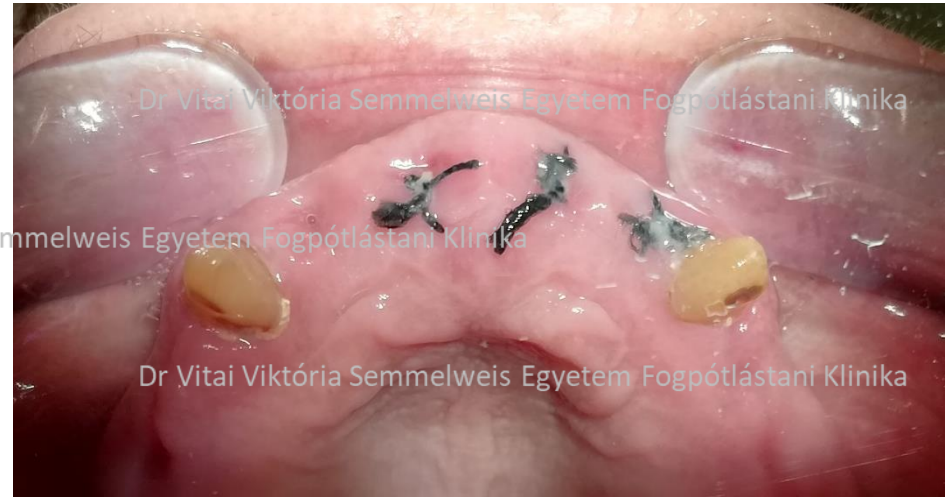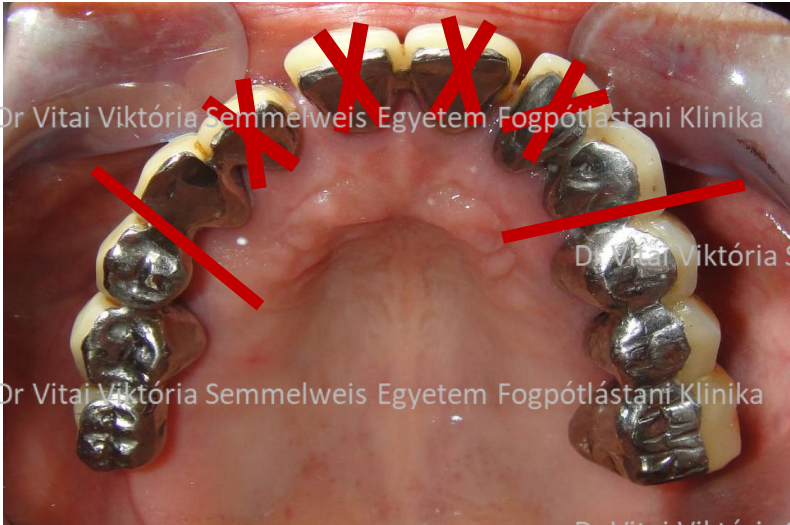Dr Vitai Viktória Semmelweis Egyetem Fogpótlástani Klinika

- A laboros ideglenes fogpótláshoz szükséges lenyomatok elkészítése után a 2 szélső híd átvágása került sor a szemfogak mögött, így első körben a 15, 24, 25, 36 fogak extrakciója történt



# Szájsebészeti előkészítő műveletek 2.

Dr Vitai Viktória Semmelweis Egyetem Fogpótlástani Klinika



- A következő alkalommal a maradék régi fogpótlások eltávolítása történt: 13 és 23 koronák levágása, illetve 12, 11, 21, 22 fogak extrakciója történt szintén a koronák eltávolítását követően
- Ebben az ülésben a labortól kapott 6 tagú ideiglenes hidat már rögzíteni lehetett számban, így a páciens már a varratokkal és az ideiglenes fogpótlással a szájában hagyhatta el a rendelőt

Dr Vitai Viktória Semmelweis Egyetem Fogpótlástani Klinika

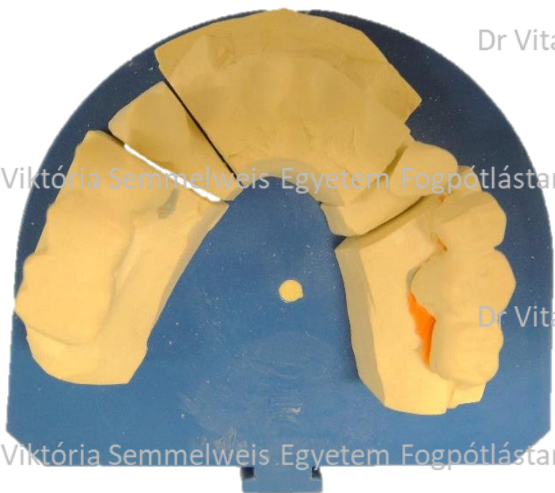Dr Vitai Viktória Semmelweis Egyetem Fogpótlástani Klinika



# 6 tagú PMMA ideiglenes híd a mintán

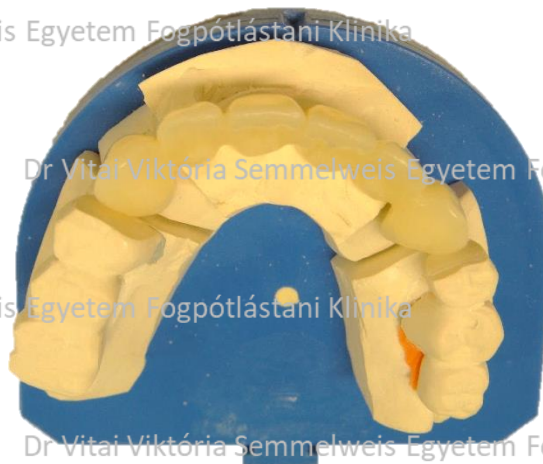Dr Vitai Viktória Semmelweis Egyetem Fogpótlástani Klinika

Dr Vitai Viktória Semmelweis Egyetem Fogpótlástani Klinika



Dr Vitai Viktória Semmelweis Egyetem Fogpótlástani Klinika

Dr Vitai Viktória Semmelweis Egyetem Fogpótlástani Klinika

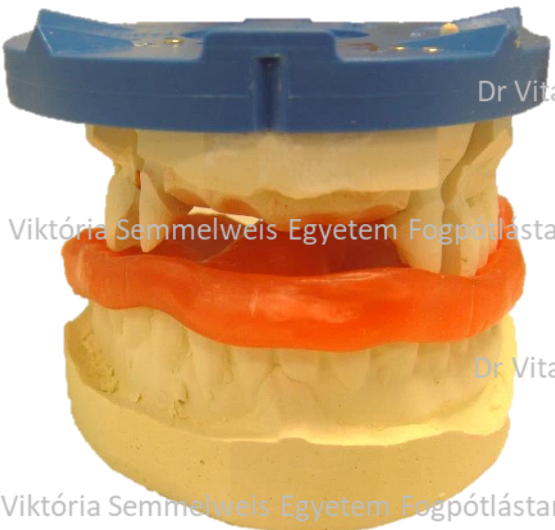

Dr Vitai Viktória Semmelweis Egyetem Fogpótlástani Klinika

Dr Vitai Viktória Semmelweis Egyetem Fogpótlástani Klinika

Dr Vitai Viktória Semmelweis Egyetem Fogpótlástani Klinika

Dr Vitai Viktória Semmelweis Egyetem Fogpótlástani Klinika



Dr Vitai Viktória Semmelweis Egyetem Fogpótlástani Klinika

Dr Vitai Viktória Semmelweis Egyetem Fogpótlástani Klinika

Dr Vitai Viktória Semmelweis Egyetem Fogpótlástani Klinika

Dr Vitai Viktória Semmelweis Egyetem Fogpótlástani Klinika

Dr Vitai Viktória Semmelweis Egyetem Fogpótlástani Klinika

Dr Vitai Viktória Semmelweis Egyetem Fogpótlástani Klinika

Dr Vitai Viktória Semmelweis Egyetem Fogpótlástani Klinika

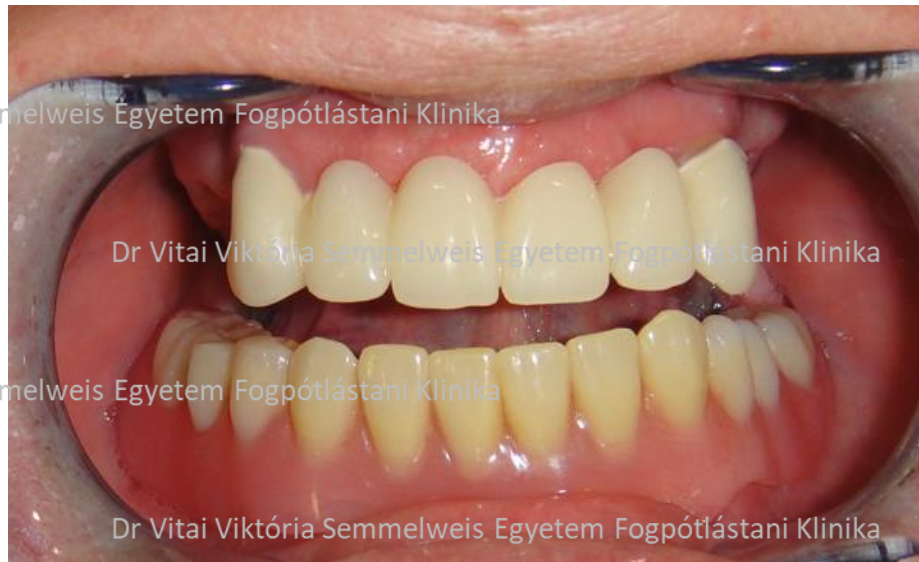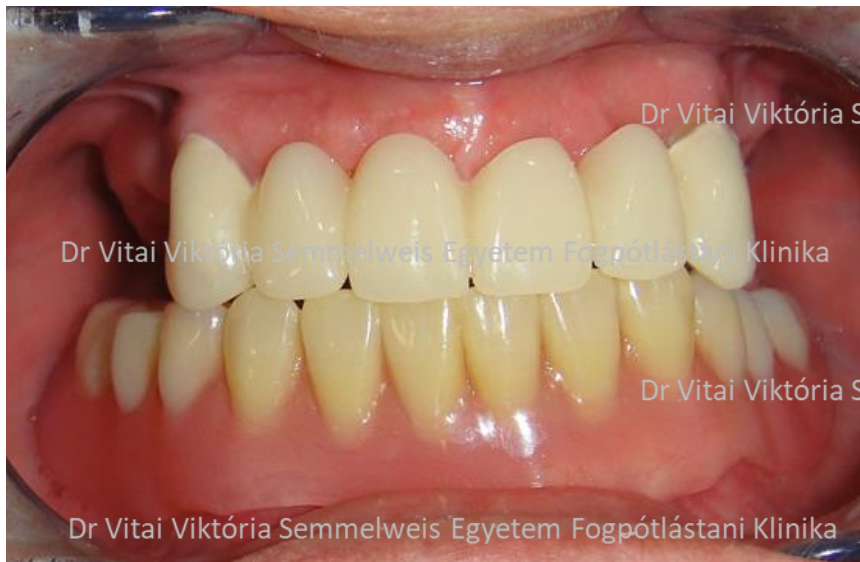Dr Vitai Viktória Semmelweis Egyetem Fogpótlástani Klinika

# PMMA ideiglenes fogpótlás szájban

Dr Vitai Viktória Semmelweis Egyetem Fogpótlástani Klinika

Dr Vitai Viktória Semmelweis Egyetem Fogpótlástani Klinika

Dr Vitai Viktória Semmelweis Egyetem Fogpótlástani Klinika



Dr Vitai Viktória Semmelweis Egyetem Fogpótlástani Klinika

Dr Vitai Viktória Semmelweis Egyetem Fogpótlástani Klinika

Dr Vitai Viktória Semmelweis Egyetem Fogpótlástani Klinika

# 13 és 23

Dr Vitai Viktória Semmelweis Egyetem Fogpótlástani Klinika

Dr Vitai Viktória Semmelweis Egyetem Fogpótlástani Klinika

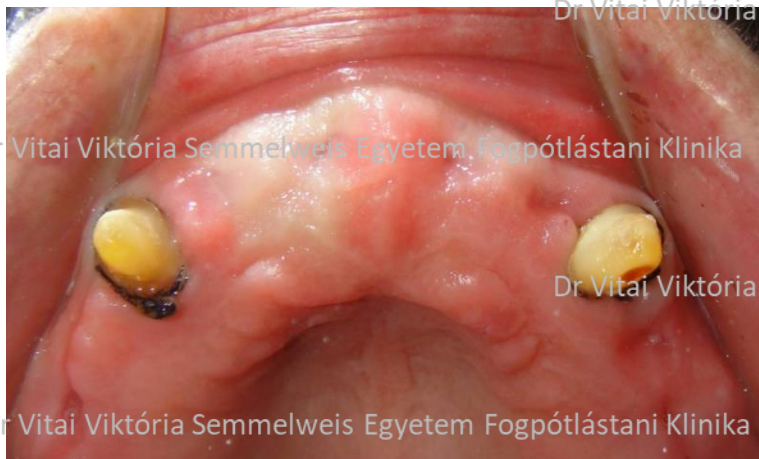## teleszkóphoz előkészített fogak, dupla fonalas technika

Dr Vitai Viktória Semmelweis Egyetem Fogpótlástani Klinika

Dr Vitai Viktória Semmelweis Egyetem Fogpótlástani Klinika

Dr Vitai Viktória Semmelweis Egyetem Fogpótlástani Klinika

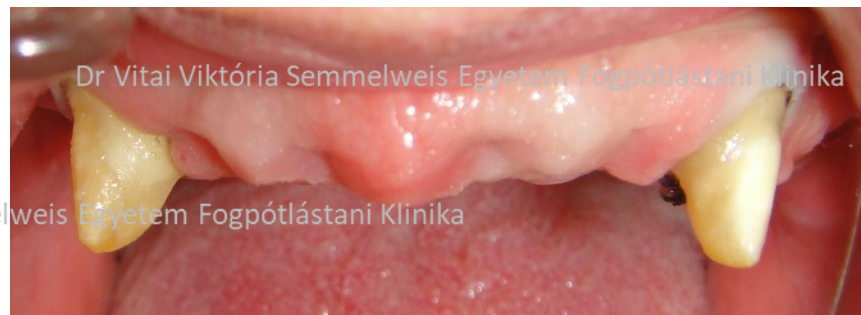Dr Vitai Viktória Semmelweis Egyetem Fogpótlástani Klinika



Dr Vitai Viktória Semmelweis Egyetem Fogpótlástani Klinika

Dr Vitai Viktória Semmelweis Egyetem Fogpótlástani Klinika

Dr Vitai Viktória Semmelweis Egyetem Fogpótlástani Klinika



Dr Vitai Viktória Semmelweis Egyetem Fogpótlástani Klinika

Dr Vitai Viktória Semmelweis Egyetem Fogpótlástani Klinika

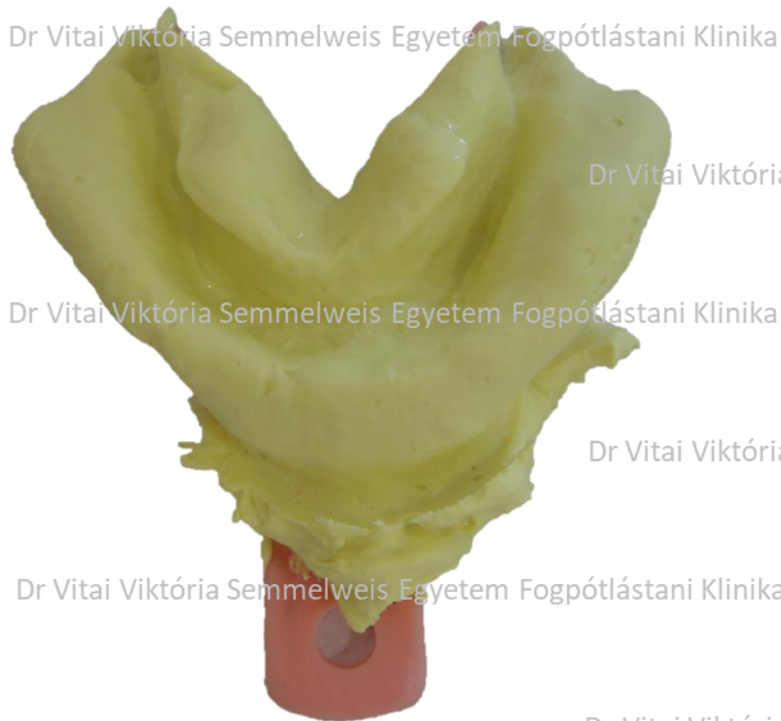Dr Vitai Viktória Semmelweis Egyetem Fogpótlástani Klinika

Dr Vitai Viktória Semmelweis Egyetem Fogpótlástani Klinika

Dr Vitai Viktória Semmelweis Egyetem Fogpótlástani Klinika



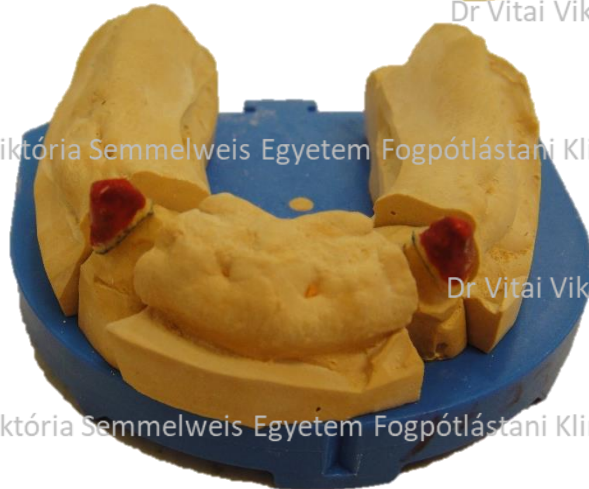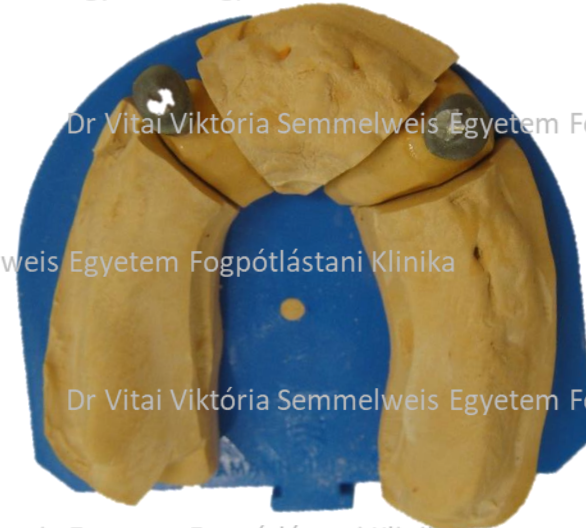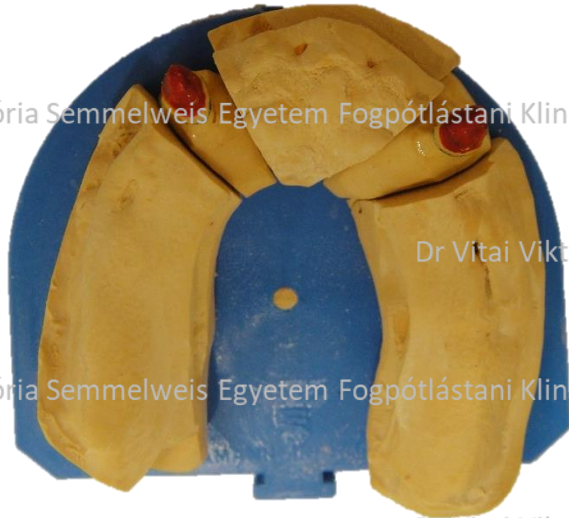# Alsó anatómiai lenyomat, Felső precíziós-szituációs lenyomat





# 13 és 23 primer teleszkópok szekciós

## mintán



Dr Vitai Viktória Semmelweis Egyetem Fogpótlástani Klinika

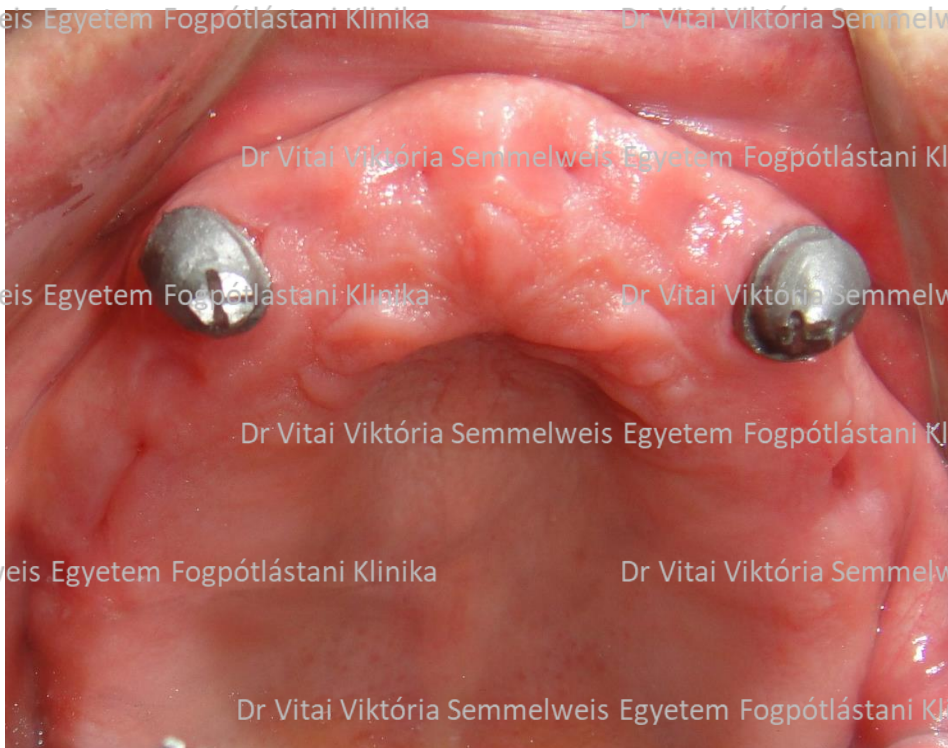Dr Vitai Viktória Semmelweis Egyetem Fogpótlástani Klinika

# 13 és 23 primer teleszkópok szájban

Dr Vitai Viktória Semmelweis Egyetem Fogpótlástani Klinika

Dr Vitai Viktória Semmelweis Egyetem Fogpótlástani Klinika

Dr Vitai Viktória Semmelweis Egyetem Fogpótlástani Klinika



Dr Vitai Viktória Semmelweis Egyetem Fogpótlástani Klinika

Dr Vitai Viktória Semmelweis Egyetem Fogpótlástani Klinika

Dr Vitai Viktória Semmelweis Egyetem Fogpótlástani Klinika

Dr Vitai Viktória Semmelweis Egyetem Fogpótlástani Klinika

Dr Vitai Viktória Semmelweis Egyetem Fogpótlástani Klinika

Dr Vitai Viktória Semmelweis Egyetem Fogpótlástani Klinika

Dr Vitai Viktória Semmelweis Egyetem Fogpótlástani Klinika

Dr Vitai Viktória Semmelweis Egyetem Fogpótlástani Klinika

Dr Vitai Viktória Semmelweis Egyetem Fogpótlástani Klinika

Dr Vitai Viktória Semmelweis Egyetem Fogpótlástani Klinika

Dr Vitai Viktória Semmelweis Egyetem Fogpótlástani Klinika

# Alsó és felső egyéni kanál

Dr Vitai Viktória Semmelweis Egyetem Fogpótlástani Klinika

Dr Vitai Viktória Semmelweis Egyetem Fogpótlástani Klinika

Dr Vitai Viktória Semmelweis Egyetem Fogpótlástani Klinika



Dr Vitai Viktória Semmelweis Egyetem Fogpótlástani Klinika

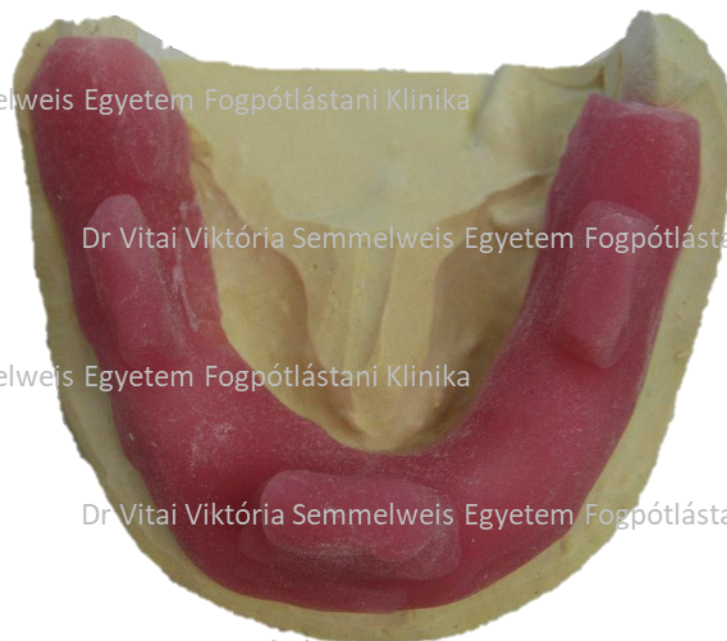Dr Vitai Viktória Semmelweis Egyetem Fogpótlástani Klinika

Dr Vitai Viktória Semmelweis Egyetem Fogpótlástani Klinika

Dr Vitai Viktória Semmelweis Egyetem Fogpótlástani Klinika

Dr Vitai Viktória Semmelweis Egyetem Fogpótlástani Klinika

Dr Vitai Viktória Semmelweis Egyetem Fogpótlástani Klinika



Dr Vitai Viktória Semmelweis Egyetem Fogpótlástani Klinika

Dr Vitai Viktória Semmelweis Egyetem Fogpótlástani Klinika

Dr Vitai Viktória Semmelweis Egyetem Fogpótlástani Klinika



# 1.Felső egyéni kanál,

## 2.funkciós kanál és

### 3.funkciós-szituációs lenyomat a primer teleszkópokkal





# 1. Alsó egyéni kanál

Dr Vitai Viktória Semmelweis Egyetem Fogpótlástani Klinika

Dr Vitai Viktória Semmelweis Egyetem Fogpótlástani Klinika

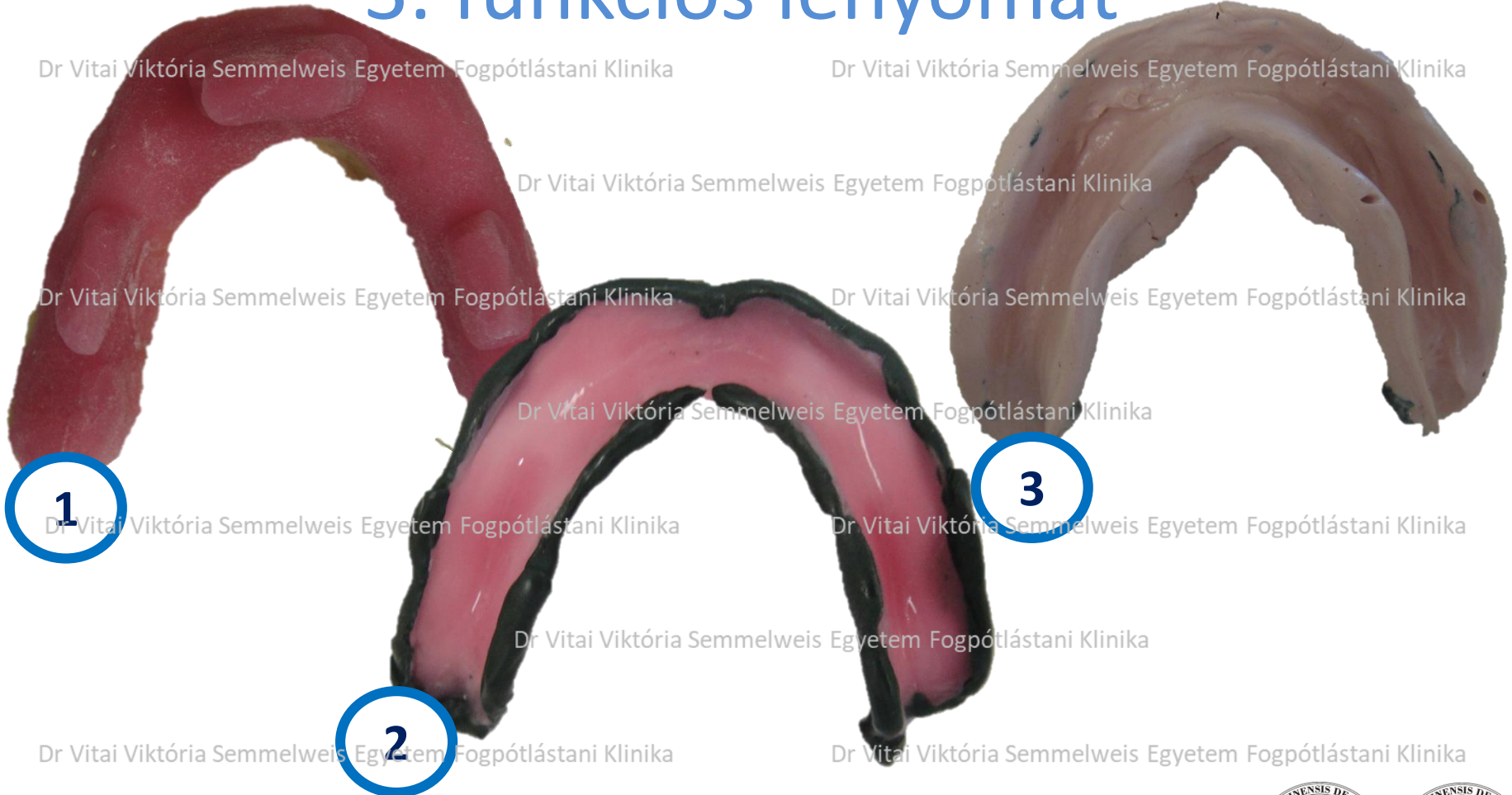# 2. funkciós kanál és

Dr Vitai Viktória Semmelweis Egyetem Fogpótlástani Klinika

# 3. funkciós lenyomat

Dr Vitai Viktória Semmelweis Egyetem Fogpótlástani Klinika

Dr Vitai Viktória Semmelweis Egyetem Fogpótlástani Klinika



Dr Vitai Viktória Semmelweis Egyetem Fogpótlástani Klinika

Dr Vitai Viktória Semmelweis Egyetem Fogpótlástani Klinika

Dr Vitai Viktória Semmelweis Egyetem Fogpótlástani Klinika

Dr Vitai Viktória Semmelweis Egyetem Fogpótlástani Klinika

Dr Vitai Viktória Semmelweis Egyetem Fogpótlástani Klinika

Dr Vitai Viktória Semmelweis Egyetem Fogpótlástani Klinika

Dr Vitai Viktória Semmelweis Egyetem Fogpótlástani Klinika

Dr Vitai Viktória Semmelweis Egyetem Fogpótlástani Klinika

Dr Vitai Viktória Semmelweis Egyetem Fogpótlástani Klinika

# Harapási sablonok a mintán és a már meghatározott CO pozícióban

Dr Vitai Viktória Semmelweis Egyetem Fogpótlástani Klinika

Dr Vitai Viktória Semmelweis Egyetem Fogpótlástani Klinika

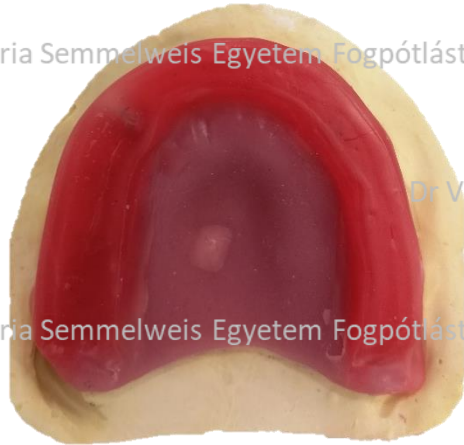## meghatározott CO pozícióban

Dr Vitai Viktória Semmelweis Egyetem Fogpótlástani Klinika

## szekunder teleszkópokkal

Dr Vitai Viktória Semmelweis Egyetem Fogpótlástani Klinika

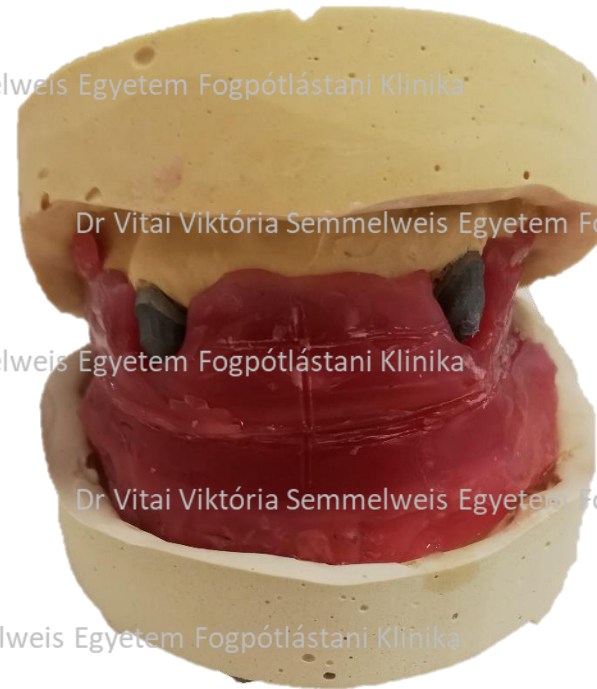Dr Vitai Viktória Semmelweis Egyetem Fogpótlástani Klinika



Dr Vitai Viktória Semmelweis Egyetem Fogpótlástani Klinika

Dr Vitai Viktória Semmelweis Egyetem Fogpótlástani Klinika

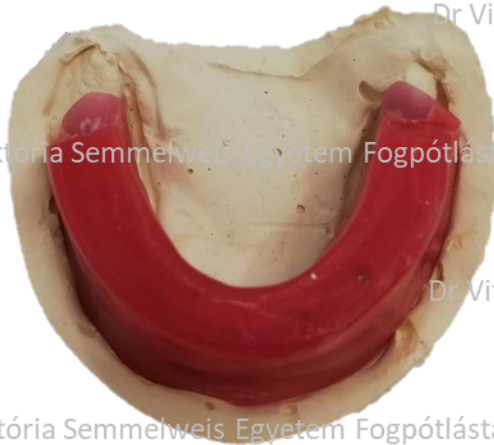Dr Vitai Viktória Semmelweis Egyetem Fogpótlástani Klinika



Dr Vitai Viktória Semmelweis Egyetem Fogpótlástani Klinika

Dr Vitai Viktória Semmelweis Egyetem Fogpótlástani Klinika

Dr Vitai Viktória Semmelweis Egyetem Fogpótlástani Klinika



Dr Vitai Viktória Semmelweis Egyetem Fogpótlástani Klinika

Dr Vitai Viktória Semmelweis Egyetem Fogpótlástani Klinika

Dr Vitai Viktória Semmelweis Egyetem Fogpótlástani Klinika

Fogszín kiválasztása: A3

Dr Vitai Viktória Semmelweis Egyetem Fogpótlástani Klinika

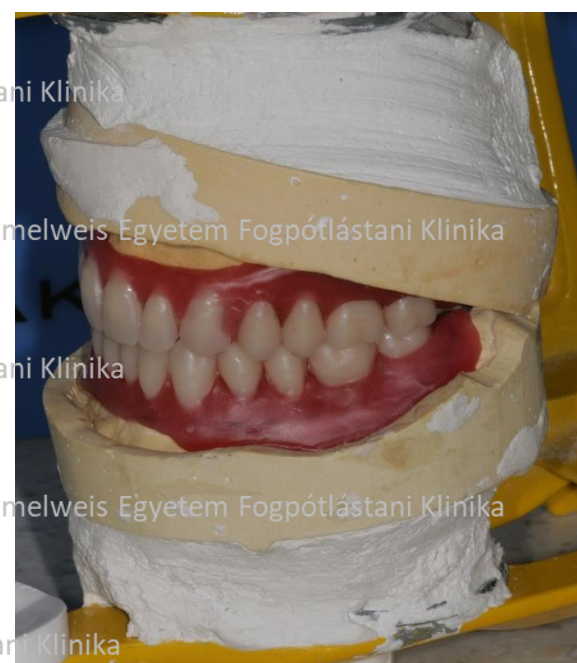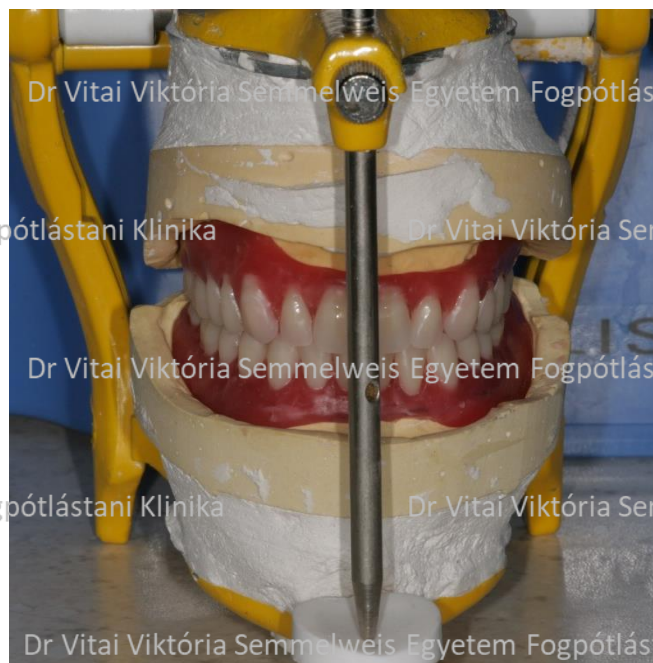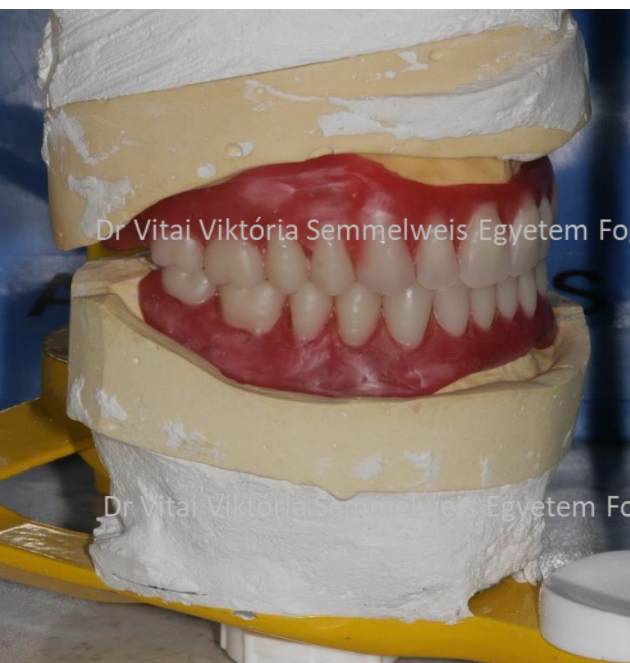Dr Vitai Viktória Semmelweis Egyetem Fogpótlástani Klinika

# Próba fogsorok artikulátorban

Dr Vitai Viktória Semmelweis Egyetem Fogpótlástani Klinika

Dr Vitai Viktória Semmelweis Egyetem Fogpótlástani Klinika

Dr Vitai Viktória Semmelweis Egyetem Fogpótlástani Klinika



Dr Vitai Viktória Semmelweis Egyetem Fogpótlástani Klinika

Dr Vitai Viktória Semmelweis Egyetem Fogpótlástani Klinika





Dr Vitai Viktória Semmelweis Egyetem Fogpótlástani Klinika

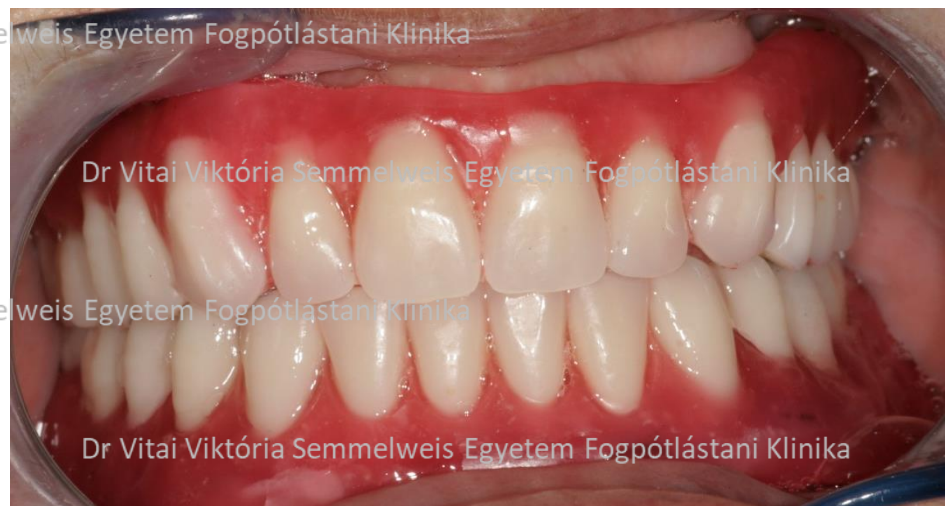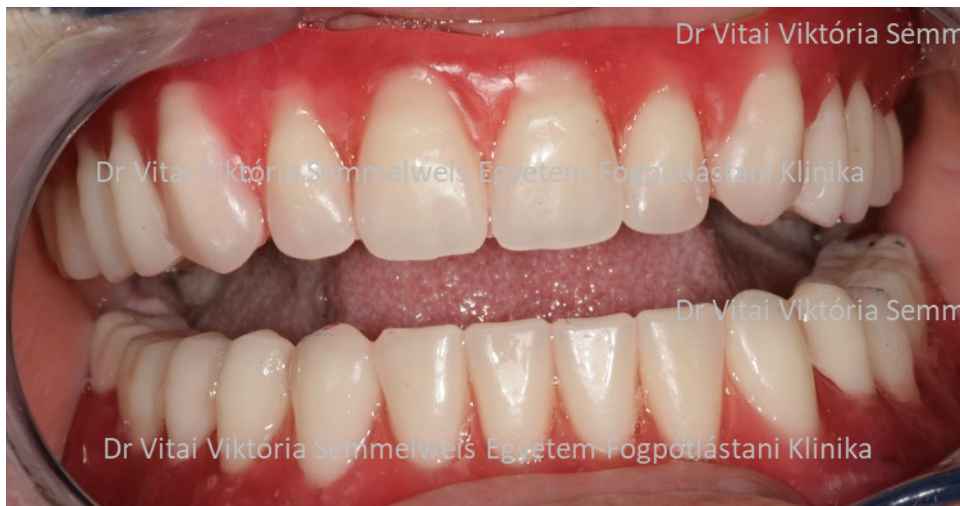Dr Vitai Viktória Semmelweis Egyetem Fogpótlástani Klinika

# Fogpróba szájban

Dr Vitai Viktória Semmelweis Egyetem Fogpótlástani Klinika

Dr Vitai Viktória Semmelweis Egyetem Fogpótlástani Klinika

Dr Vitai Viktória Semmelweis Egyetem Fogpótlástani Klinika



Dr Vitai Viktória Semmelweis Egyetem Fogpótlástani Klinika

Dr Vitai Viktória Semmelweis Egyetem Fogpótlástani Klinika

Dr Vitai Viktória Semmelweis Egyetem Fogpótlástani Klinika

Dr Vitai Viktória Semmelweis Egyetem Fogpótlástani Klinika

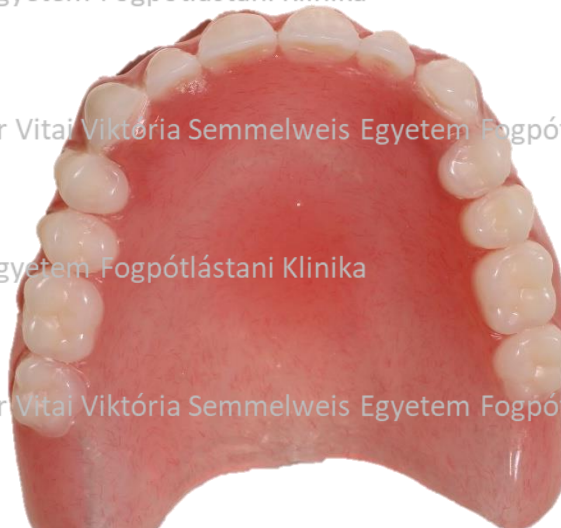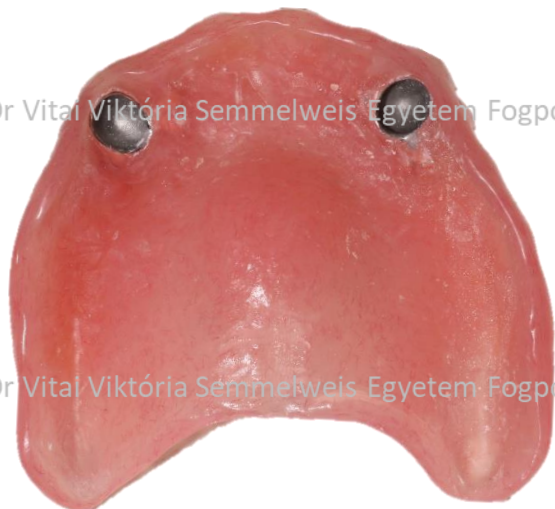Dr Vitai Viktória Semmelweis Egyetem Fogpótlástani Klinika

# Kész fogpótlások

Dr Vitai Viktória Semmelweis Egyetem Fogpótlástani Klinika

Dr Vitai Viktória Semmelweis Egyetem Fogpótlástani Klinika

Dr Vitai Viktória Semmelweis Egyetem Fogpótlástani Klinika



Dr Vitai Viktória Semmelweis Egyetem Fogpótlástani Klinika

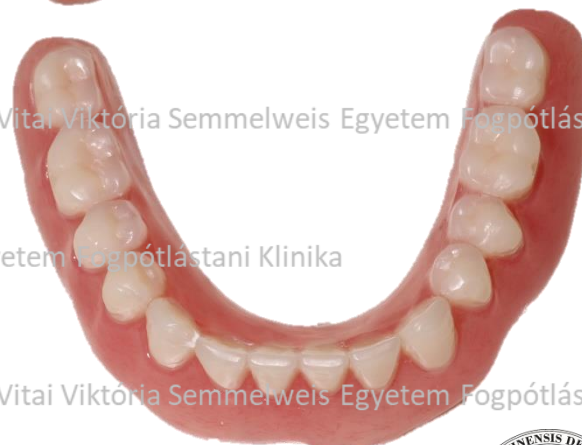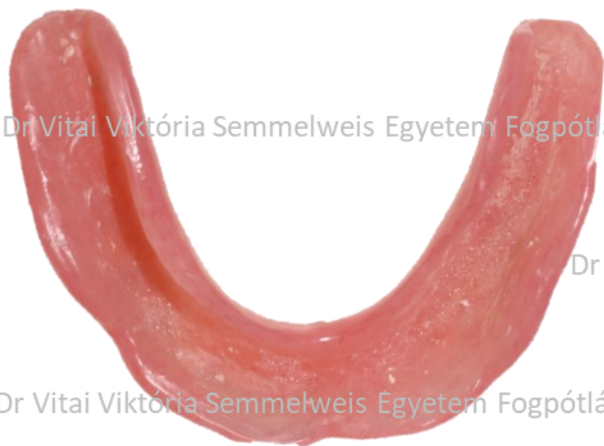Dr Vitai Viktória Semmelweis Egyetem Fogpótlástani Klinika

Dr Vitai Viktória Semmelweis Egyetem Fogpótlástani Klinika

Dr Vitai Viktória Semmelweis Egyetem Fogpótlástani Klinika

Dr Vitai Viktória Semmelweis Egyetem Fogpótlástani Klinika

Dr Vitai Viktória Semmelweis Egyetem Fogpótlástani Klinika



Dr Vitai Viktória Semmelweis Egyetem Fogpótlástani Klinika

Dr Vitai Viktória Semmelweis Egyetem Fogpótlástani Klinika

Dr Vitai Viktória Semmelweis Egyetem Fogpótlástani Klinika

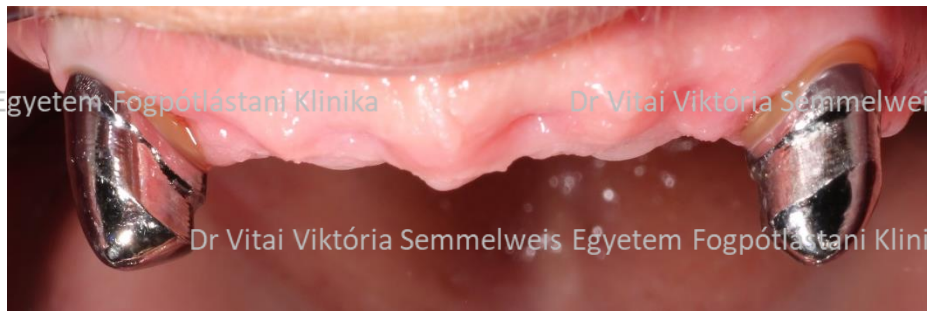

Dr Vitai Viktória Semmelweis Egyetem Fogpótlástani Klinika

Dr Vitai Viktória Semmelweis Egyetem Fogpótlástani Klinika

# Primer teleszkópok rögzítése szájban

Dr Vitai Viktória Semmelweis Egyetem Fogpótlástani Klinika



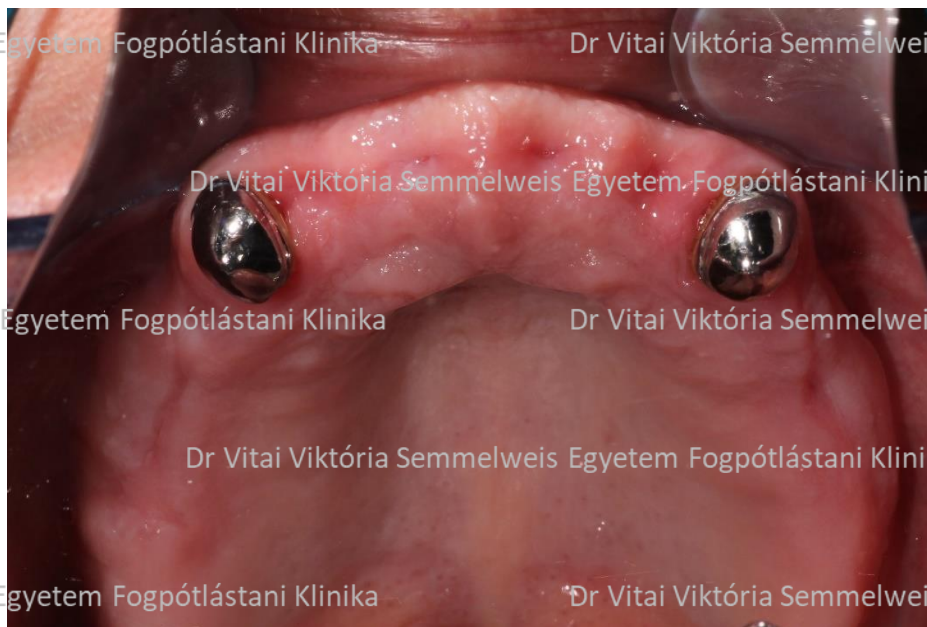Dr Vitai Viktória Semmelweis Egyetem Fogpótlástani Klinika

Dr Vitai Viktória Semmelweis Egyetem Fogpótlástani Klinika

Dr Vitai Viktória Semmelweis Egyetem Fogpótlástani Klinika

Dr Vitai Viktória Semmelweis Egyetem Fogpótlástani Klinika

Dr Vitai Viktória Semmelweis Egyetem Fogpótlástani Klinika



Dr Vitai Viktória Semmelweis Egyetem Fogpótlástani Klinika

Dr Vitai Viktória Semmelweis Egyetem Fogpótlástani Klinika

Dr Vitai Viktória Semmelweis Egyetem Fogpótlástani Klinika

Dr Vitai Viktória Semmelweis Egyetem Fogpótlástani Klinika

Dr Vitai Viktória Semmelweis Egyetem Fogpótlástani Klinika

Dr Vitai Viktória Semmelweis Egyetem Fogpótlástani Klinika



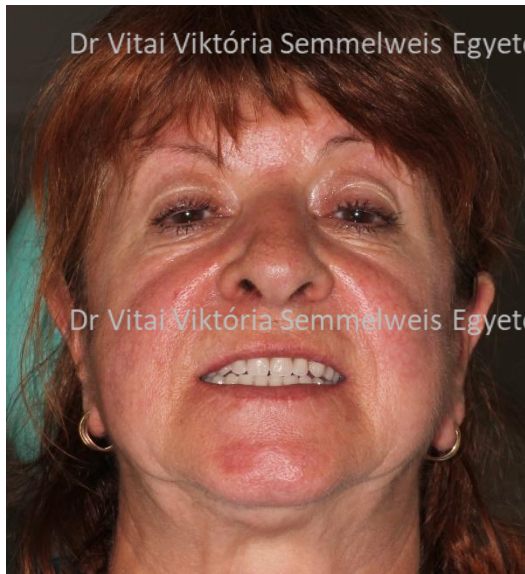

Dr Vitai Viktória Semmelweis Egyetem Fogpótlástani Klinika

Dr Vitai Viktória Semmelweis Egyetem Fogpótlástani Klinika

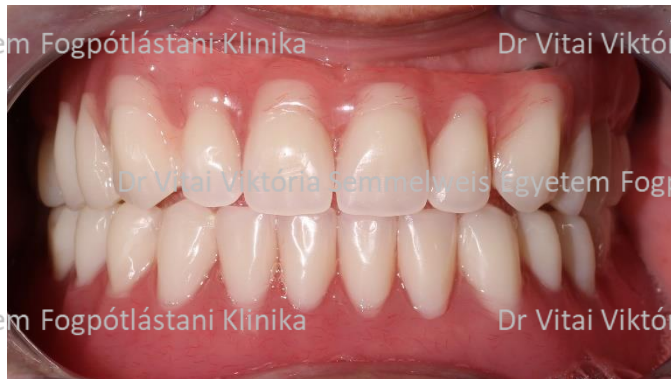# A fogpótlások átadása

Dr Vitai Viktória Semmelweis Egyetem Fogpótlástani Klinika



Dr Vitai Viktória Semmelweis Egyetem Fogpótlástani Klinika

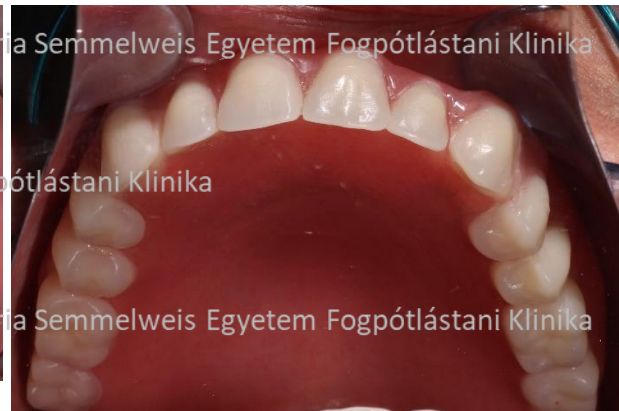Dr Vitai Viktória Semmelweis Egyetem Fogpótlástani Klinika



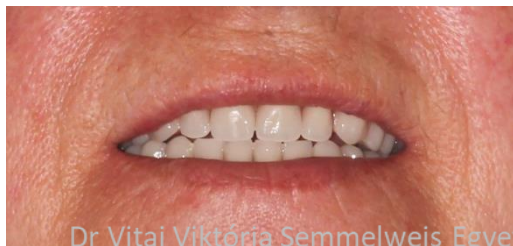Dr Vitai Viktória Semmelweis Egyetem Fogpótlástani Klinika

Dr Vitai Viktória Semmelweis Egyetem Fogpótlástani Klinika

Dr Vitai Viktória Semmelweis Egyetem Fogpótlástani Klinika

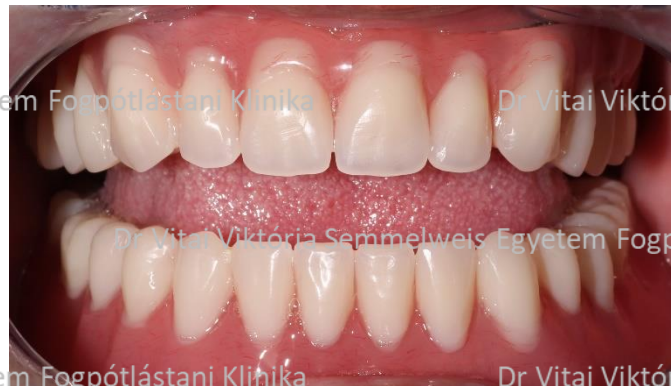

Dr Vitai Viktória Semmelweis Egyetem Fogpótlástani Klinika



Dr Vitai Viktória Semmelweis Egyetem Fogpótlástani Klinika

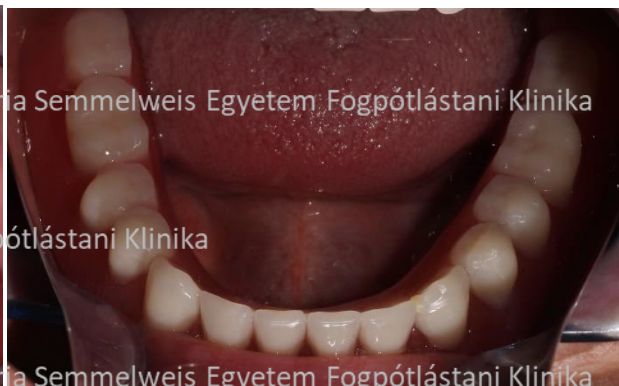Dr Vitai Viktória Semmelweis Egyetem Fogpótlástani Klinika



Dr Vitai Viktória Semmelweis Egyetem Fogpótlástani Klinika

Dr Vitai Viktória Semmelweis Egyetem Fogpótlástani Klinika

Dr Vitai Viktória Semmelweis Egyetem Fogpótlástani Klinika



Dr Vitai Viktória Semmelweis Egyetem Fogpótlástani Klinika

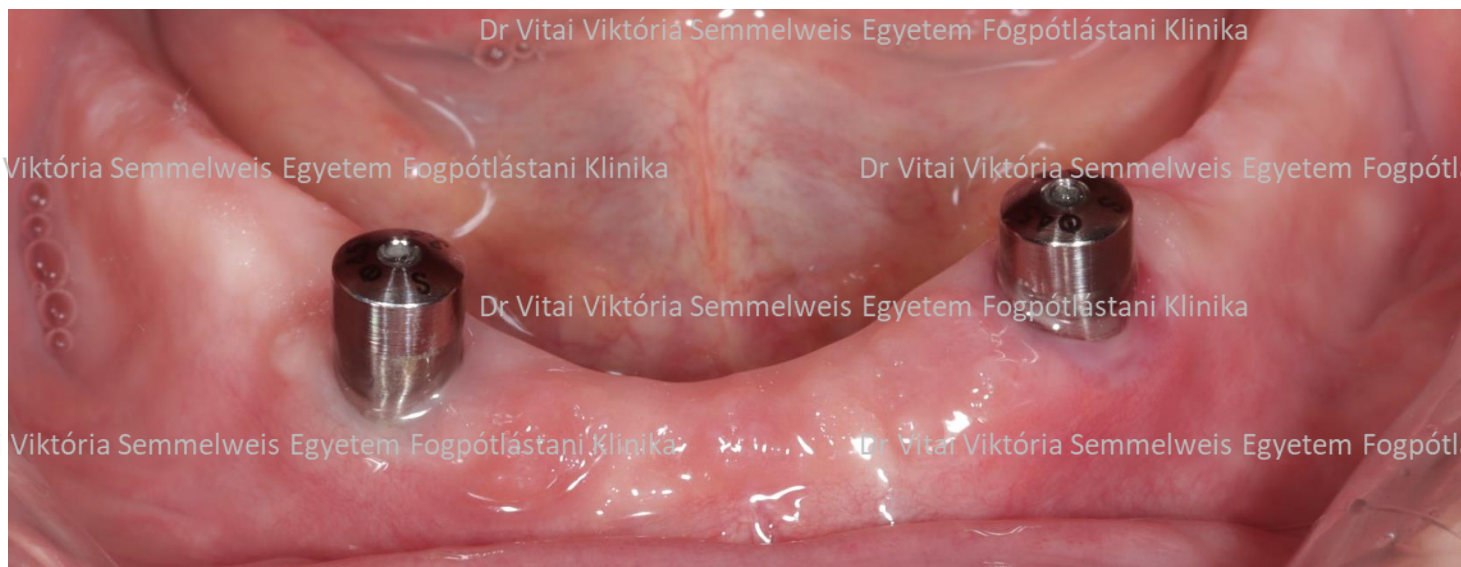Dr Vitai Viktória Semmelweis Egyetem Fogpótlástani Klinika

# Gyógyulási csavarok szájban

Dr Vitai Viktória Semmelweis Egyetem Fogpótlástani Klinika

Dr Vitai Viktória Semmelweis Egyetem Fogpótlástani Klinika

Dr Vitai Viktória Semmelweis Egyetem Fogpótlástani Klinika



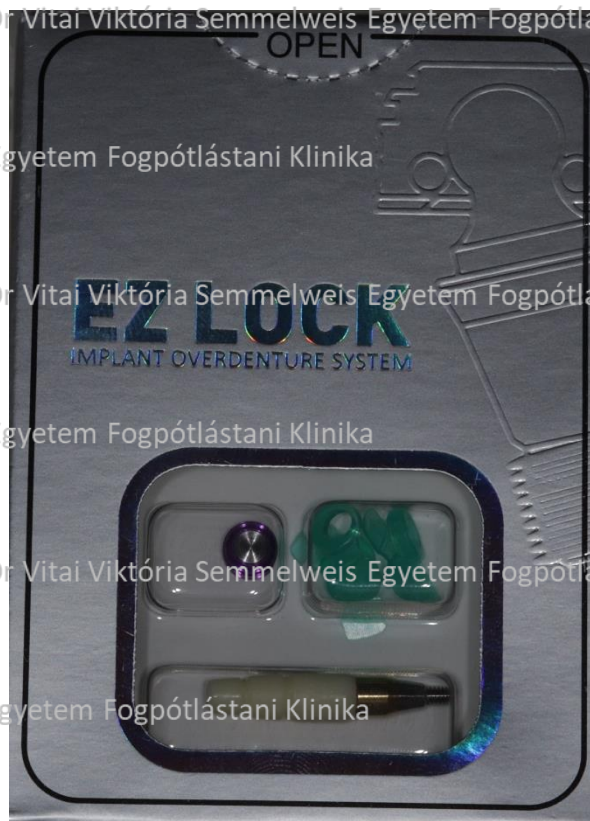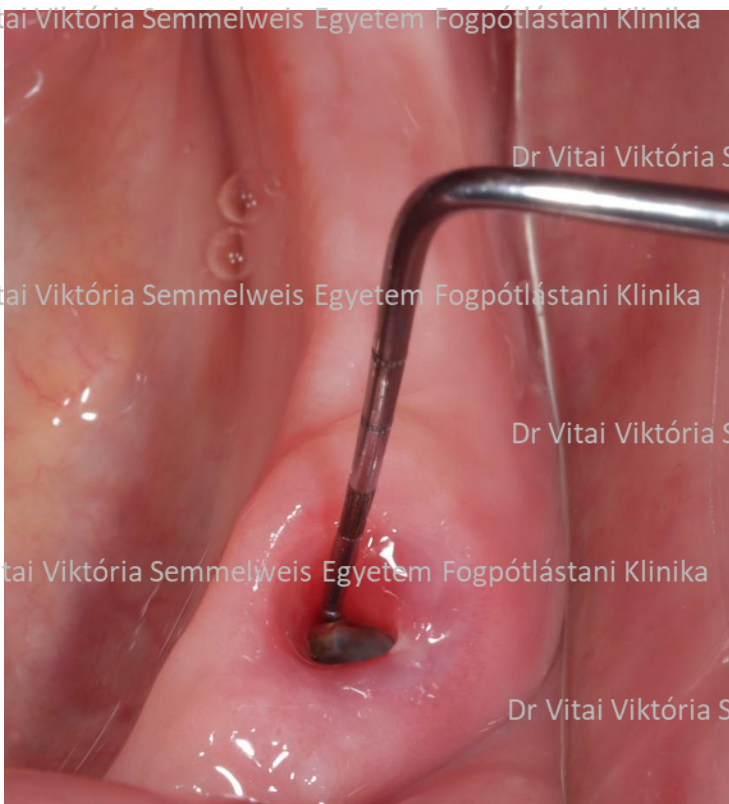Dr Vitai Viktória Semmelweis Egyetem Fogpótlástani Klinika

Dr Vitai Viktória Semmelweis Egyetem Fogpótlástani Klinika

Dr Vitai Viktória Semmelweis Egyetem Fogpótlástani Klinika



# Gingiva magasság mérése a megfelelő implantátumfej kiválasztásához

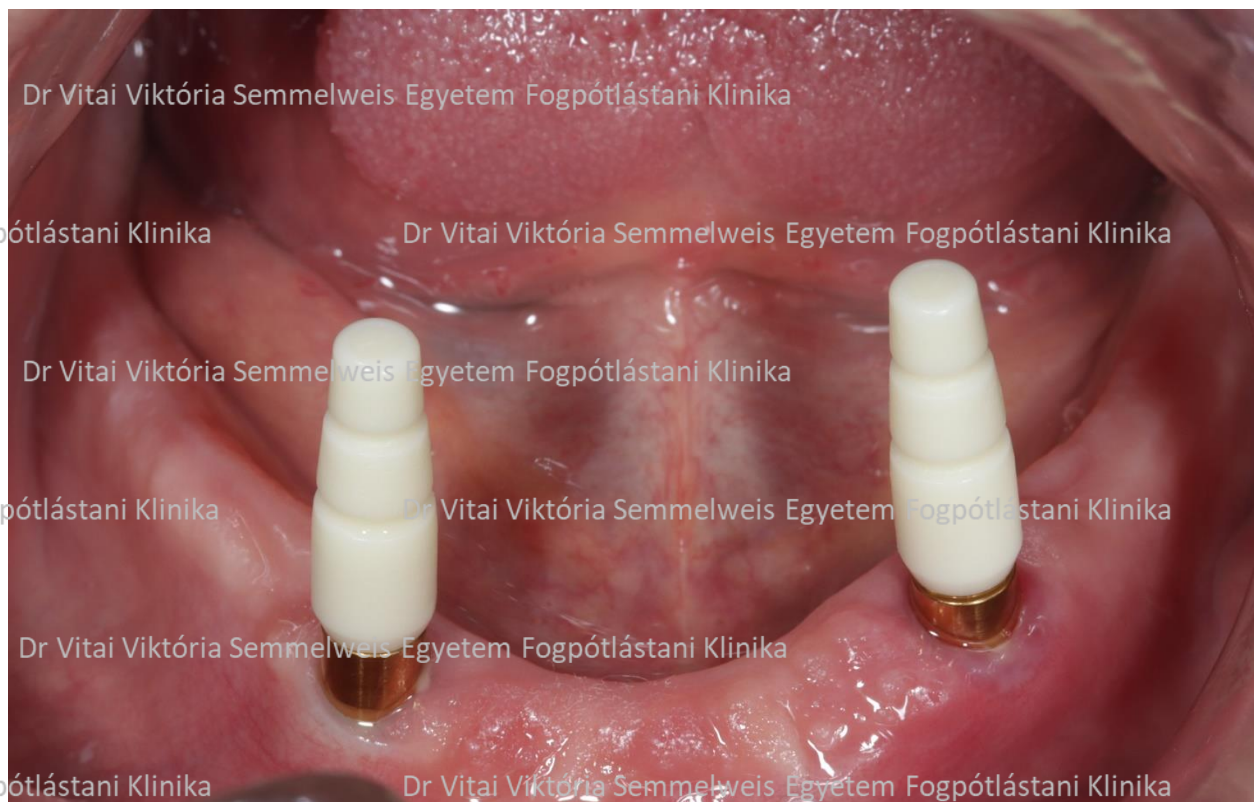
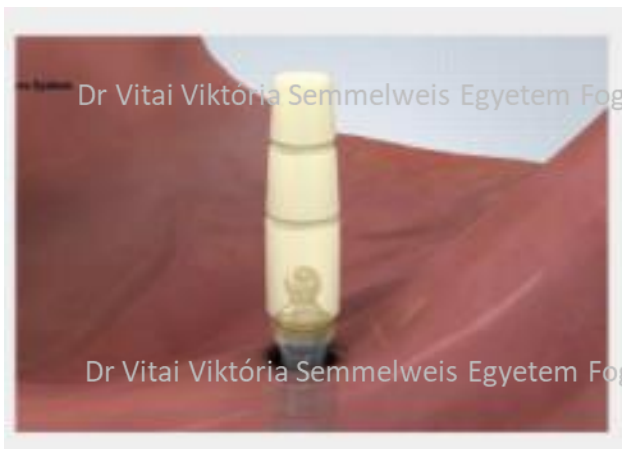


# Implantátum fej bepróbálása műanyag átvivő segítségével

Dr Vitai Viktória Semmelweis Egyetem Fogpótlástani Klinika

Dr Vitai Viktória Semmelweis Egyetem Fogpótlástani Klinika



Dr Vitai Viktória Semmelweis Egyetem Fogpótlástani Klinika

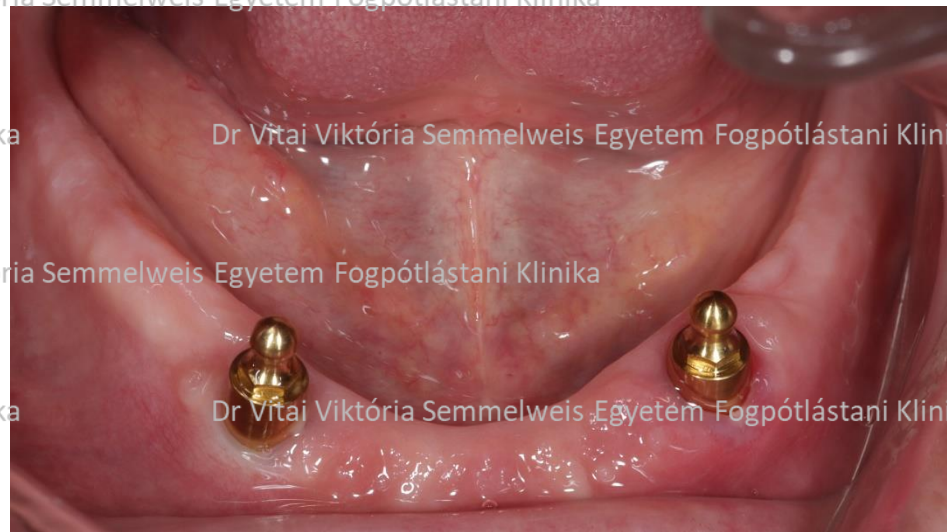Dr Vitai Viktória Semmelweis Egyetem Fogpótlástani Klinika

Dr Vitai Viktória Semmelweis Egyetem Fogpótlástani Klinika

Dr Vitai Viktória Semmelweis Egyetem Fogpótlástani Klinika

# Implantátum fejek rögzítése(25 Ncm)

Dr Vitai Viktória Semmelweis Egyetem Fogpótlástani Klinika



Dr Vitai Viktória Semmelweis Egyetem Fogpótlástani Klinika

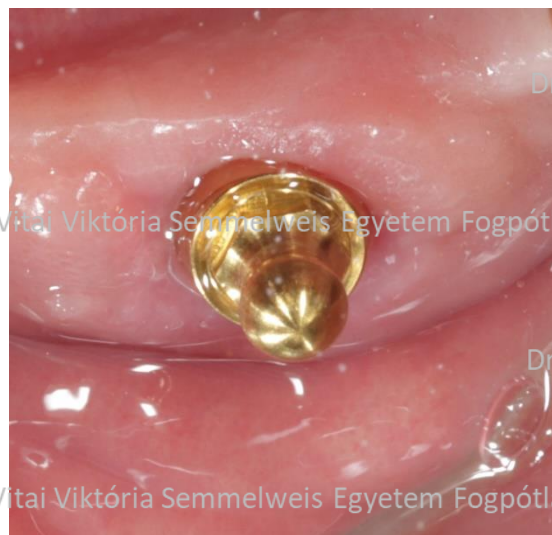Dr Vitai Viktória Semmelweis Egyetem Fogpótlástani Klinika

Dr Vitai Viktória Semmelweis Egyetem Fogpótlástani Klinika

Dr Vitai Viktória Semmelweis Egyetem Fogpótlástani Klinika

Dr Vitai Viktória Semmelweis Egyetem Fogpótlástani Klinika

Dr Vitai Viktória Semmelweis Egyetem Fogpótlástani Klinika



Dr Vitai Viktória Semmelweis Egyetem Fogpótlástani Klinika

Dr Vitai Viktória Semmelweis Egyetem Fogpótlástani Klinika

Dr Vitai Viktória Semmelweis Egyetem Fogpótlástani Klinika

Dr Vitai Viktória Semmelweis Egyetem Fogpótlástani Klinika

Dr Vitai Viktória Semmelweis Egyetem Fogpótlástani Klinika



# Ez-lock matrix részeinek párhuzamosítása pozícionálókkal

Dr Vitai Viktória Semmelweis Egyetem Fogpótlástani Klinika

Dr Vitai Viktória Semmelweis Egyetem Fogpótlástani Klinika

Dr Vitai Viktória Semmelweis Egyetem Fogpótlástani Klinika



Dr Vitai Viktória Semmelweis Egyetem Fogpótlástani Klinika

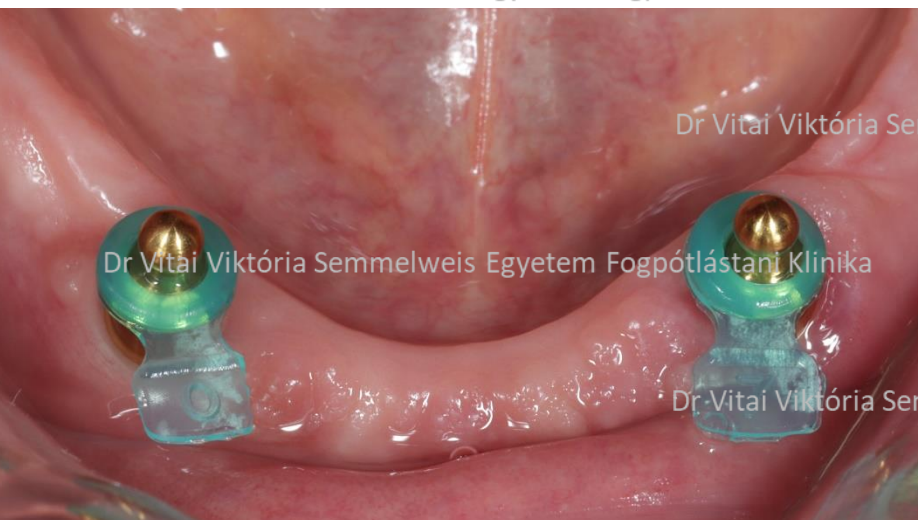Dr Vitai Viktória Semmelweis Egyetem Fogpótlástani Klinika

Dr Vitai Viktória Semmelweis Egyetem Fogpótlástani Klinika



Dr Vitai Viktória Semmelweis Egyetem Fogpótlástani Klinika

Dr Vitai Viktória Semmelweis Egyetem Fogpótlástani Klinika

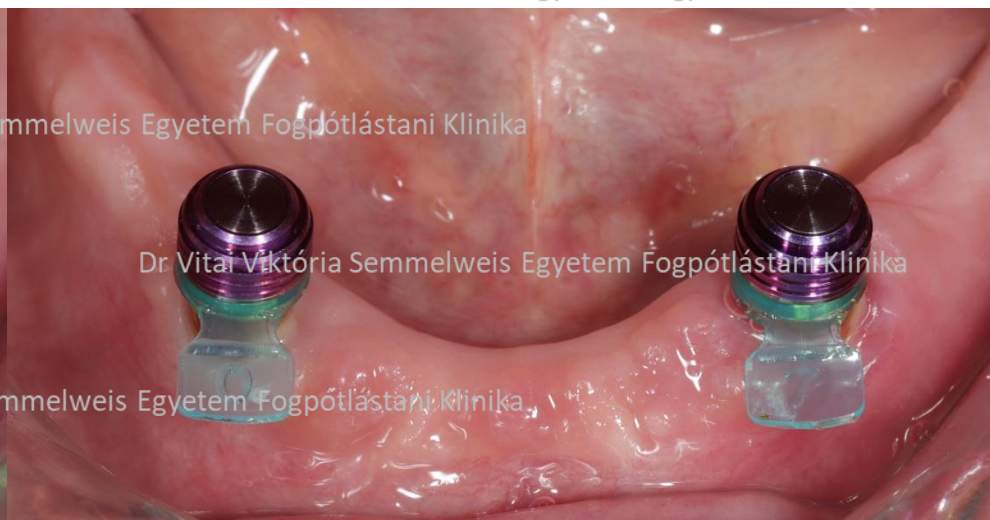

Dr Vitai Viktória Semmelweis Egyetem Fogpótlástani Klinika

Dr Vitai Viktória Semmelweis Egyetem Fogpótlástani Klinika

Dr Vitai Viktória Semmelweis Egyetem Fogpótlástani Klinika

Dr Vitai Viktória Semmelweis Egyetem Fogpótlástani Klinika



Dr Vitai Viktória Semmelweis Egyetem Fogpótlástani Klinika

Dr Vitai Viktória Semmelweis Egyetem Fogpótlástani Klinika

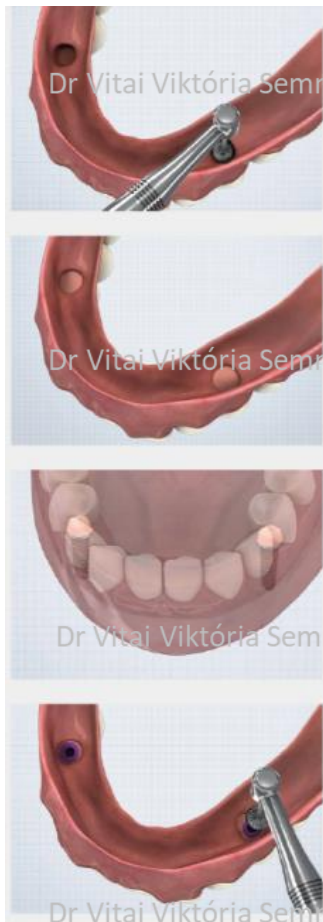

# Ez-lock matrix részének direkt rögzítése

Dr Vitai Viktória Semmelweis Egyetem Fogpótlástani Klinika

Dr Vitai Viktória Semmelweis Egyetem Fogpótlástani Klinika

Dr Vitai Viktória Semmelweis Egyetem Fogpótlástani Klinika



Dr Vitai Viktória Semmelweis Egyetem Fogpótlástani Klinika

Dr Vitai Viktória Semmelweis Egyetem Fogpótlástani Klinika

Dr Vitai Viktória Semmelweis Egyetem Fogpótlástani Klinika

Dr Vitai Viktória Semmelweis Egyetem Fogpótlástani Klinika

Dr Vitai Viktória Semmelweis Egyetem Fogpótlástani Klinika

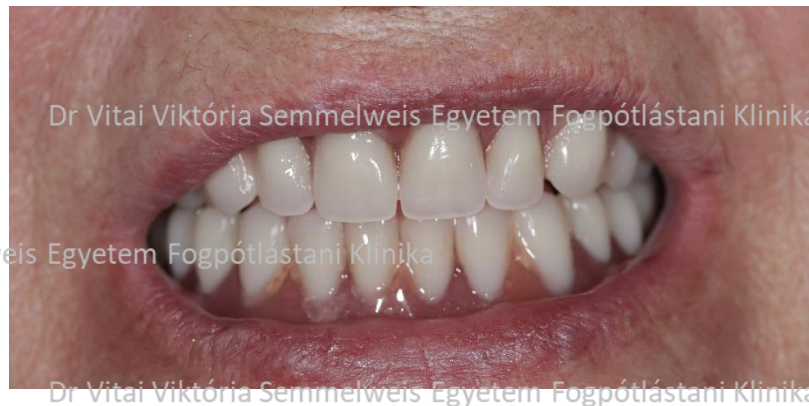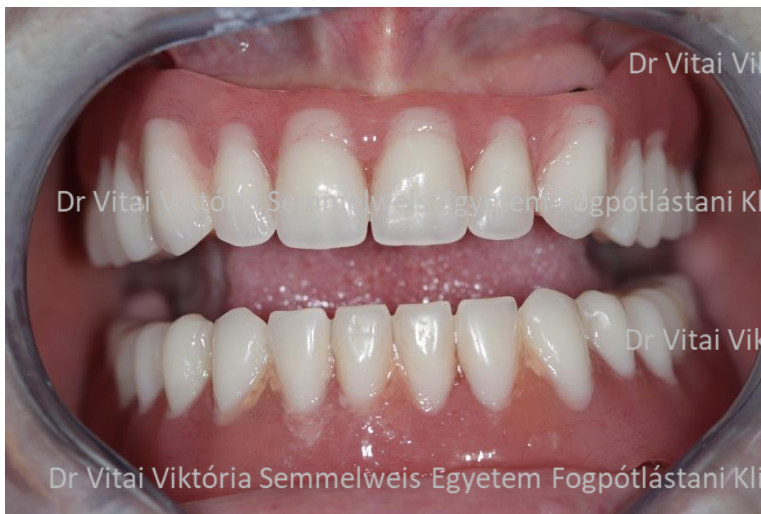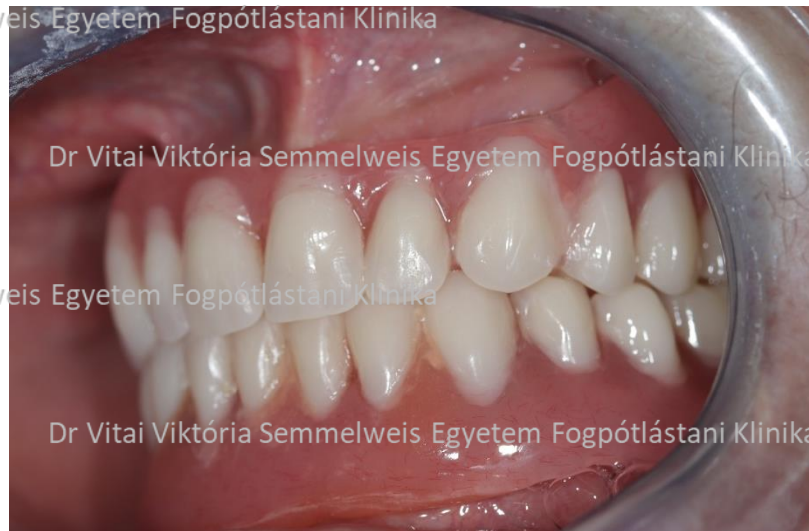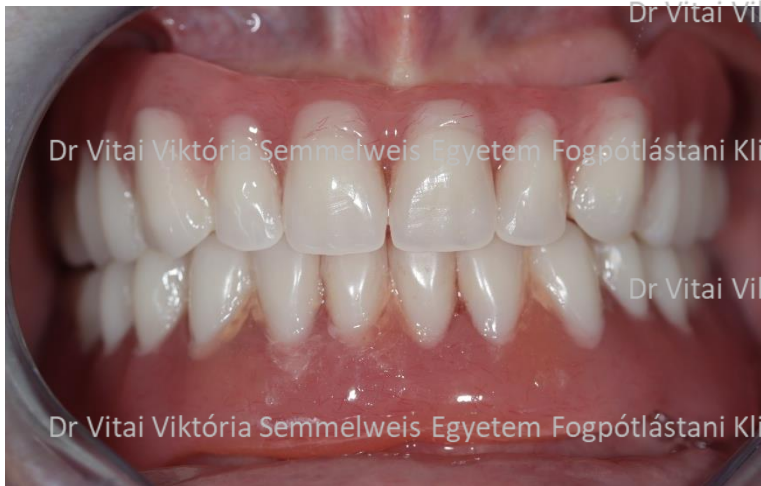Dr Vitai Viktória Semmelweis Egyetem Fogpótlástani Klinika

Dr Vitai Viktória Semmelweis Egyetem Fogpótlástani Klinika

Dr Vitai Viktória Semmelweis Egyetem Fogpótlástani Klinika



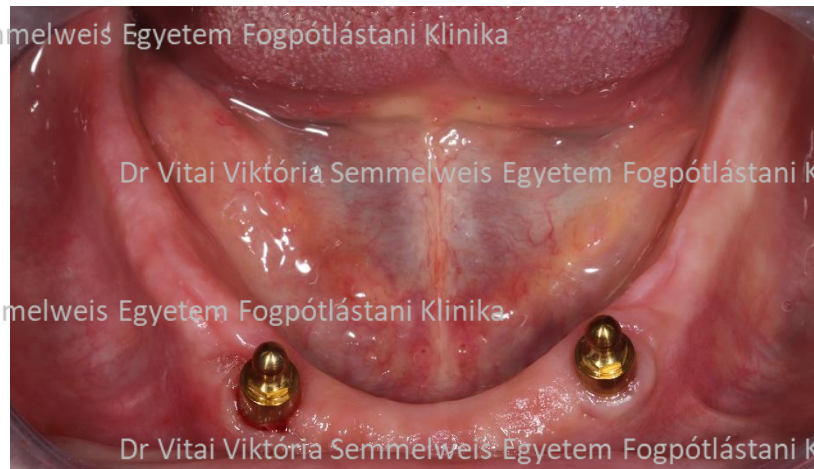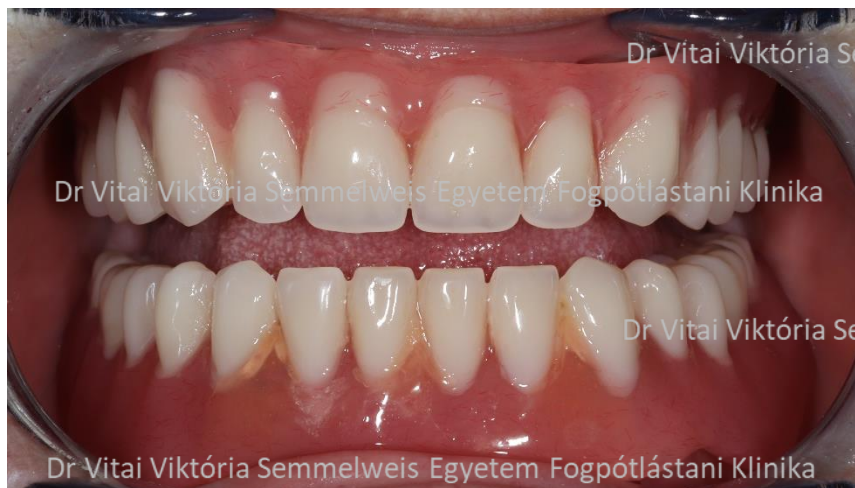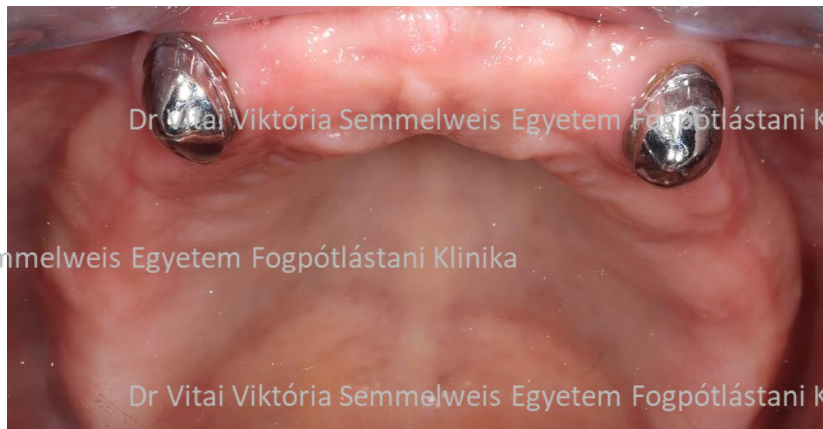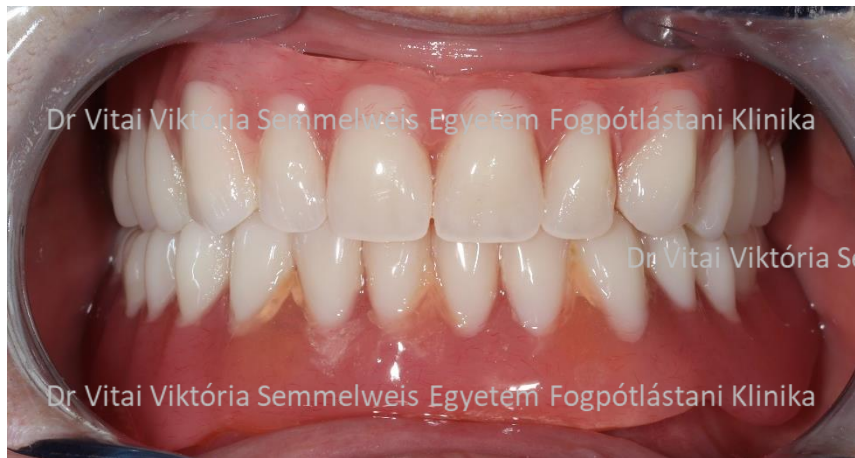# Rövid távú kontrol





# Hosszú távú kontrol

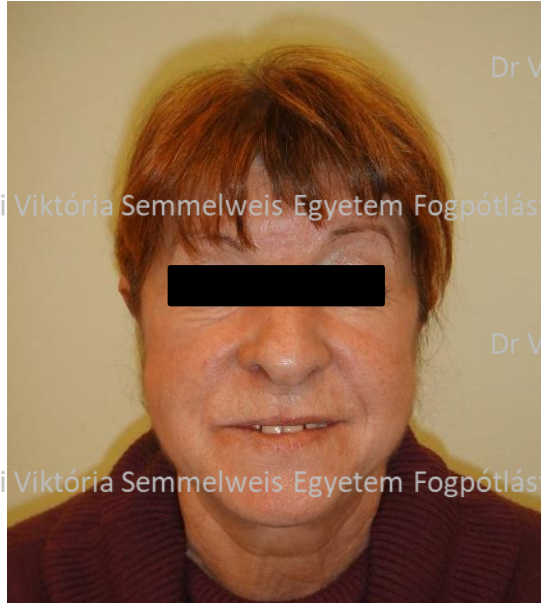Dr Vitai Viktória Semmelweis Egyetem Fogpótlástani Klinika





# Előtte

Dr Vitai Viktória Semmelweis Egyetem Fogpótlástani Klinika



Dr Vitai Viktória Semmelweis Egyetem Fogpótlástani Klinika

Dr Vitai Viktória Semmelweis Egyetem Fogpótlástani Klinika

Dr Vitai Viktória Semmelweis Egyetem Fogpótlástani Klinika

Dr Vitai Viktória Semmelweis Egyetem Fogpótlástani Klinika

Dr Vitai Viktória Semmelweis Egyetem Fogpótlástani Klinika

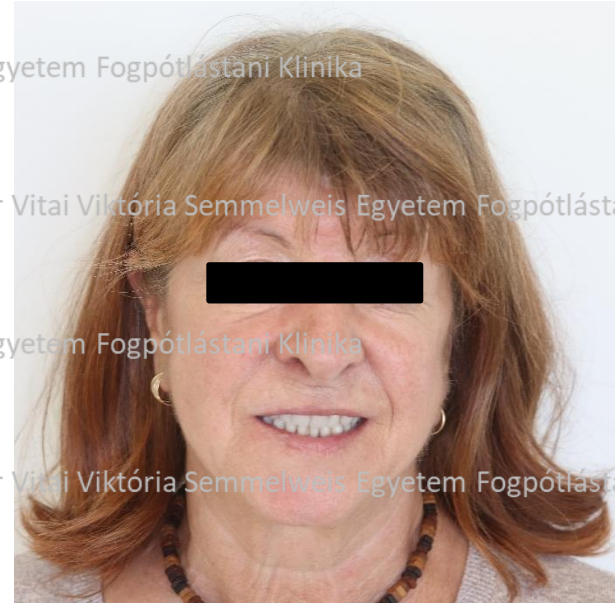Dr Vitai Viktória Semmelweis Egyetem Fogpótlástani Klinika

Dr Vitai Viktória Semmelweis Egyetem Fogpótlástani Klinika

Dr Vitai Viktória Semmelweis Egyetem Fogpótlástani Klinika

# Utána

Dr Vitai Viktória Semmelweis Egyetem Fogpótlástani Klinika



Dr Vitai Viktória Semmelweis Egyetem Fogpótlástani Klinika

Dr Vitai Viktória Semmelweis Egyetem Fogpótlástani Klinika

Dr Vitai Viktória Semmelweis Egyetem Fogpótlástani Klinika

Dr Vitai Viktória Semmelweis Egyetem Fogpótlástani Klinika

Dr Vitai Viktória Semmelweis Egyetem Fogpótlástani Klinika

Dr Vitai Viktória Semmelweis Egyetem Fogpótlástani Klinika

