



SEMMELWEIS EGYETEM

Fogorvostudományi Kar

Oktatási Centrum, Fogpótlástani Klinika

Igazgató: Dr. Hermann Péter egyetemi tanár

Fogpótlástan Szakvizsga Esetbemutató

Alsó teljes lemezes fogpótlás cisztaszűkítővel

Vizsgáló: Dr. Kollár Karolina

Tutor: Dr. Schmidt Péter, Dr. Czeglédy Ágota

Konzulens: Prof. Dr. Hermann Péter, Dr. Dombi Csaba

A páciens bemutatása

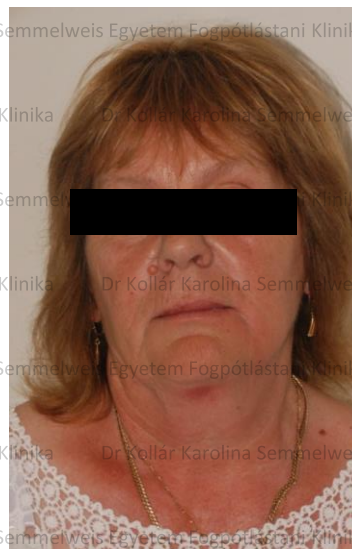- 7. Egyéni kanál funkciós kanállá alakítása, funkciós lenyomat készítése fogatlan páciensről



A páciens bemutatása

- 65 éves, nő

- pénztáros



A fogorvosi vizsgálatra érkezés indoka

A páciens beutalóval érkezett az Arc-Állcsont és Szájsebészeti Klinikáról. Az alsó állcsont bal oldalán található cysta szűkítése miatt küldték. A műtét az elváltozás mérete miatt nem kivitelezhető jelenleg.



Általános anamnézis

- A fogászati kezelést befolyásoló tényezők nincsenek

- Általános egészségügyi állapotra vonatkozó adatok, betegségek:

- magasvérnyomás: Sotalex (béta-blokkoló)

- Allergia: nem ismert

- Egészségre káros szokások nincsenek



Fogászati anamnézis

- **Viselt fogpótlások: felső hídpótlás (10 éve készült)**

- **Korábbi szájsebészeti beavatkozások: foghúzások (2 hete)**

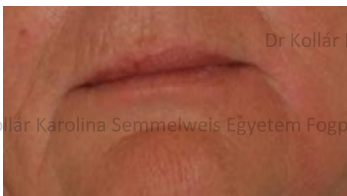
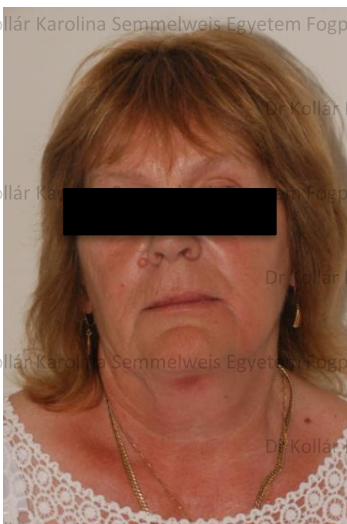- **Egyéb korábbi fogászati kezelés nem történt**



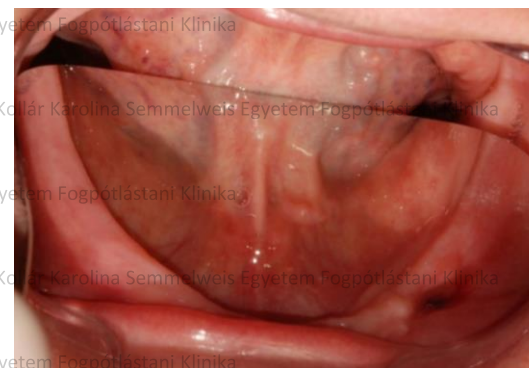
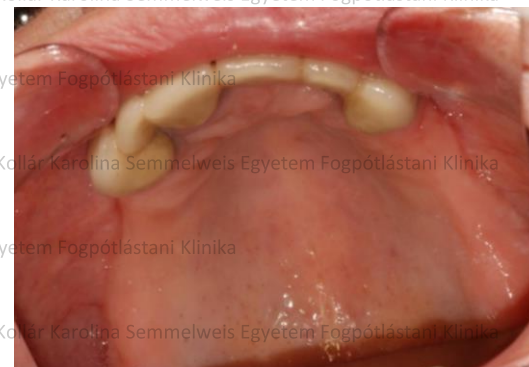Kiindulási státusz

Arc- és szájfotók

Arc



Felső fogív



Mosoly

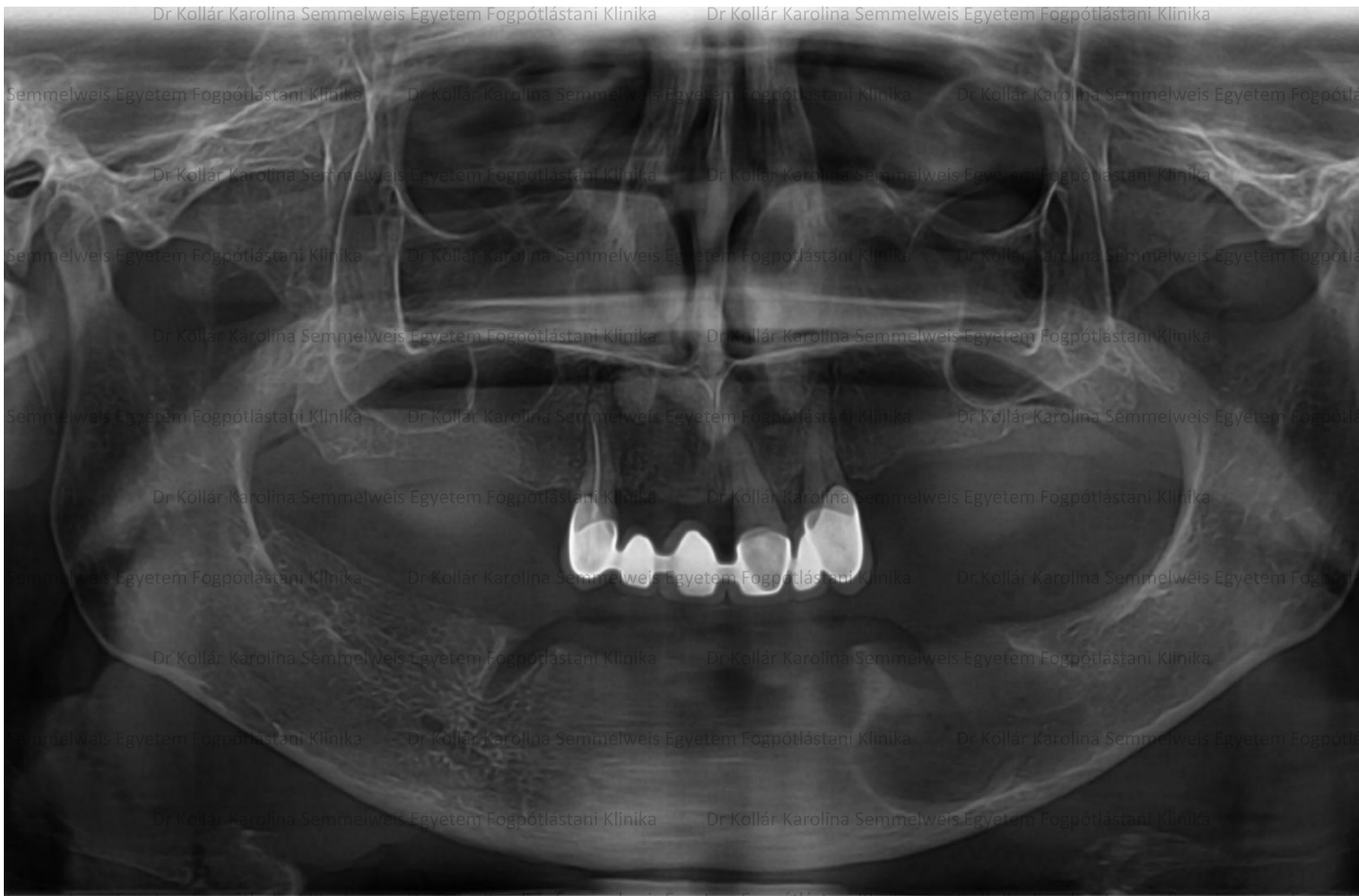
Enyhén nyitott

Alsó fogív



Kiindulási státusz

Orthopantomogram

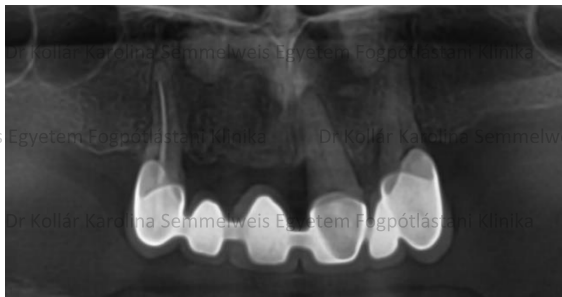

Kiindulási státusz

Dr Kollár Karolina Semmelweis Egyetem Fogpótlástani Klinika Dr Kollár Karolina Semmelweis Egyetem Fogpótlástani Klinika

Periapikális röntgenfelvételek és röntgen-diagnózisok

Dr Kollár Karolina Semmelweis Egyetem Fogpótlástani Klinika Dr Kollár Karolina Semmelweis Egyetem Fogpótlástani Klinika



- foghiány = szürke szám
- X = eltávolítandó fog
-) (= záródott foghiány
- K = korona
- H = híd – kiterjedését () jelöli
- U = teleshóp
- I = implantátum
- C = szuvasodás (caries)
- T = tömés
- E = gyökérkezelt fog (endo)
- P = periapikális gyulladás
- CS = gyökércsapos fogmű
- * = cserélendő

Dr Kollár Karolina Semmelweis Egyetem Fogpótlástani Klinika Dr Kollár Karolina Semmelweis Egyetem Fogpótlástani Klinika Dr Kollár Karolina Semmelweis Egyetem Fogpótlástani Klinika

(H,E H H H H H H)

8 7 6 5 4 3 2 1 1 2 3 4 5 6 7 8

Dr Kollár Karolina Semmelweis Egyetem Fogpótlástani Klinika Dr Kollár Karolina Semmelweis Egyetem Fogpótlástani Klinika Dr Kollár Karolina Semmelweis Egyetem Fogpótlástani Klinika

8 7 6 5 4 3 2 1 1 2 3 4 5 6 7 8

Dr Kollár Karolina Semmelweis Egyetem Fogpótlástani Klinika Dr Kollár Karolina Semmelweis Egyetem Fogpótlástani Klinika

Dr Kollár Karolina Semmelweis Egyetem Fogpótlástani Klinika Dr Kollár Karolina Semmelweis Egyetem Fogpótlástani Klinika Dr Kollár Karolina Semmelweis Egyetem Fogpótlástani Klinika

Dr Kollár Karolina Semmelweis Egyetem Fogpótlástani Klinika Dr Kollár Karolina Semmelweis Egyetem Fogpótlástani Klinika

Dr Kollár Karolina Semmelweis Egyetem Fogpótlástani Klinika Dr Kollár Karolina Semmelweis Egyetem Fogpótlástani Klinika Dr Kollár Karolina Semmelweis Egyetem Fogpótlástani Klinika

Dr Kollár Karolina Semmelweis Egyetem Fogpótlástani Klinika Dr Kollár Karolina Semmelweis Egyetem Fogpótlástani Klinika



Fej-, nyak régió vizsgálata, Intraorális vizsgálat I.

- **Sztomato-onkológiai szűrés: negatív**

- **TMI vizsgálat:**

TMI vizsgálat során a szájnyitás nem korlátozott,
deviáció nem észlelhető, a mandibula mozgása
szimmetrikus, kóros érzékenység, kattogás nincs.
Enyhe crepitatio érzékelhető, de nem okoz panaszt.

- **Harapási forma: -**

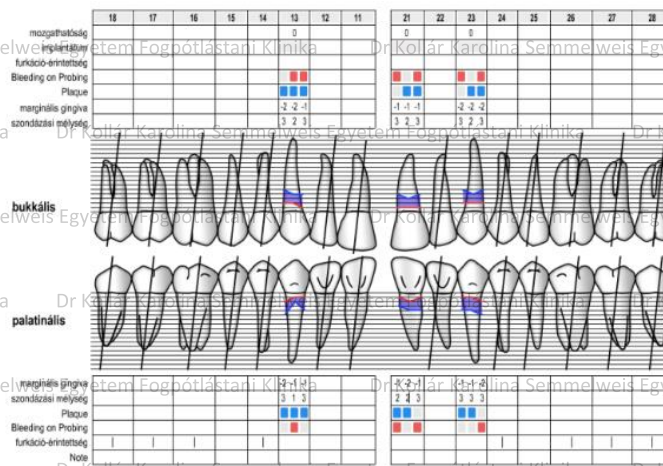
- **Artikuláció típusa: -**



Fej-, nyak régió vizsgálata,

Intraorális vizsgálat II.

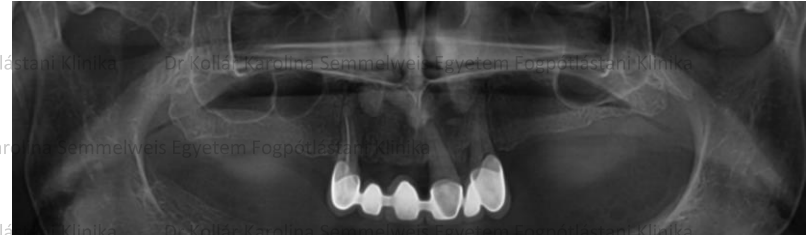- **Szájhigiéné:** javítandó
- **Szájnyálkahártya-elváltozások:** alsó állcsonton gyógyuló extractio seb, cisztanyílás
- **Parodontium állapota:** plakk okozta gingivitis, meglévő fogaknál 4mm-nél nagyobb tasak



Kiindulási státusz

Felső állcsont

- Fábián és Fejérdy-féle foghiány osztályozás szerint: 2B
- Fogazati státusz:

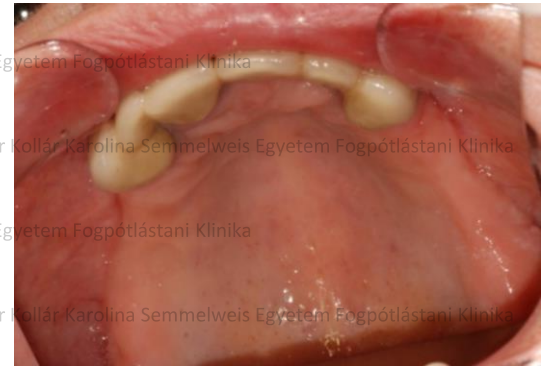

Dr Kollár Karolina Semmelweis Egyetem Fogpótlástani Klinika

Dr Kollár Karolina Semmelweis Egyetem Fogpótlástani Klinika

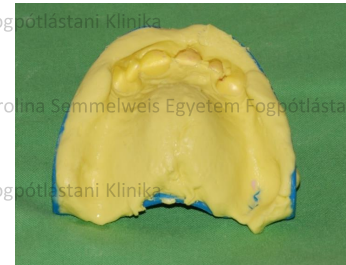(H H H H H H H)
,E H H H H H H)

8 7 6 5 4 3 2 1 | 1 2 3 4 5 6 7 8



Egybeöntött technológiával készült fémkerámia híd:

- Leplezett horgonykorona: 13,21,23
- Leplezett hézagfog: 11,12, 22



Dr Kollár Karolina Semmelweis Egyetem Fogpótlástani Klinika

Dr Kollár Karolina Semmelweis Egyetem Fogpótlástani Klinika

Dr Kollár Karolina Semmelweis Egyetem Fogpótlástani Klinika

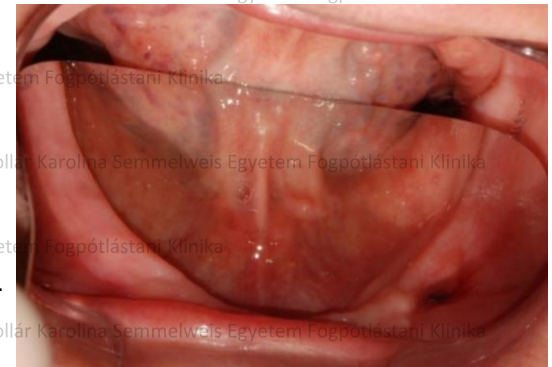
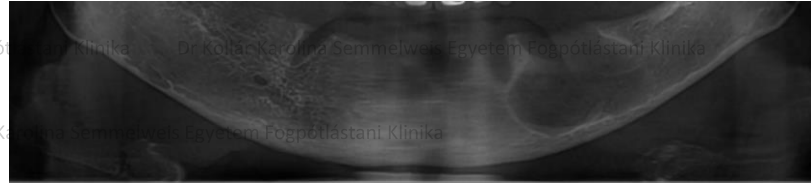
Dr Kollár Karolina Semmelweis Egyetem Fogpótlástani Klinika



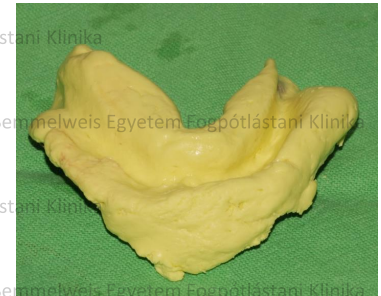Kiindulási státusz

Alsó állcsont

- Fábián és Fejérdy-féle foghiány osztályozás szerint: teljes foghiány
- Fogazati státusz:



8 7 6 5 4 3 2 1 1 2 3 4 5 6 7 8



Kezelési terv

- **Supra- és subgingivalis depurálás**
- **Instruálás, motiválás**

- **FELSŐ ÁLLCSONT FÁBIÁN- ÉS FEJÉRDY FÉLE FOGHIÁNY OSZTÁLYOZÁS SZERINT: 2B**

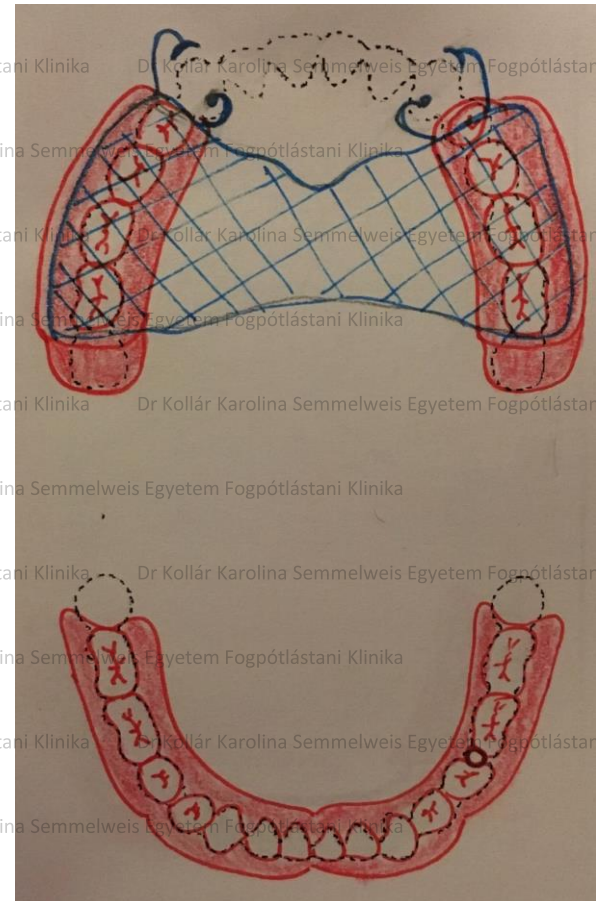
– KAPOCS ELHORGONYZÁSÚ RÉSZLEGES LEMEZES FOGPÓTLÁS

- **Megtámasztás: dentomucosalis**
 - mintára öntött technológiával készült, pillangó alakban redukált fém (CoCr) alaplemez
- **Elhorgonyyzás: merev**
 - öntött kapocs elhorgonyzás a 13 és 23 fogon;
- **8 db keményakrilát műfog (15, 16, 17, 24, 25, 26, 27)**

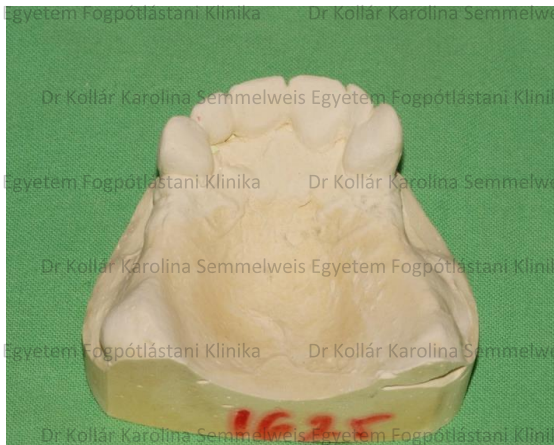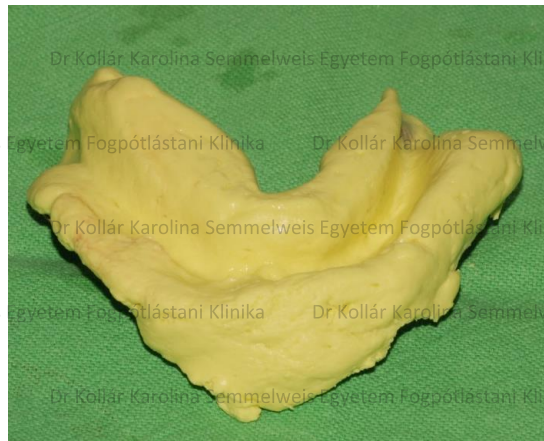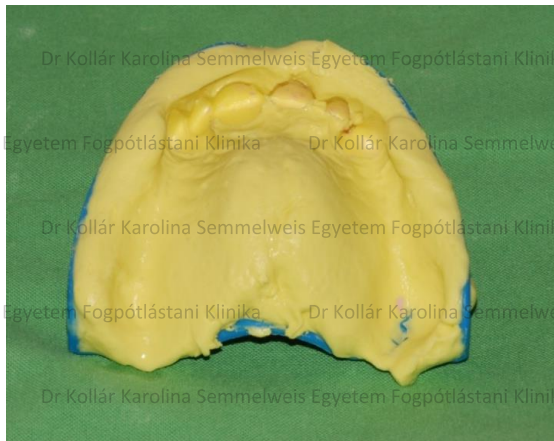- **ALSÓ ÁLLCSONT FÁBIÁN- ÉS FEJÉRDY FÉLE FOGHIÁNY OSZTÁLYOZÁS SZERINT: TELJES FOGHIÁNY**

– CISZTASZŰKÍTŐT TARTALMAZÓ TELJES LEMEZES FOGPÓTLÁS

- **Megtámasztás: mucosalis**
 - nem redukált akrilát alaplemez
- **14 db keményakrilát műfog (37-47)**



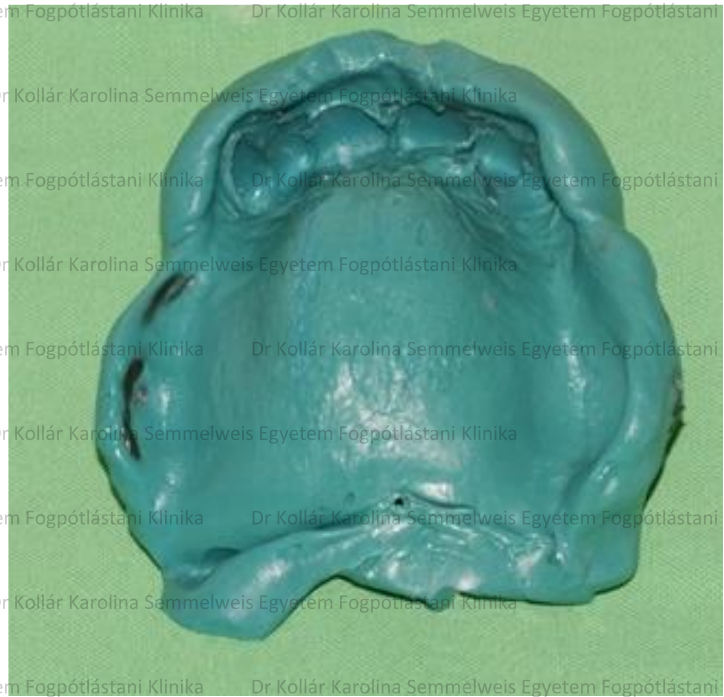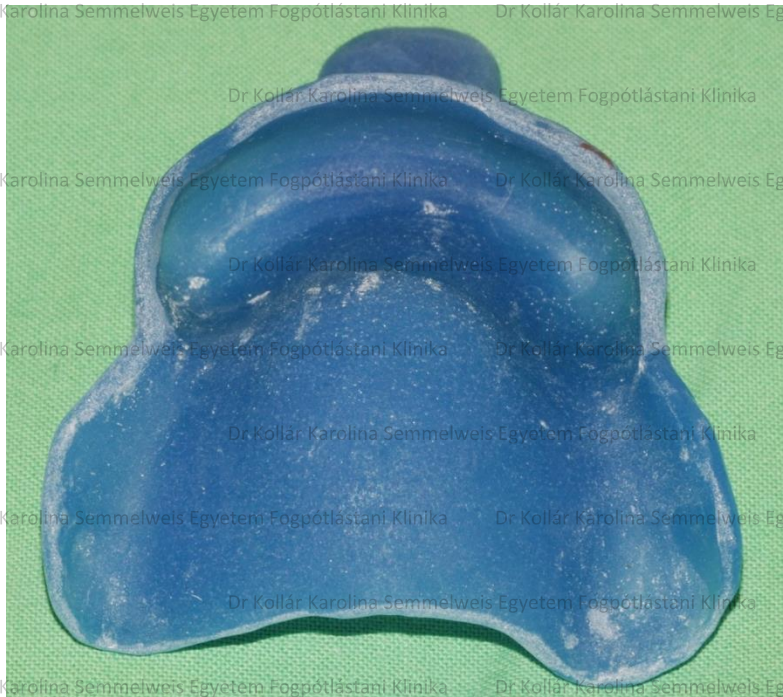Felső tanulmányi és alsó anatómiai lenyomat és a minta



Lenyomatanyag: alginát (Zhermack Thropicalgin)



Egyéni kanál és szituációs lenyomat a felső állcsonton



Szituációs lenyomat: 3M™ Monophase™ gépi keverésű poliéter lenyomatanyag

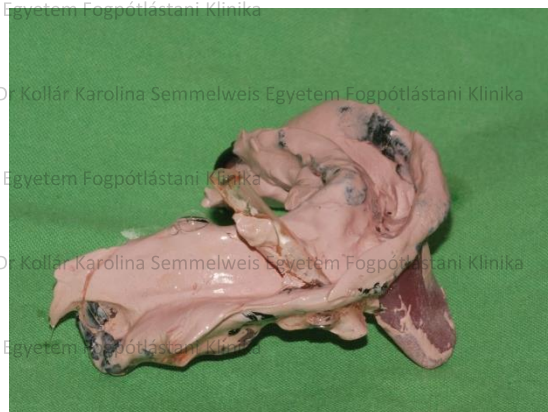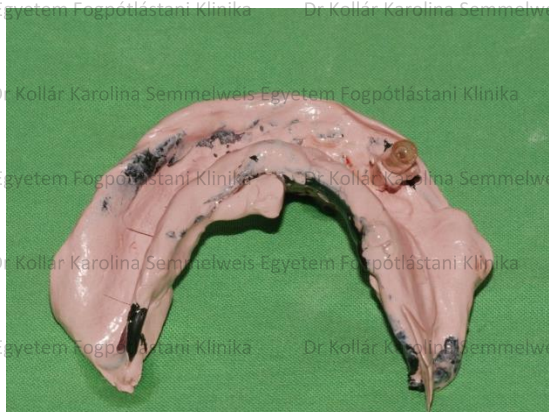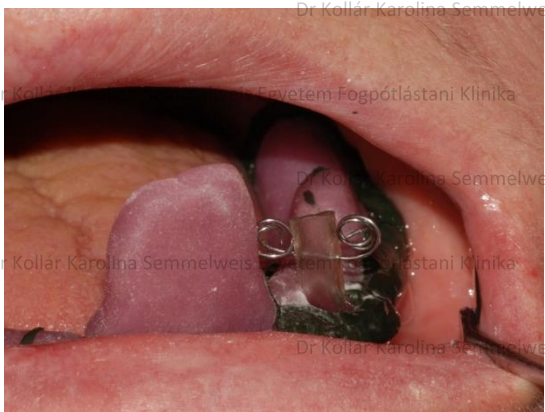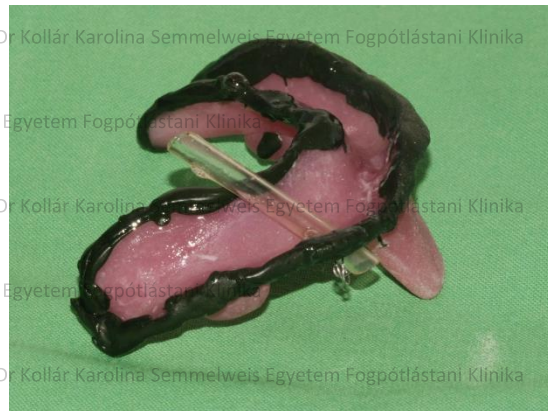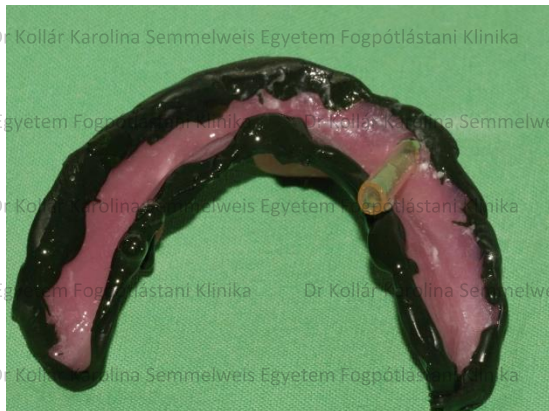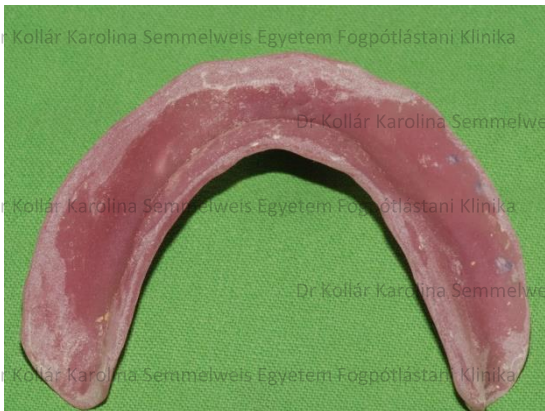Egyéni kanál és funkciós lenyomat az alsó állcsonton a cisztaszűkítővel

Dr Kollár Karolina Semmelweis Egyetem Fogpótlástani Klinika Dr Kollár Karolina Semmelweis Egyetem Fogpótlástani Klinika Dr Kollár Karolina Semmelweis Egyetem Fogpótlástani Klinika

Dr Kollár Karolina Semmelweis Egyetem Fogpótlástani Klinika Dr Kollár Karolina Semmelweis Egyetem Fogpótlástani Klinika

Dr Kollár Karolina Semmelweis Egyetem Fogpótlástani Klinika Dr Kollár Karolina Semmelweis Egyetem Fogpótlástani Klinika Dr Kollár Karolina Semmelweis Egyetem Fogpótlástani Klinika

Dr Kollár Karolina Semmelweis Egyetem Fogpótlástani Klinika Dr Kollár Karolina Semmelweis Egyetem Fogpótlástani Klinika



Dr Kollár Karolina Semmelweis Egyetem Fogpótlástani Klinika Dr Kollár Karolina Semmelweis Egyetem Fogpótlástani Klinika Dr Kollár Karolina Semmelweis Egyetem Fogpótlástani Klinika

Funkciós lenyomat: Zöld Kerr és cink-oxid-eugenol lenyomat (SS White)

Dr Kollár Karolina Semmelweis Egyetem Fogpótlástani Klinika Dr Kollár Karolina Semmelweis Egyetem Fogpótlástani Klinika



A harapási magasság (CR) meghatározása, harapási sablon a mintán és a szájbán

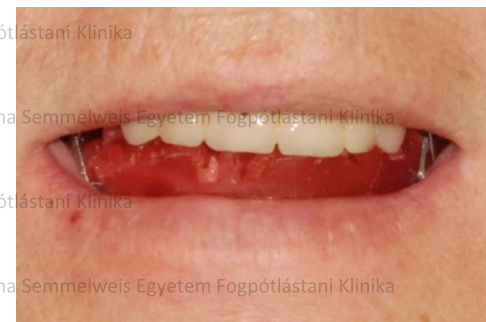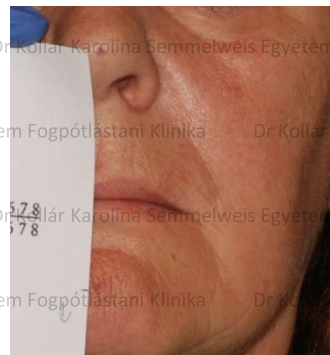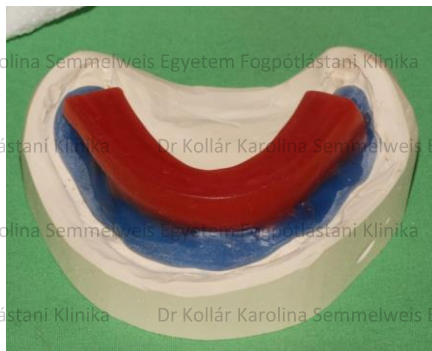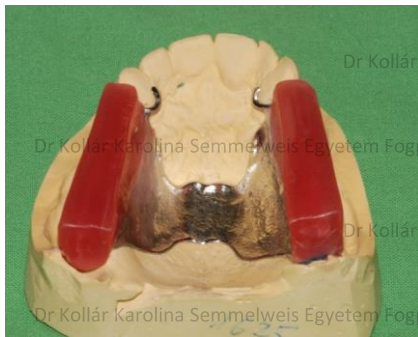Dr Kollár Karolina Semmelweis Egyetem Fogpótlástani Klinika Dr Kollár Karolina Semmelweis Egyetem Fogpótlástani Klinika Dr Kollár Karolina Semmelweis Egyetem Fogpótlástani Klinika

Dr Kollár Karolina Semmelweis Egyetem Fogpótlástani Klinika Dr Kollár Karolina Semmelweis Egyetem Fogpótlástani Klinika

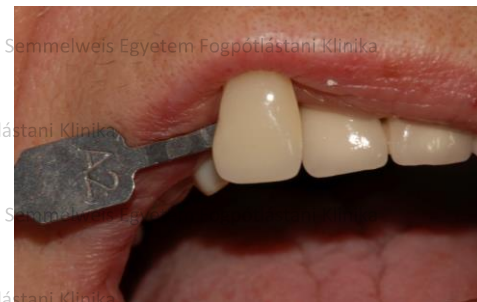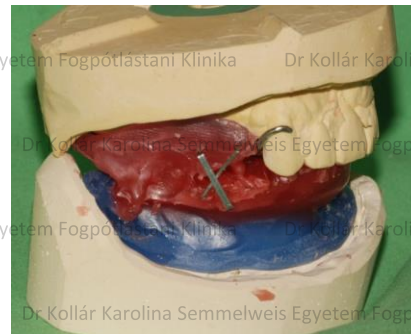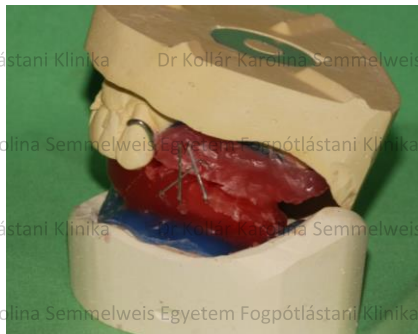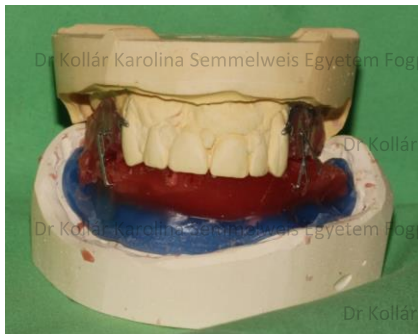Dr Kollár Karolina Semmelweis Egyetem Fogpótlástani Klinika Dr Kollár Karolina Semmelweis Egyetem Fogpótlástani Klinika Dr Kollár Karolina Semmelweis Egyetem Fogpótlástani Klinika

Dr Kollár Karolina Semmelweis Egyetem Fogpótlástani Klinika Dr Kollár Karolina Semmelweis Egyetem Fogpótlástani Klinika

Dr Kollár Karolina Semmelweis Egyetem Fogpótlástani Klinika Dr Kollár Karolina Semmelweis Egyetem Fogpótlástani Klinika Dr Kollár Karolina Semmelweis Egyetem Fogpótlástani Klinika



Dr Kollár Karolina Semmelweis Egyetem Fogpótlástani Klinika Dr Kollár Karolina Semmelweis Egyetem Fogpótlástani Klinika



Dr Kollár Karolina Semmelweis Egyetem Fogpótlástani Klinika Dr Kollár Karolina Semmelweis Egyetem Fogpótlástani Klinika Dr Kollár Karolina Semmelweis Egyetem Fogpótlástani Klinika

Fogszín: VITA Classic A2

Dr Kollár Karolina Semmelweis Egyetem Fogpótlástani Klinika Dr Kollár Karolina Semmelweis Egyetem Fogpótlástani Klinika

Vizsgáló: Dr. Kollár Karolina
Dátum: 2020. november

Fogpótlás Szakvizsga Esetbemutató
Alsó teljes lemezes fogpótlás cisztaszúítóval

SEMMELWEIS EGYETEM
Fogpótlástani Klinika

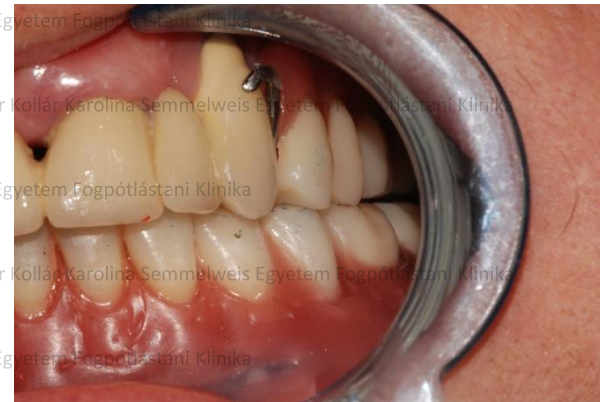
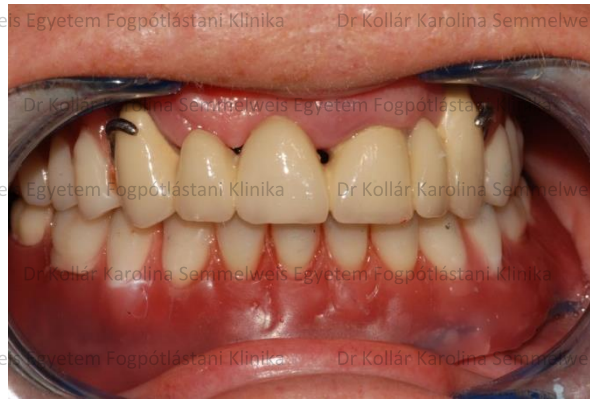
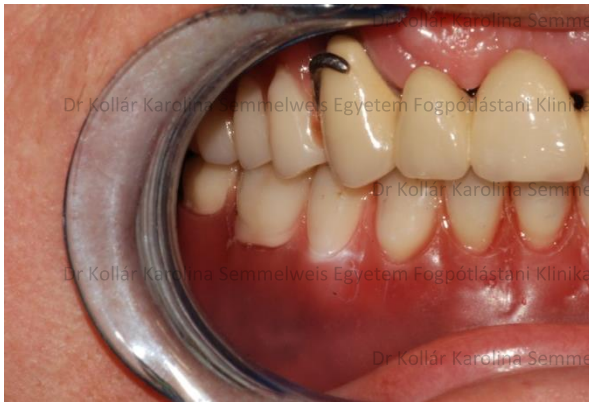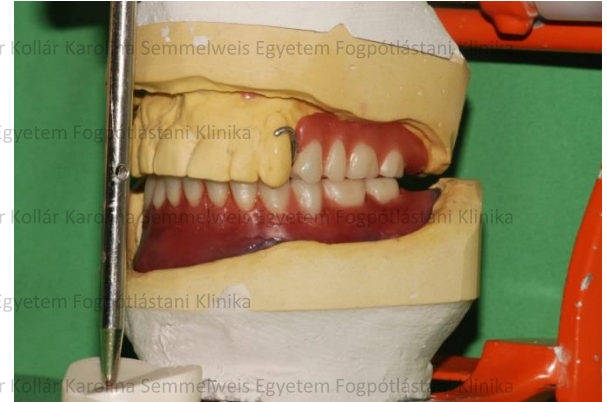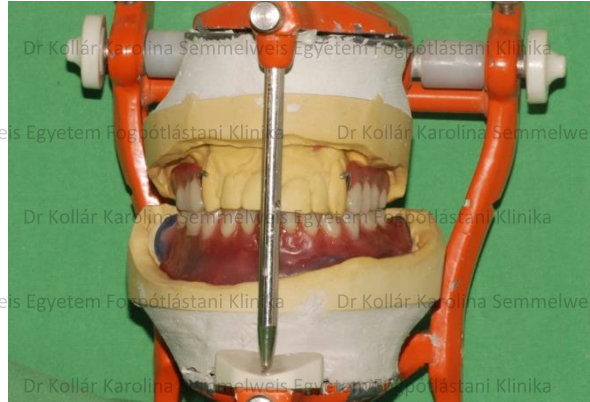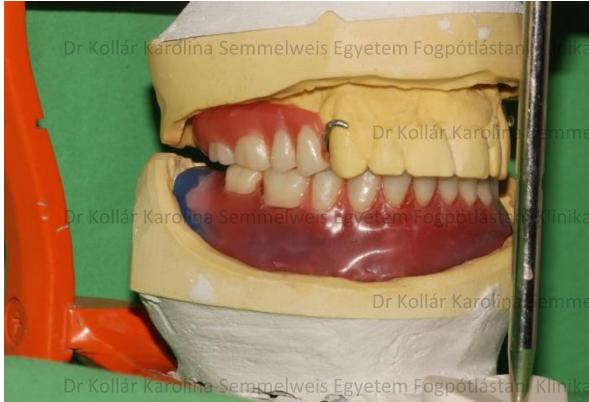Próba fogsor az artikulátorban és fogpróba a szájban

Dr Kollár Karolina Semmelweis Egyetem Fogpótlástani Klinika Dr Kollár Karolina Semmelweis Egyetem Fogpótlástani Klinika

Dr Kollár Karolina Semmelweis Egyetem Fogpótlástani Klinika Dr Kollár Karolina Semmelweis Egyetem Fogpótlástani Klinika Dr Kollár Karolina Semmelweis Egyetem Fogpótlástani Klinika

Dr Kollár Karolina Semmelweis Egyetem Fogpótlástani Klinika Dr Kollár Karolina Semmelweis Egyetem Fogpótlástani Klinika

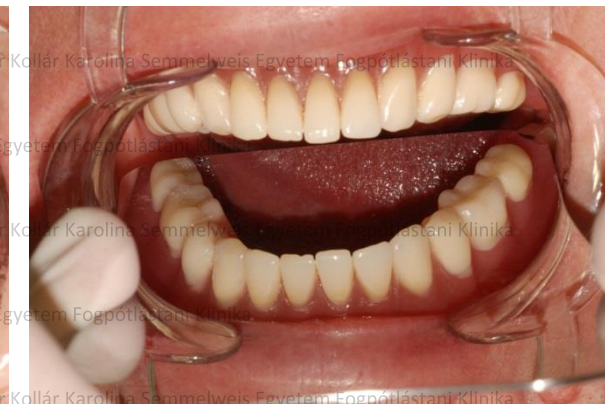
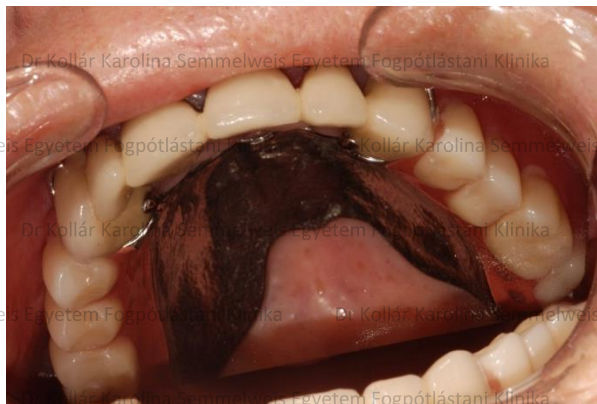
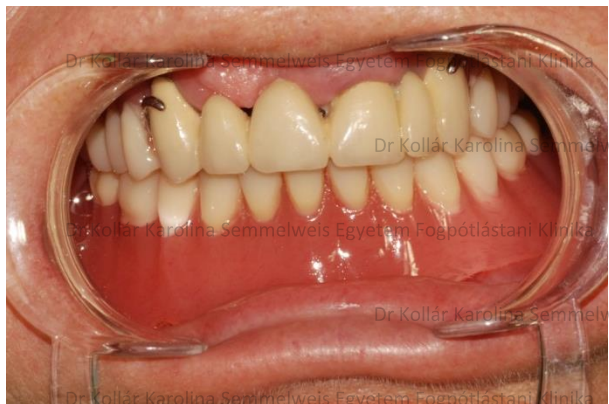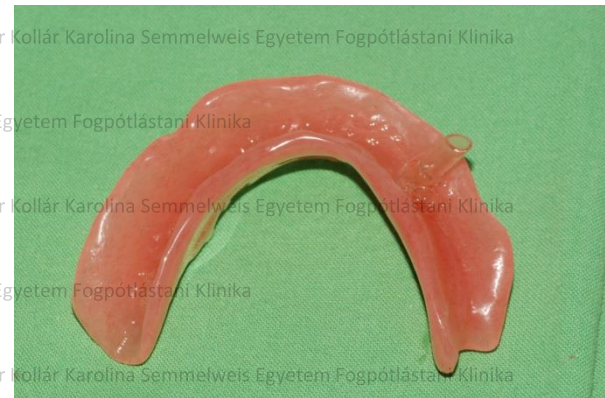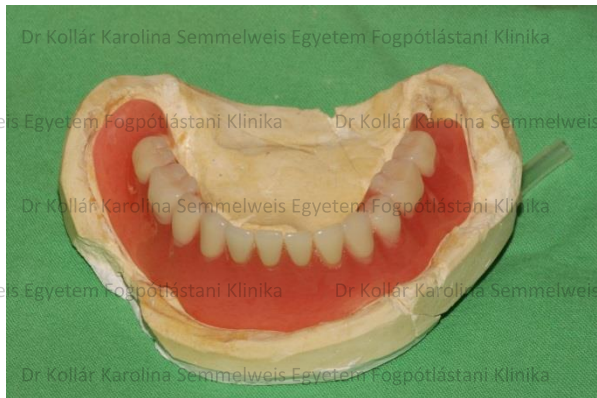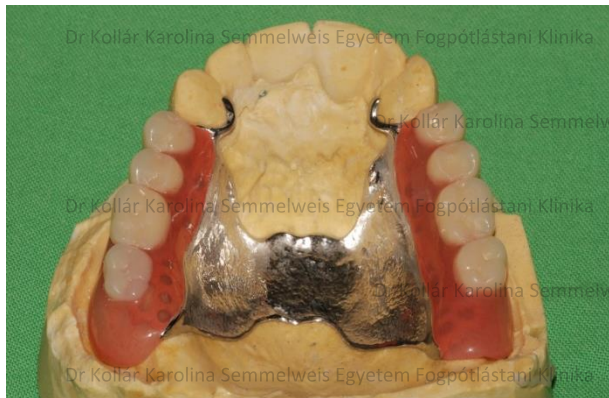Dr Kollár Karolina Semmelweis Egyetem Fogpótlástani Klinika Dr Kollár Karolina Semmelweis Egyetem Fogpótlástani Klinika Dr Kollár Karolina Semmelweis Egyetem Fogpótlástani Klinika

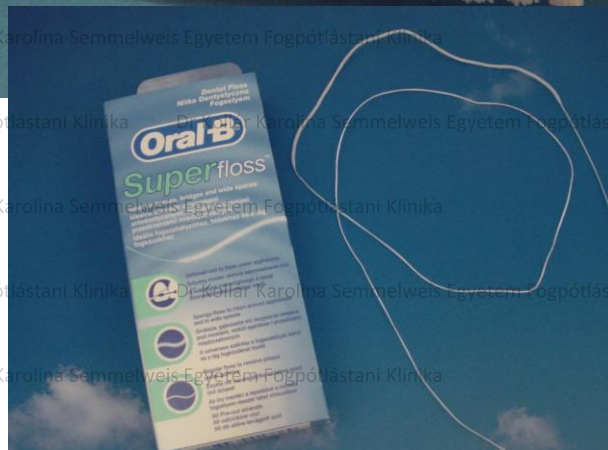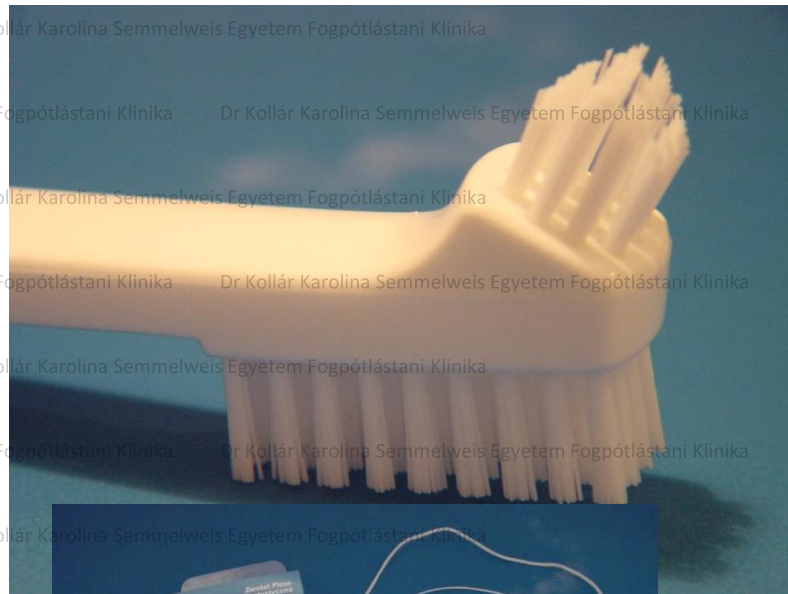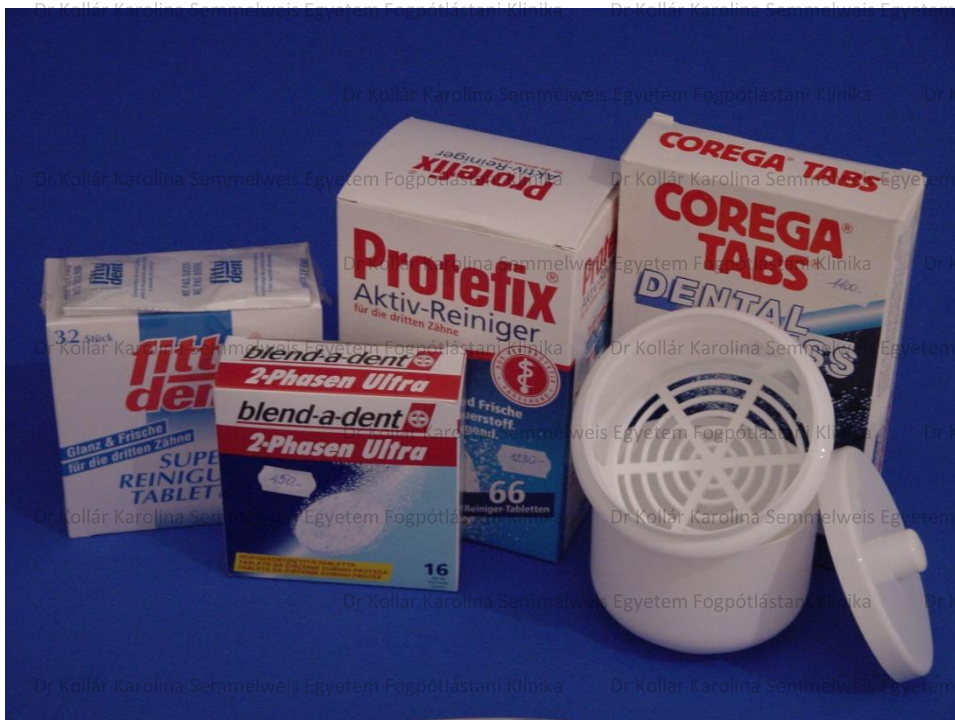Dr Kollár Karolina Semmelweis Egyetem Fogpótlástani Klinika Dr Kollár Karolina Semmelweis Egyetem Fogpótlástani Klinika



A kész fogpótlás a mintán és a fogsorok szájba helyezése



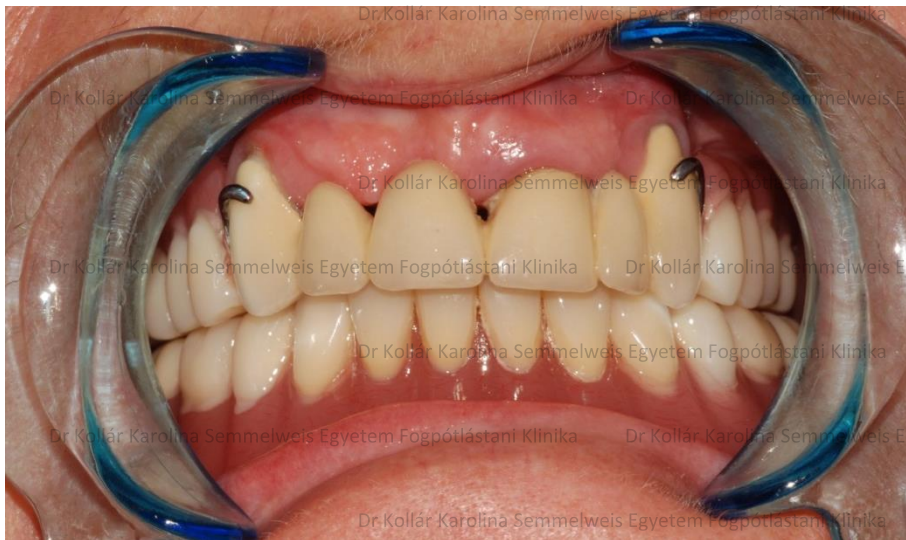Instruálás, motiválás és individuális recall



Első kontroll

Dr Kollár Karolina Semmelweis Egyetem Fogpótlástani Klinika

Dr Kollár Karolina Semmelweis Egyetem Fogpótlástani Klinika



Dr Kollár Karolina Semmelweis Egyetem Fogpótlástani Klinika

Dr Kollár Karolina Semmelweis Egyetem Fogpótlástani Klinika

Dr Kollár Karolina Semmelweis Egyetem Fogpótlástani Klinika

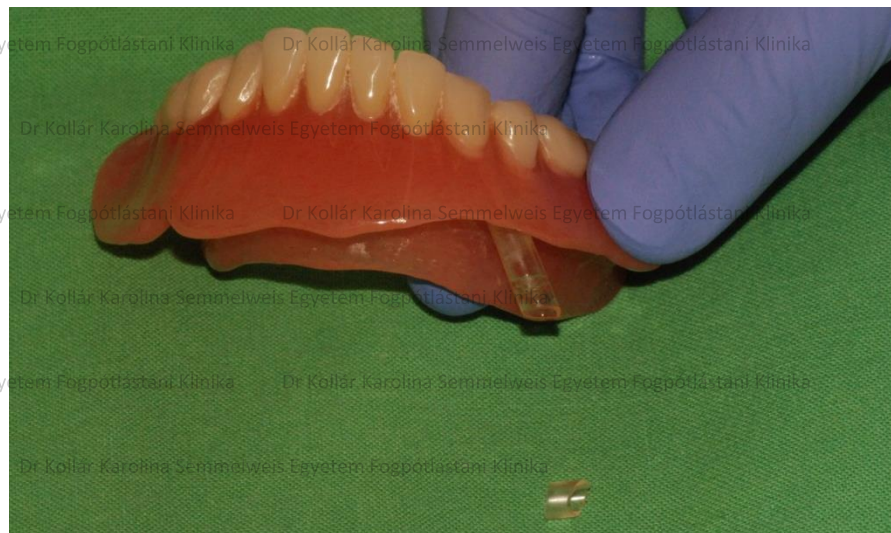Dr Kollár Karolina Semmelweis Egyetem Fogpótlástani Klinika

1 hét múlva

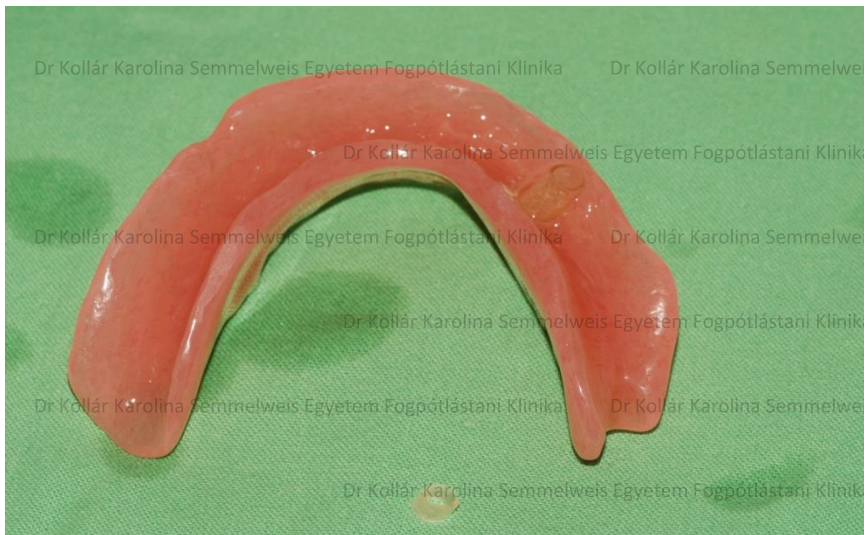Dr Kollár Karolina Semmelweis Egyetem Fogpótlástani Klinika

Dr Kollár Karolina Semmelweis Egyetem Fogpótlástani Klinika

Dr Kollár Karolina Semmelweis Egyetem Fogpótlástani Klinika

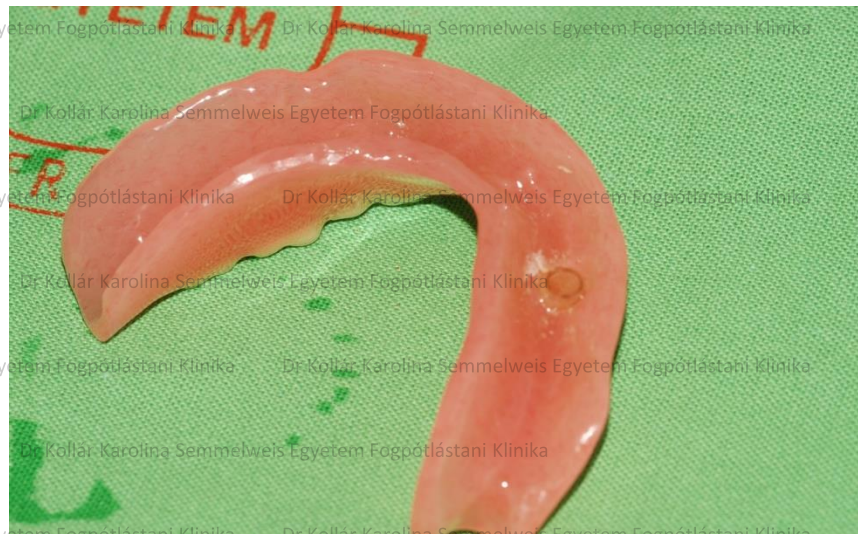

Második és harmadik kontroll



3 hét múlva

5 hét múlva



Dr Kollár Karolina Semmelweis Egyetem Fogpótlástani Klinika

Dr Kollár Karolina Semmelweis Egyetem Fogpótlástani Klinika

Dr Kollár Karolina Semmelweis Egyetem Fogpótlástani Klinika

Dr Kollár Karolina Semmelweis Egyetem Fogpótlástani Klinika

Dr Kollár Karolina Semmelweis Egyetem Fogpótlástani Klinika

Dr Kollár Karolina Semmelweis Egyetem Fogpótlástani Klinika

Dr Kollár Karolina Semmelweis Egyetem Fogpótlástani Klinika

Dr Kollár Karolina Semmelweis Egyetem Fogpótlástani Klinika

Kiindulási röntgen

Dr Kollár Karolina Semmelweis Egyetem Fogpótlástani Klinika

Dr Kollár Karolina Semmelweis Egyetem Fogpótlástani Klinika

Dr Kollár Karolina Semmelweis Egyetem Fogpótlástani Klinika

Dr Kollár Karolina Semmelweis Egyetem Fogpótlástani Klinika

Dr Kollár Karolina Semmelweis Egyetem Fogpótlástani Klinika

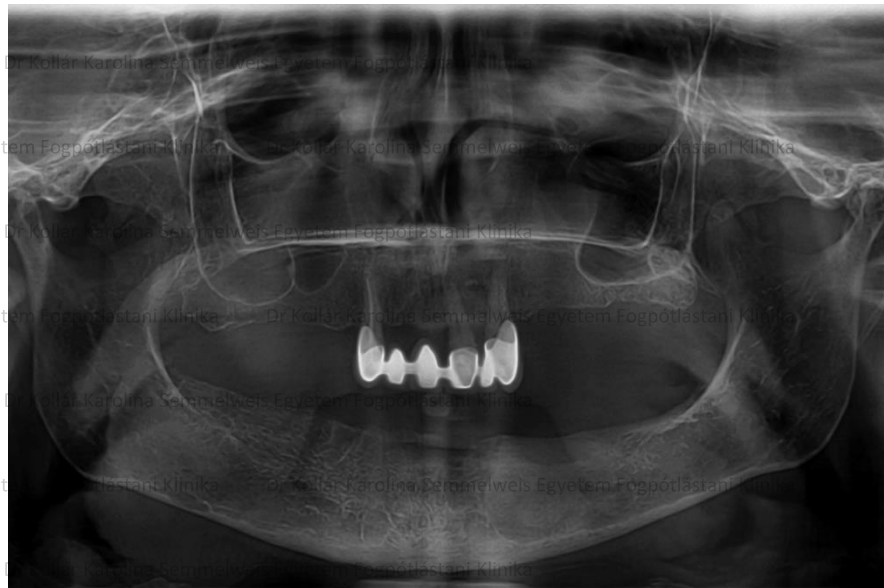
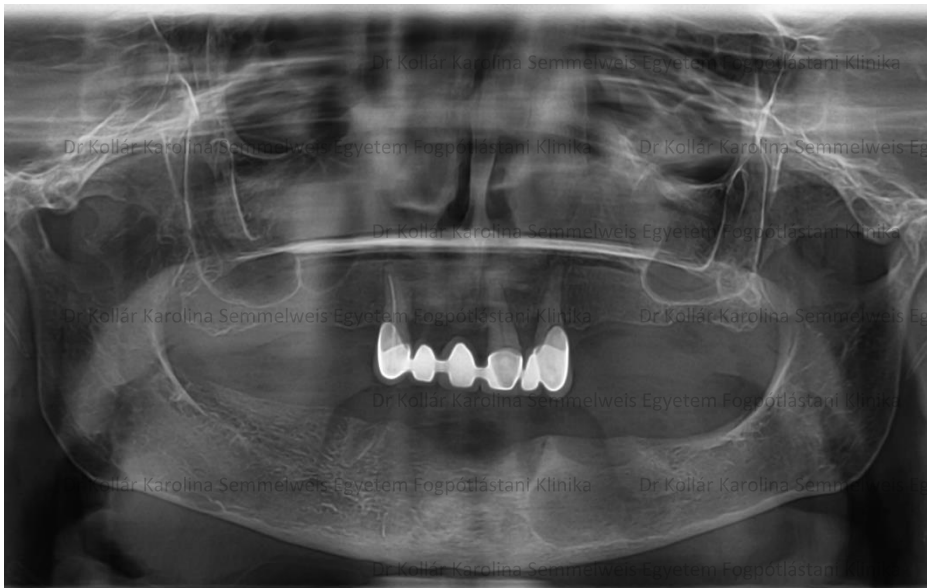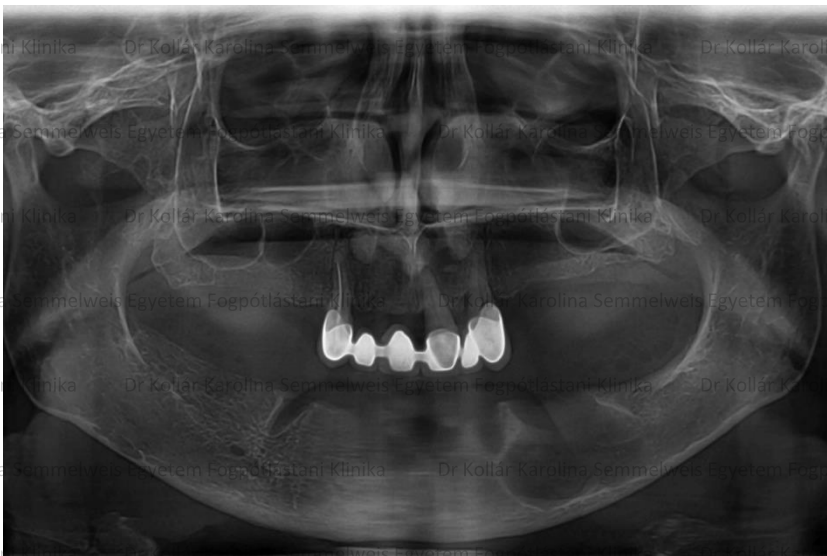
Dr Kollár Karolina Semmelweis Egyetem Fogpótlástani Klinika

Dr Kollár Karolina Semmelweis Egyetem Fogpótlástani Klinika

Dr Kollár Karolina Semmelweis Egyetem Fogpótlástani Klinika

Dr Kollár Karolina Semmelweis Egyetem Fogpótlástani Klinika

Dr Kollár Karolina Semmelweis Egyetem Fogpótlástani Klinika



Első kontroll röntgen

Második kontroll röntgen

Dr Kollár Karolina Semmelweis Egyetem Fogpótlástani Klinika

Dr Kollár Karolina Semmelweis Egyetem Fogpótlástani Klinika

Dr Kollár Karolina Semmelweis Egyetem Fogpótlástani Klinika

Dr Kollár Karolina Semmelweis Egyetem Fogpótlástani Klinika

Dr Kollár Karolina Semmelweis Egyetem Fogpótlástani Klinika





Köszönöm a megtisztelő figyelmet!

